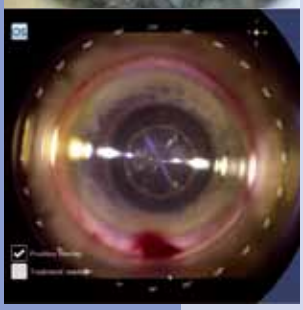

29. Kongress der Deutschsprachigen Gesellschaft für Intraokularlinsen-Implantation, Interventionelle und Refraktive Chirurgie

Herausgegeben von
A. J. Augustin, G. U. Auffarth, J. Kuchenbecker

29. Kongress der Deutschsprachigen Gesellschaft für Intraokularlinsen-Implantation, Interventionelle und Refraktive Chirurgie

29. Kongress der Deutschsprachigen Gesellschaft für Intraokularlinsen-Implantation, Interventionelle und Refraktive Chirurgie

26. bis 28. Februar 2015 in Karlsruhe

Herausgegeben von
A. J. Augustin, G. U. Auffarth, J. Kuchenbecker

Die Wiedergabe von Warenbezeichnungen, Handelsnamen und dergleichen, die in diesem Buch ohne besondere Kennzeichnung aufgeführt sind, berechtigt nicht zur Annahme, dass diese von jedermann ohne Weiteres frei benutzt werden dürfen. Vielmehr kann es sich um gesetzlich geschützte Warenzeichen handeln.

Wichtiger Hinweis:

Wie jede Wissenschaft ist die Medizin ständigen Entwicklungen unterworfen. Forschung und klinische Erfahrung erweitern unsere Erkenntnisse, insbesondere was Behandlung und medikamentöse Therapie anbelangt. Soweit in diesem Werk eine Dosierung oder eine Applikation erwähnt wird, darf der Leser zwar darauf vertrauen, dass Autoren, Herausgeber und die DGII große Sorgfalt darauf verwandt haben, dass diese Angabe dem Wissensstand bei Fertigstellung des Werkes entspricht.
Für Angaben über Dosierungsanweisungen und Applikationsformen kann von der Gesellschaft jedoch keine Gewähr übernommen werden. Jeder Benutzer ist angehalten, durch sorgfältige Prüfung der Beipackzettel der verwendeten Präparate und gegebenenfalls nach Konsultation eines Spezialisten festzustellen, ob die dort gegebene Empfehlung für Dosierungen oder die Beachtung von Kontraindikationen gegenüber der Angabe in diesem Buch abweicht. Eine solche Prüfung ist besonders wichtig bei selten verwendeten Präparaten oder solchen, die neu auf den Markt gebracht worden sind. Jede Dosierung oder Applikation erfolgt auf eigene Gefahr des Benutzers.
Autoren und Herausgeber appellieren an jeden Benutzer, ihm etwa auffallende Ungenauigkeiten der DGII mitzuteilen.

Anschriften der Herausgeber:

Prof. Dr. Albert J. Augustin
Klinikum Karlsruhe gGmbH
Moltkestraße 90
D - 76133 Karlsruhe

Prof. Dr. Gerd U. Auffarth
Universitäts-Augenklinik
Im Neuenheimer Feld 400
D - 69120 Heidelberg

PD Dr. Jörn Kuchenbecker
Helios Klinikum Berlin-Buch
Augenklinik
Schwanebecker Chaussee 50
D - 13125 Berlin

Die Deutsche Bibliothek – CIP-Einheitsaufnahme

Deutschsprachige Gesellschaft für Intraokularlinsen-Implantation, Interventionelle und Refraktive Chirurgie; 29. Kongress der Deutschsprachigen Gesellschaft für Intraokularlinsen-Implantation, Interventinelle und Refraktive Chirurgie.
Früher u. d. T.: Deutschsprachige Gesellschaft für Intraokularlinsen-Implantation: ... Kongress der Deutschsprachigen Gesellschaft für Intraokularlinsen-Implantation

26. – 28.02.2015 in Karlsruhe

ISBN 978-3-9816717-1-1

Copyright © 2015 by Deutschsprachige Gesellschaft für Intraokularlinsen-Implantation, Interventionelle und Refraktive Chirurgie (DGII), Gießen. Alle Rechte vorbehalten. All rights reserved.

Kein Teil dieses Buches darf ohne schriftliche Genehmigung der Gesellschaft in irgendeiner Form (Fotokopie, Mikrofilm oder andere Verfahren) reproduziert oder unter Verwendung von mechanischen bzw. elektronischen Datenverarbeitungsmaschinen gespeichert, systematisch ausgewertet oder verbreitet werden.

Lektorat: Dagmar Fernholz, Köln
Satz und Layout: Regine Becker, Berkheim
Druck und Bindung: TZ Verlag & Print GmbH, Roßdorf

Vorwort

Sehr verehrte Kolleginnen, sehr geehrte Kollegen,
sehr geehrte Damen und Herren,

in diesem Jahr wurde die Tagung der DGII vom 26. bis zum 28. Februar 2015 erstmals in Karlsruhe ausgerichtet, deren Referate und Vorträge nun in diesem wissenschaftlichen Kongressband gebündelt für Sie aufbereitet wurden.

Im Jahr 2015 feiert Karlsruhe sein 300-jähriges Bestehen mit einem großen Stadtgeburtstag. Die Stadt gilt als eine der innovativsten und technologiefreudigsten Standorte Deutschlands, wird auch als Internethauptstadt Deutschlands bezeichnet. Und das nicht nur, weil hier 1984 die erste E-Mail in der Bundesrepublik versandt wurde, sondern Karlsruhe zählt landesweit die meisten Internetanschlüsse pro Einwohner. Des Weiteren werden durch eine enge Verknüpfung des KIT (Karlsruher Institut für Technologie) mit ansässigen Marktführern im Internetgeschäft Schnittstellen zwischen Forschung und Firmen gepflegt.

Gedanklich anknüpfend an den zukunftsorientierten Geist dieser Stadt zog sich das Motto „Dreams and Reality in der modernen Ophthalmochirurgie“ wie ein roter Faden durch das Kongress-Curriculum.

Ich bin mir sicher, dass es uns gelungen ist, diesen innovationsfreudigen Geist der badischen Metropole auf der DGII durch ein modernes, vielschichtiges und interessantes Programm mit Vorträgen, Kursen, Wet-Labs und Symposien aufleben zu lassen.

Das Programm der diesjährigen Tagung umfasste wie bei jeder Austragung folgende Programmpunkte: ein wissenschaftliches Programm mit vielen aktuellen Themen, subspezifisch unterteilt in Vorträge, Kurse und Wet-Labs.

Im Rahmen der Eröffnungssitzung wurde der DGII-Wissenschaftspreis 2015 und der DGII-Publikationspreis 2015 durch Prof. Gerd U. Auffarth verliehen.

Im Wissenschaftsprogramm konnten alle Neuerungen und Highlights für Vorderabschnittschirurgen ihren Platz finden: IOL-Katarakt, in der die Vor- und Nachteile verschiedener Linsen und OP-Techniken gegeneinander abgewogen wurden, gefolgt von Glaukom-spezifischen Veranstaltungen, in denen neue Informationen zu Stentimplantaten, chirurgische Verfahren bei kongenitalem und erworbenem Glaukomen erörtert und die Frage postuliert wurde: „Can we cure Glaucoma?“

Weiter ging es mit neuen Entwicklungen, Studien und „real-life”-Daten bezüglich der trifokalen, der multifokalen IOL und Katarakt-IOL-Komplikationen.

Zwei Vortagsrunden widmeten sich der allgegenwärtigen Frage „Quo vadis Fs-Laserkataraktchirurgie?“ und dem Vergleich verschiedener Fs-Lasersysteme und Fs-Laserergebnissen.

Darüber hinaus gab es Sitzungen zum Topic Refraktive Implantate und dem Stand der Refraktiven Chirurgie im Allgemeinen, in denen Fragen wie: „Löst SMILE die Femto-LASIK ab?“ Beachtung fand.

Die Bedeutung der Keratoplastik und die Situation bzgl. der Hornhautspenden in Deutschland, Daten zur DMEK und Neuerungen zur MELEK wurden intensivst diskutiert. Weiterhin waren Probleme rund um die operative Versorgung der Presbyopie wie neue Konzepte und Ergebnisse von IOLs mit verbesserter Tiefenschärfe Gegenstand interessanter Vorträge und Diskussionen.

2015 wurden erstmals Sitzungen und Kurse speziell für junge Ophthalmologen bzw. Assistenten in der Ausbildung angeboten.

Außerdem wurde in diesem Jahr wieder ein „Retina update“ ausgerichtet, das als Schwerpunkt Fragen und Neuigkeiten rund um die Diagnostik und das Management intravitrealer Injektionen angeboten hat – eine weitere Domäne der Vorderabschnittschirurgen in Deutschland – und somit auch oder besser gerade auf diesem Kongress von hoher Relevanz.

Es war mir eine große Ehre und Freude, diesem Kongress als Tagungspräsident vorzustehen.

Ich möchte mich bei allen bedanken, die uns bei der Organisation und Durchführung dieses Kongresses unterstützt haben. Die Liste derer, bei denen ich mich bedanken muss, ist lang – so lang, dass ich Angst habe, auch nur einen Namen zu vergessen.

So bitte ich Sie alle, die mitgeholfen und diesen Kongress möglich gemacht haben, meinen tiefsten Dank anzunehmen.

Albert J. Augustin
Tagungspräsident des 29. Kongresses der DGII

Klinische Forschung und Versorgungsforschung zur Sicherung unseres Faches: Eröffnungsrede des Präsidenten der DGII 2015

G. U. Auffarth

Als Präsident der Deutschen Gesellschaft für Intraokularlinsen-Implantation, Interventionelle und Refraktive Chirurgie begrüße ich Sie zur diesjährigen Tagung in Karlsruhe vom 26. bis zum 28. Februar 2015.

Das Thema lautet *„Dreams and Reality in der modernen Ophthalmochirurgie"* und soll Ihnen in Bereichen der modernen kataraktchirurgischen Techniken inklusive der Femtosekundenlaser-Chirurgie, der Premiumlinsen, der refraktiven Chirurgie mit den verschiedenen Lasern oder anderen Verfahren, auch im Bereich der Hornhautchirurgie und insbesondere aufgrund der Expertise unseres Tagungspräsidenten in Karlsruhe, Herrn Prof. Augustin, in der Retinologie, aufzeigen, wie Wissenschaft und Alltag, Patientenerwartungen und ärztliche Kunst in Einklang zu bringen sind.

Die DGII stellt eine der wenigen Gesellschaften im Bereich der refraktiven und Kataraktchirurgie in Europa dar, die mit einem sehr ausgefeilten wissenschaftlichen Programm diese Themenbereiche bearbeitet. Prospektive Studien mit hohem Evidenzgrad sind integrale Bestandteile der verschiedenen Sitzungen auf dem Kongress der DGII. Unser Kongress zeigt, wie vielschichtig Forschung und Gesundheitswesen sind. Neben der medizinischen Grundlagenforschung, der Krankheits- und der Forschung im Labor ist insbesondere die klinische Forschung sehr wichtig, die die Wirksamkeit neuer Behandlungen bei ausgewählten Patientengruppen überprüft.

Hierbei wird jedoch häufig wenig beachtet, dass es noch eine weitere Forschungsrichtung in diesem Zusammenhang gibt: die Versorgungsforschung. Sie interessiert sich für die Wirksamkeit von Therapien unter Alltagsbedingungen und analysiert, wie die Versorgung konkret verbessert werden kann. Hinzu kommt eine Zuordnung von geografischen Daten bezüglich der Diagnostik und Therapie in bestimmten Regionen. Diese Daten sind extrem wichtig, insbesondere für so ein kleines Fach wie die Augenheilkunde.

Es ist weder den Politikern noch den ärztlichen Standesvertretern geläufig, wie die Augenheilkunde Volkskrankheiten in einem enormen Ausmaß mit einer in Relation zu anderen Fächern sehr geringen Facharztanzahl bewältigt und erfolgreich und effizient therapiert.

90 % aller Menschen über 70 Jahre haben nach Auskunft der WHO eine Form von Linsentrübung, die früher oder später operativ versorgt werden muss. Die Glaukome und die Formen der altersbedingten Makuladegeneration haben nicht nur einen zahlenmäßig hohen Anteil an den Volkskrankheiten in der Medizin, sondern auch mit ihrem Erblindungspotenzial und Häufigkeiten einen Einfluss auf die Lebensqualität unserer alternden Bevölkerung, die den Folgen von Krebsleiden und Herz-Kreislauf-Erkrankungen ebenbürtig ist.

Die DGII steht in diesem Zusammenhang für die wissenschaftliche Aufarbeitung dieser Themen auf evidenzbasierter Grundlage. Mit den jährlichen Umfragen zur Katarakt- und refraktiven Chirurgie trägt die DGII zusammen mit den anderen Berufsverbänden in der Augenheilkunde in Deutschland dazu bei, statistisch relevante Informationen aus diesem Fachbereich zu erstellen.

Es ist für unser Fach und der Spezialisierung in unserem Fach extrem wichtig, dass wir eine gewisse Datenhoheit haben und mit diesen Informationen im Gespräch mit den Krankenkassen und den Patienten aktiv sind.

Gerd U. Auffarth, Heidelberg
Präsident der DGII

Laudatio für Herrn Professor Duncker anlässlich der Verleihung des Hoya/DGII-Wissenschaftspreises 2015

Der von der Firma Hoya gespendete, mit 5.000 Euro dotierte Wissenschaftspreis der DGII geht in diesem Jahr an Prof. Dr. med. Gernot Duncker aus Halle an der Saale.

Verleihung des Hoya/DGII-Wissenschaftspreises an Herrn Prof. Dr. G. Duncker (von links): Prof. Dr. G. U. Auffarth (Präsident der DGII), Prof. Dr. G. Duncker (Preisträger 2015), Herr Rudolph (Firma Hoya Deutschland), Prof. Dr. A. J. Augustin (Tagungspräsident des DGII-Kongresses)

Herr Duncker wurde in Berlin geboren, er studierte Medizin an der Christian-Albrechts-Universität zu Kiel und begann dann seine Ausbildung zum Augenarzt an der Universitäts-Augenklinik ebendort. An die Facharztausbildung schlossen sich die Oberarzttätigkeit und schließlich die Habilitation an. Dort baute er die Kornea-Bank Kiel auf, leitete sie und förderte auf diese Weise die Spezialisierung im Bereich der Transplantationschirurgie und der refraktiven Chirurgie in Kiel. Es erfolgten dort auch die Ernennung zum Leitenden Oberarzt und stellvertretenden Direktor der Klinik für Ophthalmologie der Universität Kiel.

Herr Duncker war von 1994 bis 1998 Sekretär der DGII; 1997 wurde er zum Direktor der Klinik und Poliklinik für Augenheilkunde der Martin-Luther-Universität Halle/Wittenberg berufen und ernannt. 1998 richtete er den 12. Kongress der DGII in Halle als Tagungspräsident aus. 2006 bis 2007 war er Präsident der Deutschen Ophthalmologischen Gesellschaft. Er ist langjähriger Vorsitzender der Arbeitsgemeinschaft Deutscher Hornhautbanken und seit 2001 Mitglied der Deutschen Akademie der Naturforscher Leopoldina. Seit 2011 arbeitet er in der Niederlassung am Standort Halle am Aufbau und an der Etablierung des Instituts für Augenheilkunde.

Die DGII ehrt Herrn Prof. Duncker mit dem Hoya/DGII-Wissenschaftspreis für seine jahrzehntelange Forschung, seine Publikationen und Arbeiten im Bereich der refraktiven Hornhautchirurgie, der Transplantationschirurgie der Hornhaut und für seine Beiträge zum Hornhaut-Banking. Er war sowohl als Vorstandsmitglied und Sekretär als auch als Vortragender und Kursleiter über viele Jahre der DGII verbunden.

Der Vorstand der DGII beglückwünscht hiermit nochmals herzlich Herrn Prof. Duncker für seine Leistungen zu dieser Auszeichnung.

Gerd U. Auffarth, Heidelberg
Präsident der DGII

Laudatio für Frau Dr. Miriam Böhm und Mitarbeiter anlässlich der Verleihung des DGII-Publikationspreises 2015

Der Publikationspreis geht an die Arbeit „Femtosekundenlaser-assistierte Linsenchirurgie – Sicherheit und Effektivität der ersten 200 Fälle in Abhängigkeit des Interface-Designs und der Laserpulsenergie“ von Frau Dr. Miriam Böhm und Mitarbeiter, die im Kongressband des Vorjahres (2014) veröffentlicht wurde.

Verleihung des DGII-Publikationspreises an Frau Dr. M. Böhm (von links): Prof. Dr. G. U. Auffarth (Präsident der DGII), Dr. med. M. Böhm (Preisträgerin 2015), Prof. Dr. A. J. Augustin (Tagungspräsident des DGII-Kongresses)

Vor ihrem Studium der Humanmedizin an der Universität Köln erwarb Frau Böhm bereits einen Master of Science in International Business Studies an der University of Maastricht in den Niederlanden, Schwerpunkt Accounting und Finanzen.

Von 2007 bis 2013 studierte sie Medizin in Köln und erhielt 2013 die Approbation als Ärztin. 2012 promovierte sie an der Medizinischen Fakultät der Universität zu Köln. Seit 2013 ist sie Assistenzärztin und Prüfärztin der Studienzentrale an der Augenklinik der Johann Wolfgang Goethe-Universität in Frankfurt.

Bei ihrer Studie handelt es sich um eine prospektive, nicht interventionelle Studie, in der die konsekutiven Fälle von 200 Augen von November 2012 bis Juni 2013 eingeschlossen worden sind. Diese Patienten wurden mit dem LensEx-Femtosekundenlaser einer Linsenchirurgie unterzogen. In der einen Gruppe wurde mit einem Direktkontakt-Interface behandelt, in der Gruppe 2 wurde mit der neueren sogenannten Soft Fit Interface-Technologie (mit einer weichen Kontaktlinse) zwischen Hornhautoberfläche und Interface gearbeitet. Primäre Endpunkte waren die effektive Phakozeit, die Laserbehandlungszeit sowie intraoperative Komplikationen. Während die Phakoparameter sich in beiden Gruppen nicht unterschieden, war die Komplikationsrate unter Anwendung des optimierten Interfaces signifikant reduziert worden.

Frau Böhm hat diese Studie in ihrem Artikel sehr schön dargestellt und mit gutem Datenmaterial und Statistiken sehr gut untermauert. Der DGII-Vorstand überreicht ihr daher den Publikationspreis für das Jahr 2014, der auf dem Kongress der DGII 2015 in Karlsruhe übergeben wird.

Gerd U. Auffarth, Heidelberg
Präsident der DGII

Inhalt

A. J. Augustin
Vorwort 5

G. U. Auffarth
Klinische Forschung und Versorgungsforschung zur Sicherung unseres Faches: Eröffnungsrede des Präsidenten der DGII 2015 7

G. U. Auffarth
Laudatio für Herrn Professor Duncker anlässlich der Verleihung des Hoya/DGII-Wissenschaftspreises 2015 9

G. U. Auffarth
Laudatio für Frau Dr. Miriam Böhm und Mitarbeiter anlässlich der Verleihung des Publikationspreises der DGII 2015 11

Neue Diagnostik – Biometrie

E. Paulo
Head-up-Chirurgie aus der Sicht einer jungen Kataraktoperateurin 25

A. Kotouza, M. Abraham, P. Hoffmann
Vergleich eines OCT-basierten und eines OLCR-Biometers hinsichtlich Messwerten und Erfolgsquote bei sehr dichter Katarakt 28

M. Elling, S. Hauschild, T. Schultz, H. B. Dick
Hohe Zielrefraktionsabweichung nach komplikationsloser Kataraktoperation 31

IOL-Katarakt

M. Wenzel, G. U. Auffarth, A. Scharrer, K. Schayan, T. Reinhard
Umfrage von DGII, BDOC, BVA und DOG zur Intraokularchirurgie 2014 37

H. Zuche, E. Morinello, A. Viestenz, M. Fiorentzis, T. Volk, B. Seitz, A. Viestenz
Vis-à-tergo bei Kataraktoperationen kann durch die Wahl des richtigen Muskelrelaxans minimiert werden 43

H. Häberle
Optionen der sekundären Intraokularlinse 49

J. Kuchenbecker
Einsatz torischer Hinterkammerlinsen im Rahmen der Kataraktchirurgie 57

S. Hubich, A. Foerster, C. Wirbelauer
Therapie von Iriszysten mittels Nd:YAG-Laser-Zystotomie 62

A. Viestenz, B. Seitz
Optimierter ILM-Kontrast durch Purple-Farbstoff
in Augen mit Blaulichtfilterlinsen 66

J. Brünner, T. Brockmann, S. Winterhalter, N. Torun,
B. Müller, A. M. Joussen, E. Bertelmann
Einfluss von Blaufilterlinsen auf die Makuladiagnostik mittels
MultiColor konfokalem Scanning Laser Ophthalmoskop 69

Glaukom: Implantate

L. Kodomskoi
iStent® Trabecular Micro-Bypass-Implantation: frühe Ergebnisse 79

C. Wirbelauer, A. M. Täumer
Kataraktoperation mit Implantation eines trabekulären
Bypass-Stent-Systems beim Offenwinkelglaukom 85

J. Wächter, C. Thannhäuser, H. Aurich, H. Häberle, D. T. Pham
iStent *inject*® zur minimalinvasiven kombinierten
Katarakt- und Glaukomoperation 92

N. Bellios, C. Müller, A. S. Bauch, C. Binder, F. Höhn
Erfahrungen und Ergebnisse mit dem subkonjunktivalen ab interno
Implantat XEN bei Patienten mit Offenwinkelglaukom 99

Glaukom: Chirurgische Verfahren

N. Körber
Evidenzbasierte Ergebnisse der glaukomchirurgischen
Verfahren am Schlemmschen Kanal 105

J. Lübke, M. Neuburger, J. F. Jordan
Refraktives und visuelles Ergebnis nach kombinierter
Trabektom-Katarakt-Chirurgie 110

SMILE

M. Blum
Langzeitergebnisse ReLEx-FLEx und ReLEx-SMILE 117

D. Breyer, H. Kaymak, K. Klabe, A. Fricke, P. Hagen,
F. T. A. Kretz, G. U. Auffarth
Ergebnisse von ReLEx-SMILE im Vergleich zur Femto-LASIK
bei Patienten mit niedriger Myopie von –1,0 dpt bis –3,0 dpt 124

B. Meyer
ReLEx-SMILE – Erfahrungen nach vier Jahren 128

R. Fulga, D. Breyer, H. Kaymak, K. Klabe, A. Fricke,
P. Hagen, F. T. A. Kretz, G. U. Auffarth
Auswertung der Percentage of Tissue Altered (PTA) bei zwei unter-
schiedlichen Cap-Dicken bei ReLEx-SMILE und später Keratektasie 137

D. Breyer, H. Kaymak, K. Klabe, A. Fricke, P. Hagen,
F. T. A. Kretz, G. U. Auffarth
Evaluation von zwei verschiedenen Cap-Dicke-Parametern ein Jahr nach
ReLEx-SMILE im Vergleich zu Femto-LASIK mit einem 100-µm-Flap 142

KPL

B. Seitz, N. Szentmáry, A. Langenbucher, T. Hager,
A. Viestenz, E. Janunts, M. El-Husseiny
Aktueller Stand der perforierenden Keratoplastik (PKP) 149

J. M. Vetter, M. Kügler, L. Bauer, P. Rieck, C. Wirbelauer
Funktionelle Ergebnisse des Astigmatismus und der Aberrationen
höherer Ordnung nach DMEK vs. ultradünner DSAEK 160

C. L. Thannhäuser, K. Palka, H. Aurich, H. Häberle,
H. Herbst, J. Schroeter, D. T. Pham
Funktionelle Ergebnisse sechs Monate nach Mikrokeratom- und
Excimerlaser-gestützter endothelialer Keratoplastik (MELEK) 166

Trifokale MIOL

E. Taylor, D. Breyer, H. Kaymak, K. Klabe, A. Fricke,
P. Hagen, F. T. A. Kretz, G. U. Auffarth
1-Jahres-Ergebnisse nach Implantation einer bitorischen Trifokallinse 177

Multifokale IOL

St. Schmickler
Welche Multifokallinsen soll ich einsetzen? Die Qual der Wahl 185

D. Breyer, H. Kaymak, K. Klabe, A. Fricke, P. Hagen,
F. T. A. Kretz, G. U. Auffarth
Evaluierung des Überblendvisus bei rotationsasymmetrischen
Multifokallinsen (MIOL) mit zwei unterschiedlichen Additionen
von +1,5 dpt und +3,0 dpt 189

E. Taylor, D. Breyer, H. Kaymak, K. Klabe, A. Fricke,
P. Hagen, F. T. A. Kretz, G. U. Auffarth
Analyse der Sehqualität von rotationsasymmetrischen MIOLs
mit einer Intermediäraddition von +1,5 dpt
Vergleichende Darstellung von unterschiedlichen Refraktionszielen 195

M. Attia, R. Khoramnia, G. U. Auffarth, M. P. Holzer
Evaluation der Leseleistung von Patienten mit einer apodisierten
diffraktiven multifokalen IOL am Salzburg Reading Desk 202

Katarakt-IOL-Komplikationen

M. Gurabardhi, H. Häberle, H. Aurich, L. Werner, D. T. Pham
Eintrübung faltbarer Intraokularlinsen: Ein seltenes Phänomen? 213

A. Täumer, N. Bognar, C. Wirbelauer
Visusabfall durch Eintrübungen der Intraokularlinse
oder einen emulsifizierten Nachstar? 219

R. Khoramnia, I. Lieberwirth, T. Tandogan, M. Wenzel,
P. Hugger, G. U. Auffarth
Materialanalyse eines eingetrübten hydrophilen Intraokularlinsenmodells . . . 223

R. Khoramnia, T. Tandogan, G. U. Auffarth,
I. Lieberwirth, M. P. Holzer
Materialanalyse bei spontan subluxierten, irisfixierten,
phaken Intraokularlinsen 228

H. Gerding
Transiente IOL-Anfärbung nach Acid-Violet-17-assistiertem Peeling
der Lamina limitans interna 232

B. Spratte, H. Biwer, E. Schmitt, O. K. Klaproth,
M. Honig, M. Baumeister, Th. Kohnen
Objektive Klassifikation von Glistenings in implantierten Intraokular-
linsen mittels Scheimpflug-Tomografie 236

H. Aurich, H. Häberle, C. L. Thannhäuser, D. T. Pham
Die sterile Phako – Mythos oder Realität? 240

C. Wirbelauer
Vorderkammer-Antibiose nach Kataraktoperation 245

M. Wenzel, A. Langenbucher, T. Eppig, R. Menapace
Die negative Dysphotopsie und der blinde Fleck 252

Fs-Laser-Ergebnisse

K. C. Schulze, P. Hoffmann, M. Abraham
Einflussgrößen für das korneale Trauma bei Katarakt-OP
mit und ohne fs-Laser 257

P. Hoffmann, M. Abraham
Effizienz und Ergebnisqualität verschiedener Schnittstrategien
bei Femtosekundenlaser-assistierter Kataraktchirurgie 260

P. Hoffmann, C. Lindemann, A. Zimmermann
Irvine-Gass-Syndrom nach Standard- und Femtolaser-
assistierter Katarakt-OP 263

Fs-Laser-Systeme

H. B. Dick
Laserassistierte Kataraktchirurgie: Quo vadis? 267

D. Holland
FLACS mit dem Lensar Laser System –
Erfahrungen in der nordBLICK Augenklinik Bellevue 271

Refraktive Implantate

B. C. Thomas, W. Haigis, V. Friederich, G. U. Auffarth, M. P. Holzer
Refraktiver Linsenaustausch bei hoher Myopie:
Intraokularlinsenberechnung 277

Refraktive Chirurgie

L. Kiraly
Komplizierte refraktive Hornhautchirurgie – in vermeintlich aussichtslosen Fällen
Eine Fallserie 287

C. Y. Choi
Comparison of Placido-Dual Rotating Scheimpflug, Swept Source
Optical Coherence Tomography, and Placido-Slit Scanning Systems 290

M. Zach
Rechtsfragen der Abrechnung/Kostenerstattung 295

Presbyopie

M. Abraham, P. Hoffmann
Binokulare Funktion bei pseudophaken Patienten mit Mikromonovision 301

P. Hoffmann, M. Abraham, U. Hoffmann
Klinische Ergebnisse einer Intraokularlinse mit erweiterter Tiefenschärfe 305

J. Bühren, M. Rössler, M. Baumeister, Th. Kohnen
Etablierung eines Fragebogens zur Evaluation von Verfahren
zur Presbyopiekorrektur in deutscher Sprache 308

B. Febrer Bowen
Sehvermögen von Patienten nach bilateraler Implantation
einer neuen Intraokularlinse mit erweitertem Sehbereich 314

Anschrift der Erstautoren

Dipl.-Ing. Melanie Abraham
Augen- & Laserklinik Castrop-Rauxel GmbH
Haus am Münsterplatz
Münsterplatz 7
D-44575 Castrop-Rauxel
▸ S. 301

Mary Attia
Universitäts-Augenklinik
Im Neuenheimer Feld 400
D-69120 Heidelberg
▸ S. 202

Prof. Dr. Gerd U. Auffarth
Universitäts-Augenklinik
Im Neuenheimer Feld 400
D-69120 Heidelberg
▸ S. 7, 9, 11

Prof. Dr. Albert J. Augustin
Klinikum Karlsruhe gGmbH
Augenklinik
Moltkestraße 90
D-76133 Karlsruhe
▸ S. 5

Dr. Henning Aurich
Vivantes Klinikum Neukölln
Augenklinik
Rudower Straße 48
D-12351 Berlin
▸ S. 240

Dr. Nikolaos Bellios
HELIOS Klinikum Pforzheim GmbH
Augenklinik
Kanzlerstraße 2–6
D-75175 Pforzheim
▸ S. 99

Prof. Dr. Marcus Blum
HELIOS Klinikum Erfurt
Klinik für Augenheilkunde
Nordhäuser Straße 74
D-99089 Erfurt
▸ S. 117

Dr. Detlev Breyer
Breyer & Kaymak Augenchirurgie
Internationale Innovative
Ophthalmochirurgie (I.I.O.)
Berliner Allee 15
D-40212 Düsseldorf
▸ S. 124, 142, 189

Dr. Jeanette Brünner
Charité-Universitätsmedizin Berlin
Campus Virchow-Klinikum
Klinik für Augenheilkunde
Augustenburger Platz 1
D-13353 Berlin
▸ S. 69

Prof. Dr. Dr. Jens Bühren
Augenpraxisklinik Triangulum
Nürnberger Straße 20
D-63450 Hanau
▸ S. 308

Prof. Dr. Chul Young Choi
Universitäts-Augenklinik
Im Neuenheimer Feld 400
D-69120 Heidelberg
▸ S. 290

Prof. Dr. H. Burkhard Dick
Universitäts-Augenklinik
In der Schornau 23–25
D-44892 Bochum
▸ S. 267

Dr. Matthias Elling
Universitäts-Augenklinik
In der Schornau 23–25
D-44892 Bochum
▸ S. 31

Dr. Bernhard Febrer Bowen
Optegra MVZ GmbH
Bergmannstraße 5
D-10961 Berlin
▸ S. 314

Roxana Fulga
Breyer & Kaymak Augenchirurgie
Internationale Innovative
Ophthalmochirurgie (I.I.O.)
Berliner Allee 15
D-40212 Düsseldorf
▸ S. 137

Prof. Dr. Heinrich Gerding
Klinik Pallas – Abteilung für Retinologie
Louis-Giroud-Straße 20
CH-4600 Olten
▸ S. 232

Dr. Maceda Gurabardhi
Vivantes Klinikum Neukölln
Augenklinik
Rudower Straße 48
D-12351 Berlin
▸ S. 213

Dr. Heike Häberle
Vivantes Klinikum Neukölln
Augenklinik
Rudower Straße 48
D-12351 Berlin
▸ S. 49

Dr. Peter Hoffmann
Augen- & Laserklinik Castrop-Rauxel GmbH
Haus am Münsterplatz
Münsterplatz 7
D-44575 Castrop-Rauxel
▸ S. 260, 263, 305

Dr. Detlef Holland
Augenklinik Bellevue
Lindenallee 21
D-24105 Kiel
▸ S. 271

Sophie Hubich (geb. Krössner)
Augenklinik Berlin-Marzahn GmbH
Brebacher Weg 15
D-12683 Berlin
▸ S. 62

Dr. Ramin Khoramnia
Universitäts-Augenklinik
Im Neuenheimer Feld 400
D-69120 Heidelberg
▸ S. 223, 228

Dr. Laszlo Kiraly
Augen- und Laserzentrum Leipzig
Lampestraße 1
D-04107 Leipzig
▸ S. 287

Leonid Kodomskoi
Ortenau Klinikum Offenburg
St. Josefsklinik, Augenklinik
Weingartenstraße 70
D-77654 Offenburg
▸ S. 79

Prof. Dr. Norbert Körber
Augencentrum Köln-Porz
Josefstraße 14
D-51143 Köln
▸ S. 105

Alexandra Kotouza
Augen- & Laserklinik Castrop-Rauxel GmbH
Haus am Münsterplatz
Münsterplatz 7
D-44575 Castrop-Rauxel
▸ S. 28

PD Dr. Jörn Kuchenbecker
HELIOS Klinikum Berlin-Buch
Augenklinik
Schwanebecker Chaussee 50
D-13125 Berlin
▸ S. 57

Dr. Jan Lübke
Universitätsklinikum Freiburg
Klinik für Augenheilkunde
Killianstraße 5
D-79106 Freiburg
▸ S. 110

Dr. Bertram Meyer
Augencentrum Köln-Porz
Josefstraße 14
D-51143 Köln
▸ S. 125

MUDr. Erica Guerreiro Paulo
Klinikum Frankfurt Höchst GmbH
Gotenstraße 6–8
D-65929 Frankfurt/Main
▸ S. 25

Dr. Stefanie Schmickler
Augen-Zentrum-Nordwest
Augenklinik am St. Marien Krankenhaus
Wüllener Str. 97a
D-48683 Ahaus
▸ S. 185

Dr. Karl Christoph Schulze
Augen- & Laserklinik Castrop-Rauxel GmbH
Haus am Münsterplatz
Münsterplatz 7
D-44575 Castrop-Rauxel
▸ S. 257

Prof. Dr. Berthold Seitz
Universitäts-Augenklinik
Kirrberger Straße 100
D-66424 Homburg/Saar
▸ S. 149

Dr. Bianca Spratte
Universitäts-Augenklinik
Theodor-Stern-Kai 7
D-60590 Frankfurt/Main
▸ S. 236

Dr. Anna Täumer
Augenklinik Berlin-Marzahn GmbH
Brebacher Weg 15
D-12683 Berlin
▸ S. 219

Dr. Elke Taylor
Breyer & Kaymak Augenchirurgie
Internationale Innovative
Ophthalmochirurgie (I.I.O.)
Berliner Allee 15
D-40212 Düsseldorf
▸ S. 177, 195

Dr. Carsten L. Thannhäuser
Vivantes Klinikum Neukölln
Augenklinik
Rudower Straße 48
D-12351 Berlin
▸ S. 166

Dr. Bettina C. Thomas
Universitäts-Augenklinik
Im Neuenheimer Feld 400
D-69120 Heidelberg
▸ S. 277

PD Dr. Jan M. Vetter
Augenklinik Berlin-Marzahn GmbH
Brebacher Weg 15
D-12683 Berlin
▸ S. 160

Prof. Dr. Arne Viestenz
Universitäts-Augenklinik
Kirrberger Straße 100
D-66424 Homburg/Saar
▸ S. 66

Dr. Juliane Wächter
Vivantes Klinikum Neukölln
Augenklinik
Rudower Straße 48
D-12351 Berlin
▸ S. 92

Prof. Dr. Martin Wenzel
Augenklinik Petrisberg
Max-Planck-Straße 14–16
D-54296 Trier
▸ S. 37, 252

PD Dr. Christopher Wirbelauer
Augenklinik Berlin-Marzahn GmbH
Brebacher Weg 15
D-12683 Berlin
▸ S. 85, 245

Michael Zach
Kanzlei für Medizinrecht
Volksgartenstraße 222 a
D-41065 Mönchengladbach
▸ S. 295

Hanna Zuche
Universitäts-Augenklinik
Kirrberger Straße 100
D-66424 Homburg/Saar
▸ S. 43

NEUE DIAGNOSTIK – BIOMETRIE

Head-up-Chirurgie aus der Sicht einer jungen Kataraktoperateurin

E. Paulo

Zusammenfassung

Fragestellung: Ziel dieser Untersuchung war es zu prüfen, ob die Head-up-Mikrochirurgie nur eine Technik für Erfahrene ist oder ob sich sogar besondere Vorteile für die jungen Operateure ergeben.

Methoden: Die optischen Parameter Auflösung und Schärfentiefe wurden mit beiden traditionellen und mit Head-up-Methoden gemessen und verglichen. In einer experimentellen Studie haben 20 Probanden ohne Erfahrung in der Mikrochirurgie drei Tests nacheinander mit beiden Methoden durchgeführt. Das subjektive Empfinden der Testpersonen und die Qualität sowie Dauer der drei Aufgaben wurden dokumentiert. Die eigenen klinischen Erfahrungen mit 50 Phakoemulsifikationen in der Head-up-Technik wurden mit 100 Fällen in der traditionellen Technik verglichen.

Ergebnisse: Die Schärfentiefe war mit den beiden Systemen äquivalent. Die Auflösung war allerdings mit dem Head-up-Verfahren um ein Zweifaches geringer. Über die Hälfte der Probanden bevorzugten die Head-up-Technik unter den Kriterien: Auflösung, schnelleres Arbeiten, schärferes Bild und Ergonomie. Mit der Head-up-Technik wurden teilweise signifikant weniger Fehler gemacht. Die Kataraktoperation konnte von der Autorin in kurzer Zeit in Head-up erlernt werden.

Schlussfolgerungen: Die Umstellung von traditioneller Mikrochirurgie auf die Head-up-Technik bereitet keine Schwierigkeiten und ist in kurzer Zeit möglich. Die Head-up-Technik könnte zukünftig bei der Ausbildung junger Operateure auch eine Rolle spielen.

Einleitung

Der Begriff Head-up-Chirurgie leitet sich von den sogenannten Head-up-Displays (HUD) ab, ein Anzeigesystem, das so vorteilhaft positioniert ist, dass der Betrachter beim Blick auf die abgebildeten Informationen seine eigentliche Tätigkeit nicht unterbrechen bzw. seine Blickrichtung nicht entscheidend ändern muss. Diese Technik wird bereits seit 15 Jahren in der Laparoskopie verwendet, nämlich in der Urologie mit dem 3-D-daVinci®-Surgical-System. Die in der Ophthalmochirurgie neue chirurgische Methode wurde im Februar 2014 erstmals von Professor Claus Eckardt in der Augenklinik, Klinikum Frankfurt Höchst, eingesetzt. Bei der Head-up-Chirurgie führt der Chirurg seine mikrochirurgischen Operationen nicht mehr mit Blick durch die Okulare des Mikroskops durch, sondern das Mikroskopbild wird über eine

3-D-Kamera auf einen Bildschirm übertragen. Der Chirurg operiert anhand des großen dreidimensionalen Monitorbildes.

Die Vorteile der Head-up-Chirurgie sind bezüglich ergonomischer Arbeitsweise und Ausbildung von Ophthalmochirurgen offensichtlich. Es stellt sich jedoch die Frage, ob die optische Qualität des digitalen Bildes und die Schwierigkeit der neuen Operationstechnik nicht problematisch ist für junge Operateure, die sich gerade in der Lernphase der Kataraktchirurgie befinden. In der vorliegenden Untersuchung wurde deshalb das digitale Bild des TrueVision®-Systems mit dem direkt beim Blick durch das Operationsmikroskop erhaltenen Bild hinsichtlich Auflösung und Schärfentiefe verglichen. Darüber hinaus wurde untersucht, ob das neue Verfahren gegenüber der traditionellen Mikrochirurgie mit Nachteilen verbunden ist oder möglicherweise Vorteile für mikrochirurgische Manipulationen bietet.

Studie, Material und Methoden

Für die Studie wurde das Mikroskop M822 von Leica® Microsystems und das TrueVision®-3-D-Visualisierungssystem verwendet. Zunächst wurden die optischen Parameter Auflösung und Schärfentiefe gemessen und mit den Werten der herkömmlichen Operationsmethode verglichen. Die Beurteilung erfolgte zum einen durch den Blick durch die Okulare (traditionelle Mikroskopie), zum anderen – nach Austausch der Okulare gegen die 3-D-Kamera – anhand des 3-D-Bildes des Monitors (Head-up). Die Messungen wurden in einem Arbeitsabstand von 200 mm und mit sechs-, neun- und zwölffacher Vergrößerung des Mikroskops vorgenommen. Sowohl bei der Messung der Auflösung als auch bei der Bestimmung der Schärfentiefe wurde die Irisblende der Kamera auf 75 % des maximalen Durchmessers eingestellt.

In einer experimentellen Studie bewältigten 20 Probanden drei verschiedene manipulative Aufgaben in der Head-up-Technik und im traditionellen Verfahren. Alle zeigten ein normales Stereosehen. Die Probanden verfügten über keinerlei Erfahrung mit dem Arbeiten unter einem Mikroskop. Sie wurden zunächst einzeln in die Bedienung des Fußschalters eingewiesen und erhielten Empfehlungen über eine möglichst optimale Körperhaltung am Mikroskop. Die Qualität und die Dauer der Aufgaben wurden gemessen und das subjektive Empfinden der Testpersonen anhand eines Fragenbogens dokumentiert. Es wurde während der Kataraktchirurgie in Head-up die Möglichkeit der digitalen Bildbearbeitung durch die Verstärkung des Kamerasignals dokumentiert.

Abb. 1: Übereinstimmend werden die Vorteile der Head-up-Chirurgie gegenüber der konventionellen Mikrochirurgie in der besseren Ergonomie für den Operateur (a) sowie in der Ausbildung von Assistenten und angehenden Chirurgen (b) gesehen

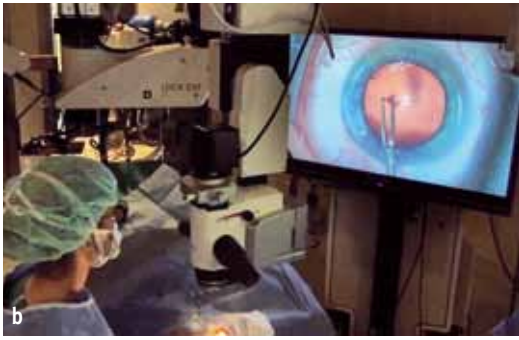

Abb. 2: Head-up-Chirurgie mit dem TrueVision®-Systems und Leica Mikroskop: (a) Phakoemulsifikation des rechten Auges; (b) Kapsulorhexis des linken Auges

Schlussfolgerung

Das Head-up-Verfahren kann in kurzer Zeit auch von demjenigen, der noch nicht allzu vertraut mit der Kataraktoperation ist, erlernt werden. Die Head-up-Technik könnte deshalb zukünftig auch bei der Ausbildung von Operateuren eine Rolle spielen. Darüber hinaus ermöglicht das Head-up-Verfahren durch digitale Bildbearbeitung erstmals eine Aufhellung des abgebildeten Operationsfeldes, ohne dass die Netzhaut einer zusätzlichen Lichtbelastung ausgesetzt werden muss. Dem Nachteil einer derzeit noch geringeren Auflösung im Vergleich zur Auflösung beim direkten Blick durch die Okulare steht der Vorteil des großen Bildes des Monitors gegenüber, das den Chirurgen alle Bereiche des Operationsfeldes gleichermaßen komfortabel sehen lässt. Weitere technische Entwicklungen, das heißt die Ultra HD (4K) mit doppelt so hoher Auflösung, werden demnächst für den medizinischen Einsatz zur Verfügung stehen. Sie könnten dazu führen, dass die Head-up-Technik schon bald zu einem neuen Standard der Ophthalmochirurgie wird.

Vergleich eines OCT-basierten und eines OLCR-Biometers hinsichtlich Messwerten und Erfolgsquote bei sehr dichter Katarakt

A. Kotouza, M. Abraham, P. Hoffmann

Fragestellung

Die wichtigsten Eingangsparameter für die IOL-Berechnung sind die Achsenlänge und die parazentralen Hornhautradien [1]. Die höchstmögliche IOL-Berechnungsgenauigkeit kann erreicht werden, wenn die Teilstrecken entlang des optischen Pfades auch einzeln gemessen werden können [2, 3]. Diese Möglichkeit ist bei Seriengeräten zurzeit entweder mit OCT-Technik (Tomey OA-2000, Zeiss IOLMaster 700) oder Niedrigkohärenz-Reflektometrie (OLCR, Haag-Streit Lenstar LS900, Galilei G6) realisiert. Wir haben das OA-2000 mit unserem hausinternen Standard Lenstar verglichen.

Patienten und Methoden

Wir haben zwei Messreihen durchgeführt und die Daten beider Geräte verglichen: 1.) 400 konsekutive, unselektierte Augen vor routinemäßiger Katarakt-OP und 2.) 40 Augen mit besonders dichten Katarakten und erschwertem Funduseinblick. Diese Augen wurden subjektiv nach Spaltlampenbefund ausgewählt. Folgende Messwerte wurden verglichen: zentrale Hornhautdicke (CCT), interne Vorderkammertiefe (AD), Linsendicke (LT), Achslänge (AL) und parazentrale Hornhautradien (r1, r2). In der zweiten Gruppe wurde nur ausgewertet, ob ein valider Datensatz – insbesondere die Achsenlänge – generiert werden konnte oder nicht.

Ergebnisse

1.) Systematische Unterschiede zwischen den Geräten waren äußerst gering und klinisch irrelevant. Die Hornhautradien beim OA-2000 waren systematisch 0,004 mm flacher (entspricht 0,02 IOL-dpt bei einem Normalauge). Die Achslänge war im Mittel 0,018 mm länger gemessen (≈0,06 IOL-dpt). Die interne Vorderkammertiefe maß das OA-2000 im Mittel 0,05 mm tiefer, die Linse dagegen um 0,05 mm dünner (≈0,06 IOL-dpt). Die Hornhautdicke wurde vom OA-2000 im Mittel 14 µm dünner gemessen.

Die Standardabweichungen der Intergerätedifferenzen betrugen 0,05 mm für die Hornhautradien, 0,10 mm für die Achslänge, 0,29 mm für die Vorderkammertiefe, 0,38 mm für die Linsendicke und 65 µm für die Hornhautdicke.

Die Korrelation (Spearman's ρ) war für die Achsenlänge mit ρ > 0,99 extrem hoch. Die Hornhautradien korrelierten mit ρ = 0,97, Hornhautdicke mit ρ = 0,91, Vorderkammertiefe mit ρ = 0,84 und Linsendicke mit ρ = 0,77.

Die individuellen Differenzen wurden für eine Fehlerfortpflanzungsanalyse genutzt und in IOL-Dioptrien umgerechnet. Hierbei ergab sich eine Standardabweichung von 0,30 IOL-dpt zwischen den mit beiden Geräten errechneten Linsen.

2.) Bei 40 extrem dichten Katarakten konnte der Lenstar die Achslänge bei 26 Augen (65 %) nicht messen. Das OA-2000 war bei 24/26 (92 %) dieser vom Lenstar nicht messbaren Augen noch erfolgreich.

Diskussion

Die Vergleichbarkeit des Lenstar LS-900 mit dem IOLMaster V5 hinsichtlich der Basisparameter ist gut belegt [4, 5]. Für das OA-2000 existieren bisher keine vergleichenden Daten.

Im Vergleich zum etablierten Lenstar kann das OA-2000 auch extrem trübe Linsen noch messen. Dies ist in der täglichen Praxis ein großer Vorteil, da sich die Zahl der noch notwendigen A-Scan-Ultraschallbiometrien um Faktor 5–10 reduzieren lässt.

Die Standardabweichung der Streuung zwischen Lenstar- versus OA-2000-berechneten Linsen sind geringfügig, aber statistisch nicht signifikant höher (0,30 IOL-dpt) als die Differenzen zwischen Lenstar und IOLMaster (0,28 IOL-dpt), jeweils mit SRK/T-Formel berechnet, um die Vergleichbarkeit mit dem IOLMaster zu gewährleisten. Die Hornhautradien weichen nur sehr gering voneinander ab, obwohl ein anderes Messprinzip zum Einsatz kommt (Placido-Topografie vs. Keratometrie).

Erstaunlich ist, dass Vorderkammertiefe und Linsendicke zwischen den Geräten erheblich schwächer korrelieren als die Achsenlänge. Dies hat möglicherweise etwas mit der Signalinterpretation zu tun, die genaue Ursache kennen wir aber nicht. Die klinische Relevanz ist normalerweise eher gering. Berechnet man die Position der IOL-Mitte mit dem Olsen-Algorithmus [2], erhält man eine Standardabweichung der Intergerätedifferenz von 0,25 mm, was etwa 0,45 IOL-dpt beim Normalauge entspricht und uns etwas zu hoch erscheint. Bei anderen Algorithmen wie dem von Okulix [3] macht sich dieser Wert weniger stark bemerkbar, weil die Messwerte durch Modellannahmen geglättet werden.

Aufgrund der weitgehenden Abwesenheit systematischer Differenzen können OA-2000-Datensätze bedenkenlos in Formeln oder Software verwendet werden, die für den Lenstar LS-900 optimiert wurde. Die unsystematischen Differenzen zwischen den Geräten sind akzeptabel und im handelsüblichen Rahmen. Bei der Linsendickenmessung wären möglicherweise vergleichende Optimierungen sinnvoll.

Literatur

1. Fyodorov SN, Kolinko AI: Estimation of optical power of the intraocular lens. VestnOftalmol 1967;4:27–27
2. Olsen T, Hoffmann PC: C constant: New concept for ray tracing-assisted intraocular lens power calculation. J Cataract Refract Surg 2014 May;40(5):764–773
3. Hoffmann PC, Wahl J, Preußner P-R: Accuracy of intraocular lens calculation with ray tracing. J Refract Surg 2012 Sep;28(9):650–655
4. Hildebrandt AL, Auffarth GU, Holzer MP: Precision of a new device for biometric measurements in pseudophakic eyes. Ophthalmologe 2011 May 25;108(8):739–744
5. Hoffer KJ, Shammas HJ, Savini G: Comparison of 2 laser instruments for measuring axial length. J Cataract Refract Surg 2010 Apr;36(4):644–658

Hohe Zielrefraktionsabweichung nach komplikationsloser Kataraktoperation

M. Elling, S. Hauschild, T. Schultz, H. B. Dick

Zusammenfassung

Die Femtosekundenlaser-assistierte Kataraktchirurgie ist heute vielerorts ein implementiertes Standardverfahren. Mit der neuen Technologie gehen ebenfalls hohe Erwartungen unserer Patienten einher. Immer wieder kann es zu einer nicht zufriedenstellenden Zielrefraktion kommen, trotz genauester präoperativer Berechnungen. Die Ursachen hierfür sind multifaktoriell.

Im Januar 2014 stellte sich an der Universitäts-Augenklinik Bochum eine 84-jährige Patientin zur Femtosekundenlaser-assistierten Kataraktoperation vor. Im Rahmen der präoperativen Diagnostik wurde ein IOLMaster zwecks IOL-Kalkulation durchgeführt. Intraoperativ wurde eine dreistückige, monofokale IOL (+22,0 dpt) mit der Zielrefraktion Emmetropie in den Kapselsack implantiert.

Nach komplikationslosem perioperativen Verlauf stellte sich die Patientin vier Wochen postoperativ mit einem unzufriedenstellenden Visus am betroffenen, linken Auge vor. Hierbei zeigte sich ein unkorrigierter Visus von 0,05. In der Spaltlampendiagnostik zeigte sich ein guter IOL-Sitz, kein signifikanter Nachstar bzw. keine IOL-Eintrübung.

Bei der durchgeführten Refraktion wurde mit +14,75 sph. –0,75 cyl. A 166° ein Visus von 0,8 erreicht. Nach weiterführender Diagnostik wie Aberrometrie und OCT haben wir uns dazu entschlossen, eine IOL-Explantation (in toto) mit Implantation einer einstückigen IOL (anderer Hersteller) durchzuführen. Auch hier zeigte sich ein komplikationsloser perioperativer Verlauf. Nach Abschluss der Heilungsphase wurde am betroffenen, linken Auge mit –1,0 sph. –0,5 cyl. A 166° ein Visus von 0,8 erreicht.

Die Untersuchung der explantierten, asservierten IOL in einem Speziallabor zeigte, dass das Label der ursprünglich implantierten IOL mit der eigentlichen IOL-Brechkraft nicht übereinstimmt. Die real implantierte IOL hatte eine Brechkraft von –3,0 dpt, wobei das Label eine IOL-Brechkraft von +22,0 dpt aufwies.

Somit kann es auch nach genauester präoperativer Diagnostik in seltenen Fällen zu einer falschen Zielrefraktion mit einem nicht zufriedenstellenden Visus kommen. Bei sehr hohen Abweichungen von der Zielrefraktion muss immer auch an ein falsches Label der implantierten IOL gedacht werden. Hierbei ergeben sich selbstverständlich die Fragen der Produkthaftung bzw. einer vermeidbaren, fehlerhaften ärztlichen Handlung.

Problemstellung

In den letzten Jahren wurde in den Medien immer häufiger auf fehlerhafte Medizinprodukte aufmerksam gemacht. Oftmals mussten fehlerhafte Medizinprodukte in aufwändigen Operationen ausgetauscht werden. Hierfür gibt es keine einheitliche EU-Verordnung und keine wirksamen Kontrollen. Auch die Ophthalmologie ist von diesem Phänomen betroffen. Die ARD-Sendung „Fakt“ berichtete bereits im Juni 2013 von eingetrübten Intraokularlinsen, die laut BfArM explantiert werden mussten.

Fallbeispiel

An der Universitäts-Augenklinik Bochum stellte sich im Januar 2014 eine 84-jährige Patientin vor, um eine Femtosekundenlaser-assistierte Kataraktoperation am linken Auge durchführen zu lassen. Im Rahmen der präoperativen Untersuchung wurde am rechten Auge mit +0,5 sph. –1,75 cyl. A 46° ein Visus von 0,63 und am linken Auge mit +0,75 sph. –1,5 cyl A 122° ein Visus von 0,32 erhoben. Die Spaltlampenuntersuchung zeigte am rechten Auge eine reizfreie Pseudophakie sowie am linken Auge reizfreie vordere Augenabschnitte mit einer Linsentrübung (LOCS-III-Grad 4). Die Augenanamnese der Patientin war unauffällig: Es zeigten sich keine hohen Ametropien sowie keine Amblyopie.

Präoperative Diagnostik

Bei der präoperativen Diagnostik wurden ein IOLMaster und eine Keratometrie beidseits durchgeführt. Am rechten Auge zeigte sich eine Achsenlänge von 22,79 mm und am linken Auge von 29,81 mm. Bei der Keratometrie wurden im Vergleich zum IOLMaster identische Hornhautradien gemessen. Der korneale Astigmatismus betrug am rechten Auge –0,99 dpt bei 29° und am linken Auge –1,94 dpt bei 170°. In Zusammenschau der präoperativen Befunde wurde entschieden, bei der Patientin am linken Auge eine Euromaxx N313 +22,0 dpt mit der Zielrefraktion –0,75 dpt zu implantieren (monofokale, dreistückige IOL).

Operatives Procedere

Bei der Patientin wurde im Verlauf ambulant in Lokalanästhesie am linken Auge eine Femtosekundenlaser-assistierte Kataraktoperation komplikationslos durchgeführt. Die vorgeschlagene IOL konnte dabei in den Kapselsack implantiert werden. Eine Woche postoperativ stellte die Patientin sich erneut in unserer Klinik vor, da sie mit dem Visus am operierten, linken Auge unzufrieden war. Im Rahmen der Untersuchung zeigte sich links ein unkorrigierter Visus von 0,05. In der Spaltlampenuntersuchung stellte sich am linken Auge ein adaptierter CC-Schnitt bei reizarmen

vorderen Augenabschnitten und nahezu glatter und klarer Hornhaut dar. Die IOL war im Kapselsack zentriert, es zeigte sich kein Nachstar sowie keine IOL-Eintrübung. Das durchgeführte Makula-OCT sowie eine Sonografie des linken Auges waren unauffällig. Im Rahmen der Refraktionsbestimmung zeigte sich am linken Auge ein Refraktionsdefizit von +14,75 sph. –1,25 cyl. A 151°. Mit dieser Korrektur konnte ein Visus von 0,63 erreicht werden.

Analyse der Fehlerquellen

Mögliche Fehlerquellen für diese hohe Abweichung von der Zielrefraktion sind zum Beispiel die Messung einer falschen Achsenlänge. Hier zeigte sich allerdings bei der präoperativen Diagnostik ein symmetrischer Befund zum Partnerauge. Weiterhin kann eine falsche Messung der Hornhautradien vorgelegen haben, allerdings waren auch in diesem Fall die Messung des IOLMasters und der Keratometrie identisch. In diesem speziellen Fall kann gegebenenfalls auch eine Verkippung der IOL bzw. eine inverse Implantation vorliegen, die für diese Refraktionsabweichung möglicherweise ursächlich sind.

Weiteres Vorgehen

Um dieses hohe Refraktionsdefizit auszugleichen, gibt es technisch verschiedene Möglichkeiten, wie die Implantation einer Add-on-IOL oder die Durchführung einer LASIK bzw. PRK. Im Fall einer IOL-Explantation muss überlegt werden, ob die implantierte IOL in toto explantiert werden soll oder zerschnitten werden kann.

Vor der finalen Festlegung des weiteren Procedere wurde zunächst eine weiterführende Diagnostik durchgeführt. Bei der Wiederholung des IOLMasters zeigten sich im Vergleich zur präoperativen Messung keine Unterschiede. Auch in der Keratometrie sowie in der Aberrometrie stellten sich identische Befunde dar. Mithilfe des Visante-OCTs konnte ein korrekter IOL-Sitz verifiziert werden sowie mit dem Purkinjemeter eine signifikante IOL-Verkippung ausgeschlossen werden.

Procedere

Nach Durchsicht aller vorliegenden Befunde wurde final ein Intraokularlinsenaustausch in Lokalanästhesie durchgeführt, bei dem die IOL in toto explantiert wurde und durch eine „neue“ IOL ersetzt wurde. Die explantierte IOL wurde an ein Speziallabor zur weiteren Diagnostik übersandt. Dabei wurde ein Speziallabor gewählt werden, das vom Hersteller unabhängig ist und dessen Ergebnis – im Fall eines Rechtsstreites – belastbar ist.

Die Entbindung der IOL erfolgte in toto über einen sklerokornealen Tunnel. Im Anschluss konnte eine CT Asphina 409MP +21,5 dpt mit der Zielrefraktion –0,3 dpt

in den Kapselsack implantiert werden. Intraoperativ wurde die IOL-Auswahl mittels intraoperativer Aberrometrie verifiziert (ORA-System). Die asservierte IOL wurde im Anschluss an das „Karlsruhe Institute of Technology“ übersandt.

Postoperatives Ergebnis

Eine Woche postoperativ zeigte sich am linken Auge mit –1,0 sph. –0,5 cyl. A 166° ein Visus von 0,8. In der Spaltenlampenuntersuchung stellte sich ein zentrierter Sitz der IOL im Kapselsack dar. Final war die Patientin mit diesem Resultat sehr zufrieden.

Durch das „Karlsruhe Institute of Technology“ erfolgte die Testung der explantierten IOL mit dem „ISO Eye Model“ bei Aperturen von 3 mm und 4 mm. Hierzu wurden zwei separate Versuchsreihen durchgeführt. Nach Auswertung der Untersuchungen resultierte eine reale Brechkraft der explantierten IOL von –3,0 dpt und nicht – wie auf dem Label der Verpackung angegeben – von +22,0 dpt. Nach Rücksprache mit dem IOL-Hersteller stellte sich heraus, dass es durch einen Produktionsfehler von aufeinanderfolgenden Produktionslinien unter anderem zu einem falschen Labelling der IOL gekommen ist. Bei der explantierten IOL handelte es ich um einen fehlerhaften IOL-Rohling.

Diskussion

Dieses Beispiel aus unserem klinischen Alltag zeigt, dass es selbst nach genauester präoperativer Diagnostik im Rahmen einer Kataraktoperation zu einer falschen Zielrefraktion kommen kann. Somit muss bei hohen Abweichungen von der Zielrefraktion auch an ein falsches Label der implantierten IOL gedacht werden.

Dieses Beispiel zeigt auch, dass die Untersuchung von vermeintlich fehlerhaften Medizinprodukten immer in einem vom Hersteller unabhängigen Speziallabor erfolgen sollte. Die Frage der Kostenerstattung in einem solchen Fall sollte vorab geklärt sein. Des Weiteren stellt sich die Frage, ob es in Deutschland für insuffiziente Medizinprodukte eine ausreichende Kontrolle gibt und wie man in solchen Fällen mit der Produkthaftung umgeht.

IOL-KATARAKT

Umfrage von DGII, BDOC, BVA und DOG zur Intraokularchirurgie 2014

M. Wenzel, G. U. Auffarth, A. Scharrer, K. Schayan, T. Reinhard

Zusammenfassung

Im Januar 2015 wurde wieder die traditionelle DGII-BVA-BDOC-DOG-Umfrage unter den deutschsprachigen Ophthalmochirurgen durchgeführt. Die Angaben von 274 Operationszentren mit zusammen 711 Operateuren werden vorgestellt und mit den Ergebnissen der Vorjahre verglichen. Die Teilnehmerquote lag bei etwa 32 %. Zusammen wurden 817.947 intraokulare Eingriffe erfasst. Davon waren 396.795 ambulante und stationäre Kataraktoperationen, 33.965 Pars-Plana-Vitrektomien, 24.029 refraktive Operationen, 9265 bulbuseröffnende Glaukomoperationen, 6302 laserdestruktive Zyklophotokoagulationen, 3543 Keratoplastiken und 344.048 intravitreale Makulatherapien (IVOM). Im Vergleich zum Vorjahr fällt eine Zunahme aller Operationen, außer der Glaukomchirurgie auf, der größte Zuwachs lag wieder bei den IVOM.

Die Operationszentren

Herzlich bedanken wir uns bei allen Kollegen, die sich auch in diesem Jahr wieder die Mühe gemacht haben, die Fragebögen auszufüllen und anonym zurückzusenden. Die Umfrage wurde zunächst alleine von der DGII durchgeführt, inzwischen wird sie von den vier großen überregionalen Verbänden getragen. Sinn dieser Auswertungen ist es, in Ergänzung zum Themenspektrum wissenschaftlicher Kongresse und zu Informationen der Industrie einen Überblick zu erhalten, welche Tätigkeiten einen Eingang in die klinische Routine gefunden haben, ohne sie zu bewerten. Da nicht alle Fragen regelmäßig wiederholt werden, sei auch auf unsere vorausgegangenen Publikationen verwiesen [1–3].

Im Januar 2015 wurde ein Umfragebogen an die Mitgliedern des Bundesverbandes Deutscher Ophthalmochirurgen BDOC, den Klinikdirektoren, die in der Vereinigung Ophthalmologischer Lehrstuhlinhaber (VOL) oder bei den Deutschen Ophthalmologischen Chefärzten (DOCH) organisiert sind, sowie den bei der Kommission Refraktive Chirurgie (KRC) registrierten Ophthalmochirurgen geschickt. Außerdem wurde er von DGII, BVA und BDOC digital veröffentlicht.

Es wurden 274 Antworten von Operationszentren, die intraokular operierten, ausgewertet, die Teilnehmerquote lag bei etwa 32 %. Zusammen wurden 817.947 intraokulare Eingriffe erfasst (Abb. 1). In den 274 teilnehmenden Zentren haben mindestens 711 operierende Augenärzte operiert, davon 466 (66 %) in der Niederlassung und 245 (34 %) in Kliniken.

An den 253 Zentren, die Angaben zum Geschlecht der Operateure machten, operierten 188 (27 %) Frauen und 502 (73 %) Männer intraokular. An den teilnehmenden Operationszentren arbeiteten 699 Ärzte, die nicht intraokular operierten: 290 in öffentlichen Kliniken, 409 bei niedergelassenen Kollegen.

Von den 274 Antworten kamen 44 (16 %) von öffentlichen Kliniken und 230 (84 %) von operativen Zentren niedergelassener Kollegen, davon haben zwölf (4 %) nur zu refraktiver Chirurgie oder IVOM geantwortet (Abb. 2).

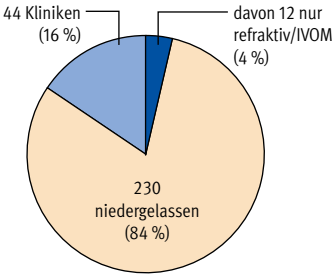

Abb. 1: Anzahl der teilnehmenden Operationszentren 2014 (n = 274)

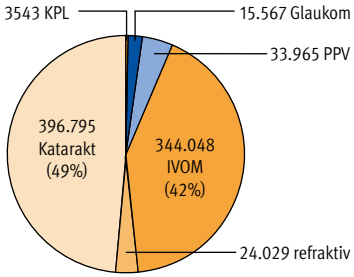

Abb. 2: Anzahl der in der Umfrage erfassten intraokularen Operationen 2014 (n = 817.947)

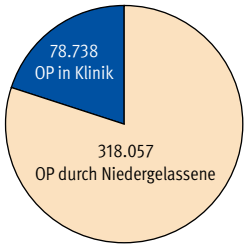

Abb. 3: Anzahl der Kataraktoperationen 2014 (n = 396.795)

Kataraktoperationen

Es wurden 396.795 Kataraktoperationen erfasst, 78.738 (20 %) von öffentlichen Kliniken und 318.057 (80 %) von niedergelassenen Kollegen (Abb. 3).

Die jährlichen Operationszahlen durch öffentliche Krankenhäuser schwankten zwischen 580 und 4700. Der Median lag bei 1803 Kataraktoperationen im Jahr. Die jährlichen Operationszahlen der niedergelassenen Kollegen schwankten zwischen 20 und 8973. Der Median lag dort bei 950 Kataraktoperationen pro Jahr. In den Kliniken wurden 40 % der Katarakte stationär operiert. Insgesamt erfolgten 42.587 Operationen (11 %) stationär und 354.208 (89 %) ambulant. Von den 42.587 stationären Operationen erfolgten 31.857 (75 %) durch öffentliche Krankenhäuser und 10.730 (25 %) durch niedergelassene Kollegen. Von den 354.208 ambulanten Operationen erfolgten 46.881 (13 %) in Kliniken und 307.327 (87 %) durch Niedergelassene.

Anästhesie

Bei Kataraktoperationen wurde von 149 Zentren (46 %), peri- oder retrobulbäre Injektionen bevorzugt. 130 (40 %) bevorzugten die topische Anästhesie und 45 (14 %) wählten überwiegend Rauschnarkosen oder ITN. Mehrfachnennungen waren möglich. 36 % der niedergelassenen Kollegen und 67 % der Kliniker bevorzugten die topische Anästhesie.

IOL-Material

175 (61 %) aller Operateure bevorzugten Linsenimplantate aus hydrophoben Acrylat, 108 (37 %) aus hydrophilem Acrylat und sechs (2 %) Silikonlinsen. Mehrfachnennungen waren möglich. 76 % der Kliniker und 58 % der Niedergelassenen bevorzugten hydrophobe Linsen.

Torische IOL

12.128 (3,1 %) aller Implantate waren torisch. 203 (74 %) aller Operationszentren implantierten torische Linsen. Es wurden zwischen eine und 600 torische Linsen implantiert, im Median 25 pro Jahr. 34 (12 %) aller Operationszentren haben mehr als 100 torische Linsen im Jahr implantiert. Nicht differenziert ausgewertet wurde, wie viele der torischen Linsen auch multifokal waren.

Multifokale IOL

Wie in den Vorjahren wurden bifokale, trifokale und andere Presbyopielinsen in der Umfrage nicht differenziert und im Folgenden als „Multifokallinsen“ zusammengefasst. Die 9921 im Jahr 2014 implantierten multifokalen Linsen entsprachen 2,5 % aller implantierten Linsen. 173 (63 %) aller Operationszentren haben multifokale Linsen implantiert. Es wurden zwischen einer und 643 multifokale Linsen implantiert, im Median 20 pro Jahr.

Add-on-IOL

556 Zweitlinsen wurden in bereits voroperierte Augen mit Kunstlinsen implantiert, das sind 0,1 % aller implantierten Linsen. 396 dieser IOL wurden von niedergelassenen Operateuren und 160 von Kliniken eingepflanzt. 83 (30 %) aller Operationszentren haben diese Linsenoperationen durchgeführt. Es wurden zwischen einer und 47 „Add-on“-IOL pro Zentrum implantiert, im Median drei pro Jahr.

Femtosekundenlaser in der Kataraktchirurgie

19 (7 %) operative Zentren haben den Femtosekundenlaser in der Kataraktchirurgie eingesetzt. 2842 Katarakte (0,7 %) wurden im Jahr 2014 mithilfe des Femtosekundenlasers operiert.

Bulbuseröffnende Glaukomoperationen

Im Jahr 2014 wurden 9265 bulbuseröffnende Glaukomoperationen erfasst. Das Verhältnis der Kataraktoperationen zu bulbuseröffnenden Glaukomoperationen liegt bei 43 : 1.

Von den 9265 Glaukomoperationen erfolgten 6853 stationär in öffentlichen Kliniken (74 %), 255 (3 %) ambulant in öffentlichen Kliniken, 1212 stationär durch niedergelassene Operateure (13 %) und 945 ambulant durch niedergelassene Operateure (10 %). Bei den Kliniken lag die Zahl der stationären bulbuseröffnenden Glaukomoperationen zwischen sieben und 800, im Median bei 128 pro Jahr. Die Zahl der ambulanten Glaukomoperationen in Kliniken lag zwischen drei und 221, im Median bei 16 pro Jahr. Bei den niedergelassenen Operateuren lag die Zahl der ambulanten bulbuseröffnenden Glaukomoperationen zwischen einer und 155, im Median bei zehn pro Jahr. Stationär haben die Niedergelassenen zwischen zwei und 300 Glaukome im Jahr operiert, der Median lag bei 25.

Laserzyklodestruktionen

Neben den 9265 bulbuseröffnenden Glaukomoperationen wurden 6302 laserdestruktive Glaukomoperationen erfasst. Das Verhältnis der Katarakt- zu allen Glaukomoperationen lag bei 25 : 1. Dabei lag das Verhältnis von bulbuseröffnenden zu laserdestruktiven Glaukomoperationen bei 1,5 : 1.

Von den 6302 zyklodestruktiven Glaukomoperationen erfolgten 3811 stationär in öffentlichen Kliniken (60 %), 1390 ambulant in öffentlichen Kliniken (22 %), 309 stationär durch niedergelassene Operateure (5 %) und 792 ambulant durch niedergelassene Operateure (13 %).

53 Zentren haben Laserzyklodestruktionen ambulant durchgeführt, zwölf Kliniken und 41 Niedergelassene. Diese 53 Zentren haben zwischen einer und 613 Laserzyklodestruktionen im Jahr ambulant durchgeführt, im Median elf.

Ebenfalls 53 Zentren haben Laserzyklodestruktionen stationär durchgeführt, 34 Kliniken und 19 Niedergelassene. Die 53 stationären Zentren haben zwischen einer und 500 Laserzyklodestruktionen im Jahr durchgeführt, im Median 49.

Pars-Plana-Vitrektomien

Es wurden 33.965 Pars-Plana-Vitrektomien erfasst. Das Verhältnis von Kataraktoperationen zu Pars-Plana-Vitrektomien liegt bei 12 : 1.

7878 Pars-Plana-Vitrektomien (23 %) wurden ambulant und 26.087 (77 %) stationär durchgeführt. Von den 59 Operationszentren, die ambulante Pars-Plana-Vitrektomien durchführten, führten 16 (27 %) mehr als 100 ambulante Pars-Plana-Vitrektomien durch. In den öffentlichen Kliniken lagen die Operationszahlen zwischen vier und 1600, im Median bei 450. Von den 23.383 Pars-Plana-Vitrektomien der Kliniken

wurden 2281 (10 %) ambulant durchgeführt und 21.526 stationär (90 %). 61 Zentren niedergelassener Kollegen (27 %) führten Pars-Plana-Vitrektomien durch, davon 45 (20 %) ambulant und 26 (13 %) stationär. Von den 10.155 Pars-Plana-Vitrektomien niedergelassener Kollegen wurden 5594 (55 %) ambulant durchgeführt und 4561 stationär (45 %). Die Zahl der Pars-Plana-Vitrektomien lag bei den Niedergelassenen zwischen zwei und 2050, im Median bei 50 pro Jahr.

Keratoplastiken

Im Jahr 2014 wurden 3543 Keratoplastiken erfasst, dabei wurde nicht nach der Art des Transplantates differenziert. Davon erfolgten 243 (7 %) ambulant und 3300 (93 %) stationär. 33 (75%) der öffentlichen Kliniken und 14 (6 %) Operationszentren niedergelassener Kollegen teilten ihre Daten zu Keratoplastiken mit. 675 Operationen (19 %) wurden von niedergelassenen Operateuren und 2868 (81 %) in Hauptabteilungen durchgeführt. Niedergelassene Operationszentren operierten zwischen zwei und 250 Keratoplastiken, im Median 21. In den Hauptabteilungen wurden zwischen einer und 383 Operationen im Jahr durchgeführt, im Median 41. Vier Klinken (9 %) und sieben Niedergelassene (3 %) boten ambulante Operationen an.

IVOM

Im Jahr 2014 erfolgten 344.048 intravitreale operative Medikamenteneingaben (IVOM). 112.098 (33 %) erfolgten durch öffentliche Kliniken und 231.950 (67 %) durch niedergelassene Kollegen. 2014 kam in Deutschland auf 1,2 Kataraktoperationen eine IVOM. In den öffentlichen Kliniken wurden mehr IVOM als Kataraktoperationen durchgeführt, das Verhältnis Katarakt zu IVOM lag in den Kliniken bei 1 : 0,7. Im Bereich der niedergelassenen Kollegen lag es bei 1 : 1,4. In den Kliniken wurden zwischen 340 und 11.622 IVOM im Jahr vorgenommen, im Median 2600. Von den Niedergelassenen wurden zwischen 28 und 7368 IVOM vorgenommen, im Median 715.

Im Jahr 2014 wurde von Augenärzten Avastin® (Bevacizumab) 128.076-mal intravitreal appliziert, das sind 41 % aller genannten Medikamente bei IVOM (Abb. 4). 88.371-mal wurde Lucentis® (Ranibizumab) gegeben (28 %). 25.301-mal wurde „ausgeeinzeltes“ Ranibizumab injiziert (8 %). Eylea® (Aflibercept) erhielten 61.527 Patienten (20 %), ausgeeinzeltes Aflibercept 1059. Ozurdex® wurde 5374-mal injiziert (2 %). Die Anzahl der intravitrealen Therapien mit Triamzinolon oder Dexamethason lag bei 1926 (1 %). Andere zugelassene Medikamente wurden zusammen 189-mal genannt. Bei weiteren 32.225 Patienten, das sind 9 % aller IVOM, erfolgte keine Angabe des Präparates zur intravitrealen Therapie.

Im Jahr 2014 wurden bei 155.461 der intravitrealen Therapien offiziell zugelassene Medikamente appliziert. Bei 156.362 wurde „Off-Label“ therapiert: Avastin®, ausgeeinzeltes Ranibizumab oder Aflibercept und Triamzinolon.

Refraktive Operationen

24.029 refraktive Operationen wurden erfasst, sodass in Deutschland, wie im Vorjahr, auf 16 Kataraktoperationen eine primäre refraktive Operation kam.

Von den 24.029 refraktiven Operationen waren 14.152 Excimerlaser-assistierte Eingriffe (59 %), 1965 Femto-Lentikelextraktionen (8 %), 4818 refraktive Linsenaustausche (20 %), 1996 phake Implantate (8 %) und 1083 limbale Inzisionen (5 %) (Abb. 5). Die 14.152 Excimerlaser-assistierten Eingriffe wurden an 75 Zentren vorgenommen. In den 75 Zentren wurden zwischen vier und 1350 Excimerlaser-assistierte vorgenommen, im Median 90 im Jahr. 1965 Femto-Lentikelextraktionen (ReLEx-SMILE) wurden an neun Zentren vorgenommen. 4339 refraktive Linsenaustausche wurden an 117 Zentren durchgeführt. Dabei wurden zwischen einer und 708 Linsen entfernt, im Median 14 pro Jahr. 1996 phake Implantate wurden an 62 Zentren durchgeführt, die jährliche Operationszahl lag zwischen zwei und 322, im Median zehn pro Jahr. Davon bevorzugten 57 % phake Hinterkammerlinsen, 32 % irisgestützte Linsen und 12 % phake Vorderkammerlinsen. In 34 operativen Zentren (12 % aller Zentren) wurden 1083 limbale Inzisionen außerhalb von Kataraktoperationen durchgeführt. Die jährlichen Operationszahlen lagen zwischen einer und 350, im Median acht pro Jahr.

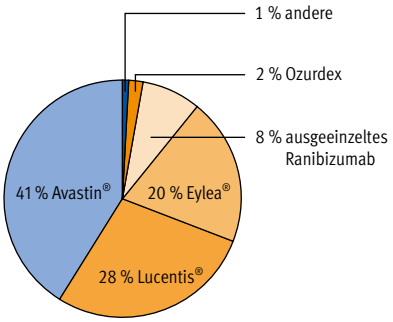

Abb. 4: Anteil der genannten Medikamente zur IVOM 2014 (n = 311.823; zusätzlich wurde bei 32.225 IVOM das Präparat nicht genannt)

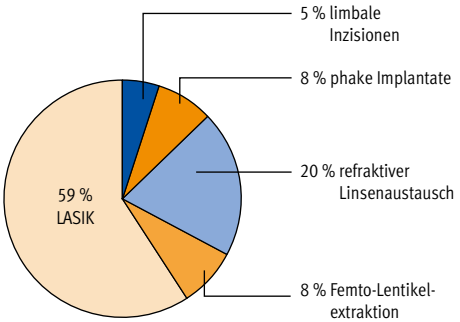

Abb. 5: Anzahl der refraktiven Operationen 2014 (n = 24.029)

Literatur

1. Wenzel M, Kohnen T, Scharrer A, Schayan K et al.: Ambulante Intraokularchirurgie. 2011. Ergebnisse der Umfrage von BDOC, BVA, DGII und DOG. Ophthalmo-Chirurgie 2012;24:205–214
2. Wenzel M, Kohnen T, Scharrer A et al.: Ambulante Intraokularchirurgie 2012. Ergebnisse der Umfrage von BDOC, BVA, DGII und DOG. Ophthalmo-Chirurgie 2013;25:213–222
3. Wenzel M, Auffarth G, Scharrer A et al.: Ambulante und stationäre Intraokularchirurgie. 2013. Ergebnisse der Umfrage von BDOC, BVA, DGII und DOG. Ophthalmo-Chirurgie 2014;26:171–182

Vis-à-tergo bei Kataraktoperationen kann durch die Wahl des richtigen Muskelrelaxans minimiert werden

H. Zuche, E. Morinello, A. Viestenz, M. Fiorentzis, T. Volk, B. Seitz, A. Viestenz

Zusammenfassung

Hintergrund und Ziele: Der Intraokulardruck (IOD) wird durch die nicht depolarisierenden Muskelrelaxanzien während der Intubationsnarkose (ITN) beeinflusst. Ein schwacher IOD-Abfall begünstigt die Entstehung einer Vis-à-tergo (VAT). Dies kann die Kataraktoperation für den Ophthalmochirurgen unnötig erschweren.

Patienten und Methoden: Der IOD wurde bei 71 Patienten am nicht zu operierenden Auge im Liegen unmittelbar vor und 5 Minuten nach Einleitung der ITN mit dem Dynamischen Contour-Tonometer (DCT) gemessen. Die VAT wurde während der Operation vom Operateur beurteilt. Für die ITN wurde 44-mal Mivacurium, 18-mal Atracurium und 9-mal Rocuronium verwendet.

Ergebnisse: Unter Mivacurium fiel der IOD im Mittel um 19 %, unter Atracurium um 34 % und unter Rocuronium um 44 %. Eine VAT trat insgesamt 18-mal auf: 17-mal unter Mivacurium (38 %), 1-mal unter Rocuronium (6 %) und keinmal unter Atracurium.

Schlussfolgerungen: Bei einer ITN mit Mivacurium sollte der Chirurg mit der erhöhten Gefahr einer VAT rechnen und gegebenenfalls durch geeignete Lagerung bzw. die Schnittkonfiguration und Auswahl des Viskoelastikums der VAT entgegenwirken.

Summary

Purpose: Intraocular pressure (IOP) is influenced by non-depolarizing muscle-relaxants, which are used for general anesthesia (GA). A mild IOD-decrease fosters the generation of Vis-à-tergo (VAT). This can complicate a cataract surgery.

Patients and methods: IOP was measured in 71 patients at the non-operated eye in a recumbend position 5 minutes prior and 5 minutes after the beginning of GA with the dynamic contour tonometer (DCT). The VAT was evaluated during operation by the surgeon. For GA mivacurium was used 44 times, atracurium 18 times and rocuronium 9 times.

Results: Using mivacurium for GA, the IOP-decrease was 19 %, under atracurium 34 % and under rocuronium 44 %. Overall a significant VAT appeared 18 times: 17 times under mivacurium and 1 time under rocuronium.

Conclusions: Using mivacurium for GA, the surgeon should be prepared for a significantly higher risk of VAT. The surgeon may counteract with suitable bedding, configuration of the surgical access or choice of the viscous substance (e.g. Healon).

Hintergrund und Ziele

Es gibt zahlreiche Faktoren, die den IOD während der Allgemeinanästhesie beeinflussen [1]. Im Durchschnitt hat die ITN einen senkenden Einfluss auf den IOD. Durch die nicht depolarisierenden Muskelrelaxanzien wird er unterschiedlich stark gesenkt. Untersucht wurden die drei nicht depolarisierenden Muskelrelaxanzien Mivacurium, Atracurium und Rocuronium. Wir evaluierten den IOD-Abfall mithilfe des Dynamischen Contour-Tonometers (DCT, Pascal, Swiss Microtechnology AG, Schweiz) [2, 3], da in verschiedenen Studien gezeigt werden konnte, dass die biomechanischen Eigenschaften der Hornhaut die Messung des DCTs im Vergleich zu anderen, etablierten Messverfahren, am wenigsten beeinflussen [4, 5, 6].

Ein schwacher IOD-Abfall begünstigt die Entstehung einer Vis-à-tergo (VAT). Dies kann die Kataraktoperation für den Ophthalmochirurgen unnötig erschweren. In einer Studie von Pham et al. trat eine VAT mit einer Prävalenz von 1,7 % auf [7].

Patienten und Methoden

71 Patienten wurden in die Studie eingeschlossen, Kinder und Menschen mit geistiger Behinderung ausgeschlossen. Die prospektive, nicht interventionelle Studie wurde von der Ethikkommission der Ärztekammer des Saarlandes genehmigt (Nr. 144/3) und gemäß den ethischen Prinzipien der Deklaration von Helsinki durchgeführt. Von jedem Patienten wurde im Vorfeld eine schriftliche Einverständniserklärung eingeholt.

Der IOD wurde am nicht zu operierenden Auge im Liegen unmittelbar vor und fünf Minuten nach Einleitung der ITN mit dem Dynamischen Contour-Tonometer (DCT) gemessen. Die VAT wurde während der Operation vom Operateur beurteilt. Hierfür wurde die VAT in vier Grade eingeteilt: Grad 0 (keine Pulsationen), Grad 1 (leichte Pulsationen), Grad 2 (starke Pulsationen mit Berührungen der Iris mit dem kornealen Endothel), Grad 3 (Pulsationen mit Prolaps von intraokularem Gewebe) und Grad 4 (expulsive Blutung).

Für die ITN wurden 44-mal Mivacurium, 18-mal Atracurium und 9-mal Rocuronium verwendet.

Statistische Analyse

Es wurden bei Normalverteilung ein X^2-Test und ein t-Test für verbundene Stichproben durchgeführt. Für die statistische Datenanalyse wurde SPSS 20.0 benutzt. Die Messwerte wurden als Mittelwert, Standardabweichung, Minimum und Maximum angegeben. P-Werte <0,05 wurden als statistisch signifikant angesehen.

Ergebnisse

Von den 71 in die Studie aufgenommenen Patienten waren 31 männlich, 40 weiblich. Es wurden 30 rechte und 41 linke Augen gemessen. Das mittlere Alter der Patienten lag bei 70 ± 11 Jahre (Spannweite 35 bis 95 Jahre).

Insgesamt kam es zu einem absoluten IOD-Abfall um 4,9 mmHg; von 19,7 mmHg auf 14,9 mmHg. Betrachtet man die nicht depolarisierenden Muskelrelaxanzien einzeln, so betrug der Mittelwert der Differenzen IOD vor und unter Narkose unter Mivacurium nur 3,7 mmHg; von 19,9 mmHg auf 16,1 mmHg. Unter Atracurium fiel er um 6,1 mmHg; von 19,2 mmHg auf 13,6 mmHg, und unter Rocuronium um 8,5 mmHg; von 19,7 mmHg auf 11,2 mmHg. Im Mittel betrug der relative IOD-Abfall unter Mivacurium 19 %, unter Atracurium 34 % und unter Rocuronium 44 %. Der t-Test für verbundene Stichproben war signifikant ($p < 0{,}001$; Abb. 1–3; Tab. 1).

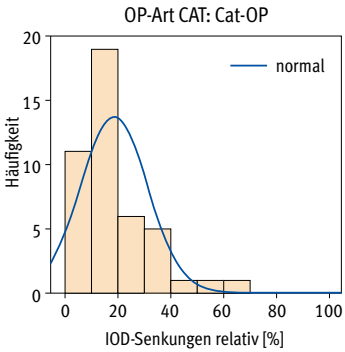

Abb. 1: Relativer IOD-Abfall unter Mivacurium (%)

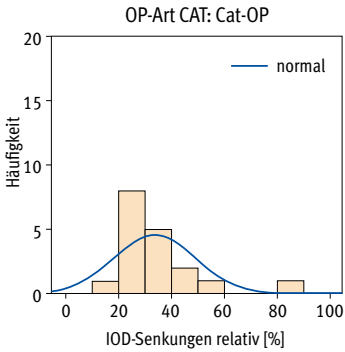

Abb. 2: Relative IOD-Senkung unter Atracurium (%)

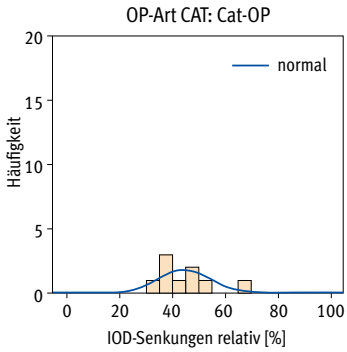

Abb. 3: Relative IOD-Senkung unter Rocuronium (%)

	gesamt (n=71)	Mivacurium (n=44)	Atracurium (n=18)	Rocuronium (n=9)
IOD vor Narkose [mmHg]	19,7	19,9	19,2	19,7
IOD unter Narkose [mmHg]	14,9	16,1	13,6	11,2
Mittelwert IOD-Differenz	4,9	3,7	6,1	8,5
relativer IOD-Abfall [%]	26,0	19,0	34,0	44,0
T-Test		p<0,001	p<0,001	p<0,001

Tab. 1: IOD vor und nach Narkoseeinleitung, Differenz der Mittelwerte der gemessenen IODs und der relative IOD-Abfall gesamt, unter Mivacurium, Atracurium und Rocuronium

Eine VAT trat insgesamt 18-mal auf: 17-mal bei Mivacurium (39 %), einmal bei Rocuronium (11 %) und keinmal bei Atracurium. Es trat insgesamt keine VAT Grad 3 oder 4 auf. Der X^2-Test war signifikant ($p < 0{,}001$; Tab. 2).

	gesamt (n=71)	Mivacurium (n=44)	Atracurium (n=18)	Rocuronium (n=9)
VAT 0	53	27 (61%)	18 (100%)	8 (89%)
VAT 1	9	9 (21%)	0	0
VAT 2	9	8 (18%)	0	1 (11%)
VAT 3	0	0	0	0
VAT 4	0	0	0	0
VAT 1+2	18	17 (39%)	0	1 (11%)

Tab. 2: VAT 0–4 gesamt und unter Mivacurium, Atracurium und Rocuronium

Diskussion

Komplikationen in der Kataraktchirurgie sind mit einer Prävalenz von unter 5% selten [8]. Zu den typischen Komplikationen zählen Endophthalmitis, Netzhautablösung, Ruptur der Hinterkapsel mit Absinken des Kerns in den Bulbus und Prolaps von Iris durch den Operationsspalt oder des Glaskörpers in die Vorderkammer und durch den Operationsspalt. Risikofaktoren für diese Komplikationen sind zum Beispiel die proliferative diabetische Retinopathie, bereits voroperierte Augen, mature Katarakte und das Pseudoexfoliationsglaukom [9, 10].

Die VAT ist in der modernen Kataraktchirurgie aufgrund der minimalinvasiven Technik mit langen, tunnelartigen Schnittkonfigurationen (MICS) glücklicherweise selten geworden. Dennoch kann sie bei Risikooperationen wie bei voroperierten oder traumatisch belasteten Augen und bei Patienten mit Nanophthalmus zu unnötigen intraoperativen Komplikationen führen [11]. Im schlimmsten Falle führt die VAT zu einer expulsiven Blutung mit Ablösen der Netzhaut und damit zur Erblindung des Patienten. Bekannte Ursachen der VAT sind neben den extraokulären Ursachen (drückender Lidsperrer) bisher: erhöhter intrathorakaler Druck, ungenügende präoperative Okulopression, plötzliche Erhöhung des arteriellen Blutdrucks, Arteriosklerose und hohe Myopie [7].

Die Pathogenese der VAT sieht vermutlich folgendermaßen aus: Durch einen plötzlichen intraokularen Druckabfall wird die uveale Perfusion vermehrt. Füllt sich die Chorioidea zu stark, können Transsudate in den suprachorodialen Raum übertreten, wodurch möglicherweise eine Aderhautabhebung induziert wird. Dies wird für den Operateur sichtbar, wenn das Iris-Linsen-Diaphragma pulsiert. Diese Pulsation wird als „Vis-à-tergo“ bezeichnet. Im diesem Fall können gefensterte Brückenkapillaren in der Chorioidea reißen. Dadurch kann es zu einer größeren Einblutung in Aderhaut, Netzhaut, Glaskörper und Vorderkammer kommen (expulsive Blutung). Durch die Einblutung erhöht sich der Druck, der Glaskörper wird in Richtung des Operationszugangs gedrückt und prolabiert möglicherweise. Im weiteren Ver-

lauf kann es hierdurch zu einer Netzhautablösung und konsekutiv zur Erblindung des Patienten kommen [12–15].

In der vorliegenden Studie wurde evaluiert, dass ein Zusammenhang zwischen dem Auftreten einer VAT und dem in der ITN verwendeten nicht depolarisierenden Muskelrelaxans gibt. Wie gezeigt werden konnte, sinkt der IOD unter Mivacurium um nur 3,7 mmHg im Gegensatz zu Atracurium und Rocuronium (6,1 mmHg und 8,5 mmHg). Damit liegt der relative IOD-Abfall unter Mivacurium bei nur 19 % und bei Atracurium mit 34 % und Rocuronium mit 44 % deutlich höher. Eine VAT trat mit einer Prävalenz von 38 % deutlich häufiger unter Mivacurium auf als unter Rocuronium (11 %). Unter Atracurium gab es keinen einzigen Vorfall. Dies lässt die Schlussfolgerung zu, dass durch eine ungenügende präoperative Drucksenkung mittels Mivacurium eine vermehrte chorioidale Effusion hervorgerufen wird und es so zu einer erhöhten Gefahr für eine VAT oder im schlimmsten Fall sogar expulsiven Blutung kommen kann.

Schlussfolgerungen

Bei einer ITN mit Mivacurium sollte der Chirurg mit der erhöhten Gefahr einer VAT rechnen und gegebenenfalls durch geeignete Lagerung bzw. die Schnittkonfiguration und Auswahl des Viskoelastikums der VAT entgegenwirken.

Interessenkonflikt:
Es bestehen keine finanziellen oder sonstigen Interessen der Autoren. Die Studie wurde von der Ethikkommission des Saarlandes genehmigt.

Literatur

1. Rex S: Anästhesie in der Augenheilkunde. Anaesthesist 2001;50:798–815
2. Kanngiesser H, Kniestedt C: Tonometrie im Wandel. Ophthalmologe 2005;102:849–855
3. Kniestedt C, Nee M, Stamper RL: Dynamic contour tonometry: a comparative study on human cadaver eyes. Arch Ophthalmol 2004;122:1287–1293
4. Heinrich M, Eppig T, Langenbucher A et al.: Comparison of Goldmann applanation and dynamic contour tonometry before and after cataract surgery. J Cataract Refract Surg 2012;38:683–689
5. Barleon L, Hoffmann EM, Berres M et al.: Comparison of dynamic contour tonometry and goldmann applanation tonometry in glaucoma patients and healthy subjects. Am J Ophthalmol 2006;142:583–590
6. Kniestedt C, Lin S, Choe J, Bostrom A et al.: Clinical comparison of contour and applanation tonometry and their relationship to pachymetry. Arch Ophthalmol 2005;123:1532–1537
7. Pham TD, Häberle H, Weller A: Vis-à-tergo – Uveale Effusion und expulsive Blutung in der Katarakt-Chirurgie. Ophthalmologe 1999;96:702–705

8. Gupta D, Taravati P: Effect of surgical case order on cataract surgery complication rates and procedure time. J Cataract Refract Surg 2015. DOI: 10.1016/j.jcrs.2014.06.032. [Epub ahead of print]
9. Stein JD, Grossman DS, Mundy KM et al.: Severe adverse events after cataract surgery among Medicare beneficiaries. Ophthalmology 2011;118:1716–1723
10. Woodfield AS, Gower EW, Cassard SD, Ramanthan S: Intraoperative phacoemulsification complication rates of second- and third-year ophthalmology residents; a 5-year comparison. Ophthalmology 2011;118:954–958
11. Jünemann A, Küchle M, Händel A, Naumann GOH: Kataraktchirurgie bei Nanophthalmus mit einer Bulbuslänge unter 20,5 mm. Klin Monatsbl Augenheilkd 1998;212(1):13–22
12. Gloor B, Kalman A: Choroidale Effusion und expulsive Blutung bei bulbuseröffnenden Eingriffen – Lehre von 26 Patienten. Klin Monatsbl Augenheilkd 1993;202:224–237
13. Lambrou FH, Meredith TA, Kaplan HJ: Secondary surgical management of expulsive choroidal hemorrhage. Arch Ophthalmol 1987;105:1195–1198
14. Manschot WA: The pathology of expulsive hemorrhage. Am J Ophthalmol 1955;40:15–24
15. Maumenee AE, Schwartz MF: Acute intraoperative choroidal effusion. Am J Ophthalmol 1985;100:147–154

Optionen der sekundären Intraokularlinse

H. Häberle

Zusammenfassung

Das Spektrum der Indikationen für sekundäre IOL-Implantationen ist breit gefächert. Grundsätzlich sind drei Varianten sekundärer Implantate zu unterscheiden. Einmal ist es die optische Rehabilitation bei tatsächlich bestehender Aphakie nach vorangegangenen operativen Linseneingriffen wie Trauma, komplizierter Linsenchirurgie oder kindlicher Katarakt. Zum andern erfordern selten Materialprobleme oder Dislokationen bereits implantierter Intraokularlinsen einen sekundären Linsenersatz. Bei diesen Situationen ist ein individualisierter Lösungsansatz in Abhängigkeit von der Kapsel- und Irissituation je nach Vorliegen okulärer Komorbiditäten gefordert. Infrage kommen retroiridale Irisklauenlinsen und Implantate auf Sulkusebene mit und ohne zusätzliche Sklerafixation. Drittens besteht die Möglichkeit, am bereits pseudophaken Auge mit speziellen Add-on-Implantaten refraktiv wirksam auf Linsen- statt Hornhautebene potenziell reversible optische Korrekturen vorzunehmen. Damit lassen sich störende Anisometropien beseitigen oder Zielrefraktionen ändern und hohe reguläre Astigmatismen reduzieren. Eine besondere Add-on-Indikation ist der nachträgliche Wunsch nach Brillenfreiheit durch multifokale und torische Implantate. In der Zukunft könnte wegen der demografischen Entwicklung mit Zunahme der altersbedingten und anderer Makulaleiden der Bedarf einer implantierbaren vergrößernden Sehhilfe in Form einer speziellen Add-on-Makulalinse wachsen. Alle Indikationen der sekundären Implantation treten im Verhältnis zur Kataraktoperation selten auf und sind speziellen Zentren vorbehalten.

Summary

Secondary IOL implantation is rarely indicated in three main causes and individual solutions have to be found in specialized centers depending on the anatomical findings and ocular comorbidities. Genuine aphakic correction is needed after complicated lens surgery for trauma, after loss of capsular support or prior infantile cataract surgery. Intraocular lens exchange with secondary IOL implantation is necessary in case of IOL dislocation or problems with lens materials. Secondary implants may be here retroiridal fixated iris claw lenses or sulcus implants with or without sutures. Special add on implants are made for refractive corrections of anisometropia, astigmatism or multifocal purposes in pseudophakic eyes. In future the macular telescopic add on implants for age related macular degeneration or other macular pathologies may be challenging.

Implantate auf Sulkusebene

In den 80er-Jahren wurden die starren Intraokularlinsen (IOL) mit ihren großen Optik- und Gesamtdurchmessern primär und standardisiert in den Sulkus ciliaris implantiert. Heute gilt der Sulkus ciliaris als der zweitbeste Implantationsort bei Hinterkapseldefekt mit zirkulär vorhandenen Kapselresten ohne Zonuladefekt. Von den auf dem Markt erhältlichen faltbaren Linsen erfüllen nur wenige die speziellen Anforderungen an das Linsendesign hinsichtlich Formstabilität und Größe für einen stabilen und zentrierten Sitz im Sulkus. Die hydrophobe Acrylmaterialoptik sollte mindestens 6 mm Durchmesser haben, und der Gesamtdurchmesser der Linse bei 12 mm oder mehr liegen. Ein dreistückiges Design mit um 5° angulierten Haptiken und eine abgerundete Optikkante verhindern ein Uveitis-Glaukom-Hyphäma-Syndrom durch Pigmentabrieb oder Chafing-Syndrom. Dieses ist durch rezidivierendes Hyphäma und Sekundärglaukom charakterisiert und zeigt in manchen Fällen auch nur einen chronischen posterioren Pigmentblattabrieb mit Zellen in der Vorderkammer und mit erhöhter Transillumination der Iris. In der Biometrie ist für eine möglichst genaue Zielrefraktion die nach posterior verlagerte effektive Linsenposition mit einzukalkulieren und eine Korrektur um ca. +0,5 dpt im Vergleich zur Kapselsackfixation vorzunehmen. Sind diese Anforderungen erfüllt, kann bei kindlicher Aphakie und vorangegangener Pars-plana-Lentektomie oder im Rahmen eines Linsenaustausches wegen Materialtrübungen oder Dysphotopsien unter Erhalt des Kapselsackes atraumatisch die sekundäre Linsenimplantation über einen 2,2 mm kornealen Tunnel auch in Kombination mit vorderer Vitrektomie erfolgen. Sollten die Haptiken im peripherem Kapselsack einer auszutauschenden Intraokularlinse fest verwachsen sein, können sie am Haptikansatz problemlos von der Optik amputiert und so belassen werden.

Komplexer sind Vorderabschnittssituationen mit Irisdefekten und fehlenden Kapselresten, die speziell gefertigte Skleranaht-fixierbare Implantate (Fa. Morcher) mit Irisblenden oder einen Irisersatzes mittels Artificial-Iris (Fa. HumanOptics) aus Silikon mit anspruchsvollen Nahttechniken notwendig machen.

Zunehmend werden „in the bag“-IOL-Dislokationen nach primärer Kapselsackfixation aufgrund von Zonulaschwächen beobachtet. Für eine nahtfreie Sklerafixation der vorhandenen dislozierten IOL auf Sulkusebene anstatt eines Linsenaustausches müssen bestimmte Voraussetzungen erfüllt sein.

Stimmte die bisherige Refraktion und ist das vorhandene Linsenmodell intakt und für eine Sulkusfixation optimal geeignet, das heißt möglichst dreistückig, kann in einem limbusparallel neu konstruierten intraskleralen Tunnel mit 23-G-Glaskörperhybridinstrumenten die Fixation der Haptiken auf Sulkusebene erfolgen. Dieses chirurgische Verfahren zeigt eine sehr geringe Komplikationsrate. Nahtbedingte Komplikationen wie Fadenarrosion oder Biodegradation des Nahtmaterials entfallen hierbei, die sonst in bis zu 17 % der Fälle auftreten. In größeren Fallserien wurde

nach intraskleraler Haptikfixation ein Risiko eines zystoiden Makulaödems von 1 %, einer Dislokation von 2 % und Glaukom von etwa 3 % berichtet.

Dysphotopsien als Sonderindikation für sekundäre Sulkus-HKL

Positive Dysphotopsien (Lichtkränze, Halos) und negative Dysphotopsien (temporale Schatten) werden sowohl nach Monofokallinsen- als auch nach Multifokallinsenimplantation beschrieben. Die Inzidenz wird frühpostoperativ mit bis zu 25 % angegeben, in etwa 1 % der Fälle persistieren die Symptome. Die Genese positiver Dysphotopsien bei Monofokallinsen wird durch den hohen refraktiven Index faltbarer Linsenmaterialien und eventuell durch eine große skotopische Pupillenweite >5,5 mm oder eine nicht von der fibrosierten Rhexis bedeckte Optikkante verursacht. Zunächst sollte konservativ die Neuroadaption über sechs bis zwölf Monate abgewartet und der sphärische und zylindrische optische Restfehler korrigiert werden. Eventuell werden die Symptome durch eine medikamentöse Miosis besonders abends mittels Pilocarpin- oder Brimonidin-Augentropfen gebessert. Andernfalls kann ein IOL-Austausch gegen ein Modell mit abgerundeter Kante und niedrigerem refraktiven Index in den Sulkus therapeutisch wirksam sein.

Negative Dysphotopsien werden unabhängig von der Konfiguration der Optikkante beobachtet. Möglicherweise spielt der Abstand der IOL und Irisrückfläche und die Gesamttiefe der Vorderkammer für dieses optische Phänomen eine Rolle. Es gibt Fallberichte, bei denen die Anteriorisierung der Optik in Richtung Sulkus bzw. die Implantation einer Add-on-IOL in den Sulkus zu einem Verschwinden der Symptome führte.

Retroridale Irisklauenlinse zur Aphakiekorrektur

Häufigste Ursachen für Linsenexplantationen mit sekundärem Linsenersatz stellen heute Dislokationen in ca. 85 % der Fälle dar. Hiervon disloziert in 80 % der Fälle der komplette Linsenkapselapparat als „in-the-bag“-Luxation wegen einer Zonulaschwäche. Aufgrund der weiten Verbreitung der faltbaren einstückigen Linsenmodelle ist eine nahtfreie Sklerafixation der vorhandenen IOL oft nicht möglich. Es handelt sich bei jedem zweiten Patienten um eine PEX-Zonulopathie, die im Mittel sechs bis acht Jahre nach der Kataraktoperation auftritt und überproportional häufig mit Glaukom assoziiert ist. Andere Ursachen sind Myopie, Uveitis oder vorangegangene Glaskörperchirurgien mit Endotamponade.

Seit 2002 werden die beiden baugleichen Modelle der Verisyse- (Fa. AMO, USA) bzw. Artisan-Linse (Fa. Ophthec, NL) retroiridal invers zur Aphakiekorrektur bei fehlendem Kapselapparat implantiert und haben heute den Stellenwert einer „Standby-IOL“ bei komplizierter Kataraktoperation mit Kapselruptur. Voraussetzung sind

intakte Irisstrukturen. Kontraindikationen stellen Rubeosis irdis und Uveitis dar. Ursprünglich wurde das konvexe/konkave Vorderkammerlinsenmodell von Worst/Fechner 1997 als intraokulare Linse zur phaken Korrektur von Refraktionsfehlern entwickelt. Dieses formstabile Modell aus PMMA mit 5 mm Optik und 8 mm Gesamtdurchmesser und seinen um 10° angulierten Irisklauen wurde seither unverändert für die retroridale inverse Implantation verwendet, um den Abstand zum Endothel zu maximieren. Signifikante Endothelzellverluste wurden bei dieser Methode nicht beobachtet. Die Biometrie erfolgt mit der SRK-T-Formel und einer A-Konstante von 116,8. Die aktuelle OP-Technik besteht in einem 6 mm nahtfreien Tunnel, sofern die Sklera intakt ist, und bimanueller vorderer Vitrektomie bei Glaskörperprolaps. Für die Implantation gibt es spezielle Haltepinzetten (Fa. Geuder).

Funktionelle Ergebnisse nach retroiridaler Irisklauenlinsenimplantation

Klinische Nachbeobachtungen an höheren Fallzahlen speziell für die Aphakiekorrektur sind seit 2007 nur wenige publiziert. Hier gehen sehr variable Ausgangssituationen wie Voroperationen, Glasköperverlust und Begleitpathologien und insuffiziente Mydriasis bei PEX ein. Die Rate für zystoides Makulaödem liegt bei 3 bis 9 %, Glaukom 3 %, Dislokation 0,7 bis 3 % und ovalärer Pupillenverziehung bei bis zu 25 %, hinsichtlich signifikanten Endothelzellverlustes sind die Angaben uneindeutig. Eigene Ergebnisse hinsichtlich visueller Funktion zeigten, dass 88 % der Augen innerhalb einer Zielrefraktion von ±1 dpt lagen, keine Blendphänomene berichtet wurden und Aberrationen höherer Ordner bei skotopischer 5-mm-Pupille nicht signifikant unterschiedlich im Vergleich zu einer herkömmlichen faltbaren kapselsackfixierten Linse (Acrysof SA60AT, Fa. Alcon) waren. Allerdings wurde durch den 6-mm-Tunnel ein höherer Astigmatismus von im Mittel 1,5 dpt induziert. Das bei phaken Implantationen verwendete faltbare Modell Artiflex/Veriflex aus Polysiloxan kann zwar durch einen kleineren Schnitt implantiert werden, ist aber für eine stabile retroiridale Enklavation bei Aphakie ungeeignet. Publikationen über die retroiridale Implantation der prinzipiell erhältlichen torischen Modelle aus PMMA gibt es nicht. Der chirurgisch induzierte Astigmatismus durch den erforderlichen 6-mm-Tunnel ist schwierig zu kalkulieren hinsichtlich einer zu planenden Astigmatismuskorrektur.

Add-on-Implantate

Die Idee einer einzeitigen Piggyback-Implantation gab es schon lange in verschiedenen Varianten für Augen mit extremen Refraktionen oder zur Korrektur von Anisometropien. Entweder wurden beide Linsen so in den Kapselsack implantiert,

dass beide Optiken komplett von der Rhexis überlappt wurden oder ausdrücklich nicht überlappt werden sollten oder eine Linse wurde endokapsulär fixiert und die zweite von vornherein im Sulkus positioniert. Problematisch war die Entwicklung eines interlentikulären Nachstars mit hyperopem Shift, Opazifikationen der Kontaktflächen der Linsen und eine mögliche Rotation mit nachfolgender Pigmentaussaat und Sekundärglaukom. Heute stehen für die Add-on-Implantation spezielle Linsenmodelle zur Verfügung, die die Anatomie des vertikal ovalen Sulkus und den variablen Sömmering-Wulst bei Pseudophakie berücksichtigen. Moderne Add-on-Linsen verfügen über einen großen Optik- und Gesamtdurchmesser, sind anterior konvex und posterior konkav und liegen kontaktfrei auf. Das einzeitige Vorgehen wird auch als Duettimplantation bezeichnet. Die aktuelle Refraktion und die Zielrefraktion, der Hornhautscheitelabstand, die Hornhautradien in Millimeter und die mit Ultraschall gemessene Vorderkammer gehen in die internetbasierte Berechnung der Add-on-IOL ein. Empirische ältere Formeln berechnen als zu implantierende Dioptrien der Add-on-IOL für Emmetropie bei bestehender Myopie das sphärische Äquivalent abzüglich 20 %, bei bestehender Hyperopie das sphärische Äquivalent zuzüglich 20 %.

Die ersten Add-ons stammen aus dem Jahr 2000 von Fa. HumanOptics, damals noch Fa. Schmid Intraokularlinsen, und sind dreistückig mit C-Schlaufe und Silikonoptik. Fa. Rayner brachte 2007 das hydrophile einstückige Sulkoflexmodell mit undulierender C-Haptik auf den Markt. Die Fa. 1stQ bietet seit etwa 2011 ein hydrophiles Add-on-Linsenmodell mit vier kleinohrigen Haptiken zur stabileren Fixation im Kapselsack an. Hierzu sind bisher keine Daten publiziert. Die Publikationen der torischen Add-on-Linsen der anderen Hersteller berichten bei relativ geringen Fallzahlen für das Silikonmodell eine höhere Rotationsrate. Je höher der zu korrigierende Astigmatismus, umso relevanter ist der um maximal 3° rotationsstabile Add-on-Linsensitz. Gerade nach perforierender Keratoplastik ist es daher empfehlenswert, eine torische IOL eher einzeitig kapselsackfixiert im Rahmen einer Linsenchirurgie zu implantieren.

Die multifokalen und torischen Ausführungen entsprechen der bestehenden Nachfrage nach Brillenfreiheit trotz Pseudophakie bzw. dem Wunsch nach Reversibilität bei störenden Dysphotopsien. Publikationen zur multifokalen sekundären Add-on ergeben gute funktionelle Ergebnisse und keine Unterschiede im Fern- und Lesevisus im Vergleich zur einzeitigen alleinigen Multifokallinsenimplantation.

Add-on-Makulalinse

Zukünftig könnte die Nachfrage nach einer implantierbaren vergrößernden Sehhilfe steigen. Die bisherigen im Rahmen einer Kataraktoperation implantierbaren Teleskopsysteme nach Lipshitz waren aufgrund der Gesichtsfeldeinschränkung auf 5 bis 10° nur monokular implantierbar, erlaubten keine Ophthalmoskopie mehr und führten gern zu Uveitis aufgrund der Größe des Implantates. Die Fa. 1stQ wird künftig

ein Modell A45AMD vertreiben, das eine zentrale 1,5-mm-Zone mit +10-dpt-Nahaddition hat, die zu einer etwa kalkulierten zweifachen Vergrößerung führt bei einer Verringerung des Leseabstandes auf etwa 15 cm. Gesichtsfeld und Fernvisus blieben hierbei unverändert und die Ophthalmoskopie ist weiter möglich. Voraussetzung ist ein Visus von >0,1 und präoperativ erfolgreiche Lesesimulation mit +6 dpt, die der Verkürzung des Leseabstandes entspricht.

Fazit

Zur Aphakiekorrektur sind retroiridale Irisklauenlinsen bei fehlendem Kapselapparat und defekter Zonula komplikationsarm und einfach implantierbar. Skleranahtfixierte Sulkuslinsen sind nur noch seltenen Indikationen vorbehalten. Nahtfreie Techniken haben im Vergleich ein sehr geringes Komplikationsprofil. Eine Sulkusimplantation erfordert ein passendes IOL-Design mit ausreichend großer Optik mit abgerundeten Optikkanten und großem Gesamtdurchmesser sowie angulierten Haptiken. Negative Dysphotopsien können in Einzelfällen durch sekundäre Sulkusimplantation gebessert werden. Sekundäre Add-on-Multifokallinsen sind vom funktionellen Ergebnis her der Primärimplantation vergleichbar. Add-on-torische Linsen sind nur für reguläre Astigmatismen geeignet und haben ein erhebliches Rotationsrisiko, das sich besonders bei hohen Astigmatismuskorrekturen auswirkt.

Literatur

1. Agarwal A, Lipshitz I et al.: Mirror telescopic intraocular lens for age-related macular degeneration: Design and preliminary clinical results of the Lipshitz macular implant. J Cataract Refract Surg 2008;34(1):87–94
2. Alfonso J, Fernandez-Vega L, Baamonde B: Secondary diffractive bifocal piggyback intraocular lens implantation. J Cataract Refract Surg 2006;32:1938–1943
3. Clare G, Bloom P: Bilateral ciliary sulcus implantation of secondary piggyback multifocal intraoclar lenses. J Cataract Refract Surg 2007;33:320–322
4. Ferreira T, Pinheiro J: Clinical results with a supplementary toric intraocular lens for the correction of astigmatism in pseudophakic patients. Eur J Ophthalmol 2015 in press
5. Gabor SG, Pavlidis MM: Sutureless intrascleral posterior chamber intraocular lens fixation. J Cataract Refract Surg 2007;33:1841–1854
6. Gayton JL, Sanders V et al.: Piggybacking intraocular implants to correct pseudophakic refractive error. Ophthalmology 1997;106:56–59
7. Gekeler K: Multifokale und Add on-Intraokularlinsen. Klin Monatsbl Augenheilkd 2014; 231:1037–1050
8. Gerten G, Kermani O, Schmiedt K et al.: Dual intraocular lens implantation: Monofocal lens in the bag and additional diffractive multifocal lens in the sulcus. J Cataract Refract Surg 2009;35(12):2136–2143

9. Holladay JT, Zhao H, Reisin CR: Negative dysphotopsia: the enigmatic penumbra. J Cataract Refract Surg 2012;38(7):1251–1265
10. Häberle H, Schiedel S, Pham DT: Retroiridale Irisklauenlinse als perfektioniertes Routineverfahren. Klin Monatsbl Augenheilkd 2014;231:995–998
11. Kahraman G, Amon M: New supplementary intraocular lens for refractive enhancement in pseudophakic patients. J Cataract Refract Surg 2010;36:1090–1994
12. Khan MI, Muhtaseb M: Performance of the sulcoflex piggyback intraocular lens in pseudophakic patients. J Cataract Refract Surg 2011;27(9):693–696
13. Kim S, Lanciano R, Sulewski M: Pupillary block glaucoma associated with a secondary piggyback intraocular lens. J Cataract Refract Surg 2007;33:1813–1814
14. Lipshitz I, Loewenstein A, Reingewirtz M et al.: An intraocular telescopic lens for macular degeneration. Ophthalmic Surg Lasers 1997;28(6):513–517
15. Masket S, Fram NR: Pseudophakic negative dysphotopsia: Surgical management and new theory of etiology. J Cataract Refract Surg 2011;37(7):1199–1207
16. Mc Allister AS, Hirst LW: Visual outcomes and complications of scleral-fixated posterior chamber intraocular lenses. J Cataract Refract Surg 2011;37:1263–1269
17. Mohr A, Hengerer F, Eckardt C: Retropupillare Fixation der Irisklauenlinse bei Aphakie. Einjahresergebnisse einer neuen Implantationstechnik. Ophthalmologe 2002;99:580–583
18. Moustafa B, Häberle H, Wirbelauer C, Pham DT: Refractive long-term results after piggyback intraocular lens implantation. Ophthalmologe 2007;104(9):790–794
19. Munoz G, Albarran-Diego C, Belda L, Rohrweck S: Add-on sulcus-based versus primary in-the-bag multifocal intraocular lens: intraindividual study. J Cataract Refract Surg 2014;30(5):320–325
20. Petermeier K, Suesskind D, Altpeter E et al.: Sulcus anatomy and diameter in pseudophakic eyes and correlation with biometric data: evaluation with a 50 MHz ultrasound biomicroscope. J Cataract Refract Surg 2012;38(6):986–991
21. Sauder G: Secondary toric intraocular lens implantation in pseudophakic eyes. The add-on IOL system. Ophthalmologe 2007;104(12):1041–1045
22. Scharioth GB, Prasad S, Georgalas I et al.: Intermediate results of sutureless intrascleral posterior chamber intraocular lens fixation. J Cataract Refract Surg 2010;36:254–259
23. Schrecker J, Feith A, Langenbucher A: Comparison of additional pseudophakic multifocal lenses and multifocal intraocular lens in the bag. Br J Ophthalmol 2014;98(7): 915–919
24. Shugar JK, Keeler S: Interpseudophakos intraocular lens surface opacification as a late complication of piggyback acrylic posterior lens implantation. J Cataract Refract Surg 2000;26(3):448–455
25. Thomas BC, Auffarth GU, Reiter J et al.: Implantation of three-piece silicone toric additive IOLs in challenging clinical cases with astigmatism. J Cataract Refract Surg 2013;29(3): 187–193
26. Vamosi P, Csakany B, Nemeth J: Intraocular lens exchange in patient with negative dysphotopsia symptoms. J Cataract Refract Surg 2010;36:418–424

27. Venter JA, Oberholster A, Schallhorn SC, Pelouskova M: Piggyback intraocular lens implantation to correct pseudophakic refractive error after segmental multifocal intraocular lens implantation. J Cataract Refract Surg 2014;30(4):234–239
28. Wade M, Steinert RF, Garg S et al.: Results of toric intraocular lenses for post-penetrating keratoplasty astigmatism. Ophthalmology 2014;121(3):771–777
29. Werner L, Shugar JK, Apple DJ et al.: Opacification of piggyback IOLs associated with an amorpheus material attached to interlenticular surfaces. J Cataract Refract Surg 2000; 26(11):1612–1619
30. Wolter-Roessler M, Küchle M: Implantation of multifocal add-on IOLs simultaneously with cataract surgery: results of a prospective study. Klin Monatsbl Augenheilkd 2010; 227(8):653–656

Einsatz torischer Hinterkammerlinsen im Rahmen der Kataraktchirurgie

J. Kuchenbecker

Einleitung

Etwa 15 bis 20 % der Kataraktpatienten haben einen keratometrischen Astigmatismus oder refraktiven Zylinder von über 1,5 dpt vor der Kataraktoperation [1]. Ein Astigmatismus von 1 dpt kann zu einem unkorrigierten Visus von 0,5 und 2 dpt zu einem unkorrigierten Visus von 0,25 führen [2]. Zur Astigmatismuskorrektur stehen verschiedene Verfahren zur Verfügung, wie Hornhautinzisionen oder die Verwendung torischer Intraokularlinsen. Die Implantation torischer IOLs ist in letzter Zeit immer populärer geworden aufgrund der guten erzielbaren Ergebnisse [1–19].

Torische IOL

Man erkennt die torischen IOLs an der Spaltlampe in Mydriasis an ihrer Markierung auf der Optik (Abb. 1), die für die genaue Ausrichtung während der OP erforderlich ist. Die meisten Operateure verwenden torische IOLs ab einem Hornhautastigmatismus von 1,5 bis 3 dpt. Es sollte außerdem ein stabiler Kapselsack vorhanden sein.

Es gibt eine Vielzahl ein- bzw. dreiteiliger torischer HKLs mit verschiedenen Torusbereichen von verschiedenen Herstellern. Außerdem unterscheiden sie sich weiterhin hinsichtlich: Material (Silikon, hydrophiles bzw. hydrophobes Acryl), Gesamtdurchmesser (11–13 mm), Blaulichtfilter (ja/nein), preloaded (ja/nein), Inzisionsgröße und Kombination mit bifokaler bzw. trifokaler Optik. Man sollte nach Möglichkeit die Variante der torischen IOL verwenden, die man standardmäßig sehr häufig implantiert, da man mit dieser IOL am besten vertraut ist.

Abb. 1: Torische IOL (Fa. AMO) in situ in Mydriasis mit Achsmarkierungen auf der Optik

Vorgehen

Um eine torische IOL zu implantieren, sind verschiedene zusätzliche Schritte notwendig. So muss die IOL mittels eines speziellen Kalkulators (Abb. 2) berechnet werden. Die meisten Firmen stellen dazu eine Onlineversion eines Kalkulators zur Verfügung. Dabei muss auch der chirurgisch induzierte Astigmatismus (SIA, surgical induced astigmatism) bekannt sein und eingegeben werden. Die IOL muss dann patientenindividuell bestellt werden (mit Stand-by-IOL). Vor der OP muss eine Markierung der 0- bis 180-Grad-Achse am sitzenden Patienten in Lokalanästhesie und Blick geradeaus beispielsweise mit Achsenmarkierer nach Gerten (Fa. Geuder) oder an Spaltlampe oder mittels Laser vorgenommen werden.

Intraoperativ erfolgt zunächst die Grobausrichtung der HKL. Das Viskoelastikums muss vollständig, auch hinter der HKL, abgesaugt werden. Dann werden die Feinausrichtung der HKL und das „touch down“ vorgenommen. Intraoperativ kann auch eine Skiaskopiekontrolle durchgeführt werden, um grobe Abweichungen von der Zielrefraktion festzustellen. Da die IOL rotieren kann, sollte immer eine postoperative Kontrolle am ersten und wenn möglich am siebten postoperativen Tag vorge-



Abb. 2: Beispiel einer Berechnung einer torischen Linse mit Onlinekalkulator (Fa. Alcon)

nommen werden. Sollte die IOL-Ausrichtung von der Zielachse abweichen und ein deutlicher Restastigmatismus vorhanden sein, muss gegebenenfalls eine Nachrotation erfolgen.

Torische IOL – Ergebnisse

Die Ergebnisse nach torischer IOL-Implantation können sehr beeindruckend sein. So konnte bei einem Patienten aus dem eigenen Patientengut der präoperative Astigmatismus von über 7 dpt postoperativ auf unter 1 dpt reduziert werden (Abb. 3).

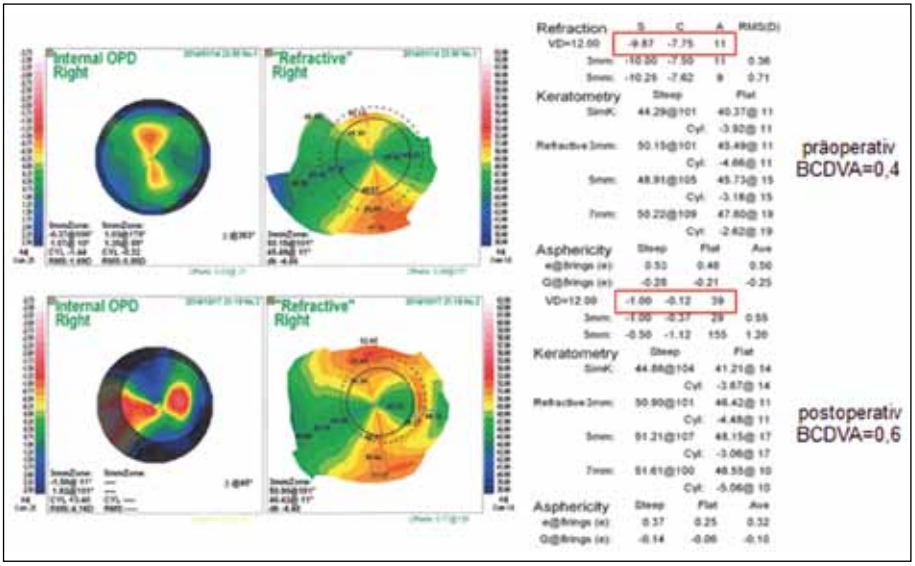

Abb. 3: Wellenfrontanalyse mit Hornhauttopografie und Refraktionswerten (im Kästchen) prä- und postoperativ eines Patienten mit torischer IOL

Man muss allerdings auch berücksichtigen, dass eine IOL-Achsenabweichung von 10° zu einem Residualastigmatismus von 35 % des initial zu korrigierenden Zylinders führt und eine Achsenabweichung der IOL um 30° überhaupt keinen antiastigmatischen Effekt mehr aufweist [2]. Das postoperative Ergebnis ist außerdem abhängig vom inneren Astigmatismus, dem verbleibenden Hornhautastigmatismus, der Kapselsackgröße bzw. -schrumpfung und der HKL-Konfiguration.

Stärkere Rotationen (>30°) können insbesondere bei größeren Kapselsäcken bei einer Bulbuslänge <25 mm auftreten und kommen meist in der ersten Woche postoperativ vor. Die langfristigen Rotationen insbesondere durch Kapselsackschrumpfung liegen meist unter 5°.

Zusammenfassung

Torische IOLs erfordern einen höheren Aufwand in der präoperativen Diagnostik und beim prä- und intraoperativen Procedere. Sie sind mit Zusatzkosten für Patienten verbunden. Ihre Auswahl sollte sorgfältig erfolgen, damit Erwartungen des Patienten erfüllt werden. In der Regel können sehr gute postoperative Ergebnisse erzielt werden, sodass eine hohe Patientenzufriedenheit daraus resultiert.

Literatur

1. Hoffer KJ: Biometry of 7,500 cataractous eyes. Am J Ophthalmol 1980;90(3):360–368
2. Viestenz A, Walter S, Viestenz A et al.: Toric intraocular lenses and correction of astigmatism. Ophthalmologe 2007;104(7):620–627
3. Amm M, Halberstadt M: Implantation of toric intraocular lenses for correction of high post-keratoplasty astigmatism. Ophthalmologe 2002;99(6):464–469
4. Bascaran L, Mendicute J, Macias-Murelaga B et al.: Efficacy and stability of AT TORBI 709 M toric IOL. J Refract Surg 2013;29(3):194–199
5. Buchwald HJ, Lang GK: Cataract surgery with implantation of toric silicone lenses for severe astigmatism after keratoplasty. Klin Monatsbl Augenheilkd 2004;221(6):489–494
6. Dick HB, Krummenauer F, Trober L: Compensation of corneal astigmatism with toric intraocular lens: results of a multicentre study. Klin Monatsbl Augenheilkd 2006;223(7):593–608
7. Gerten G, Michels A, Olmes A: Toric intraocular lenses. Clinical results and rotational stability. Ophthalmologe 2001;98(8):715–720
8. Jacobs H, GrieshaberMC, Schneider U et al.: Toric intraocular lenses: a valuable method for correcting corneal astigmatism. Klin Monatsbl Augenheilkd 2015;232(4):372–374
9. Khoramnia R, Fitting A, Rabsilber TM et al.: Postoperative Results after Implantation of a Toric, Aspheric Intraocular Lens. Klin Monatsbl Augenheilkd 2015
10. Kim MH, Chung TY, Chung ES: Long-term efficacy and rotational stability of AcrySof toric intraocular lens implantation in cataract surgery. Korean J Ophthalmol 2010;24(4):207–212
11. Kohnen T, Kasper T, Terzi E: Intraocular lenses for the correction of refraction errors. Part II. Phakic posterior chamber lenses and refractive lens exchange with posterior chamber lens implantation. Ophthalmologe 2005;102(11):1105–1117;quiz 1118–1119
12. Kohnen T, Klaproth OK: Correction of astigmatism during cataract surgery. Klin Monatsbl Augenheilkd 2009;226(8):596–604
13. Langenbucher A, Viestenz A, Seitz B: Toric intraocular lenses for compensation of corneal astigmatism. Klin Monatsbl Augenheilkd 2004;221(3):182–190
14. Langenbucher A, Viestenz A, Szentmary N et al.: Toric intraocular lenses-theory, matrix calculations, and clinical practice. J Refract Surg 2009;25(7):611–622
15. Lee JY, Kang KM, Shin JP et al.: Two-year results of AcrySof toric intraocular lens implantation in patients with combined microincision vitrectomy surgery and phacoemulsification. Br J Ophthalmol 2013;97(4):444–449

16. Ruhswurm I, Scholz U, Zehetmayer M et al.: Astigmatism correction with a foldable toric intraocular lens in cataract patients. J Cataract Refract Surg 2000;26(7):1022–1027
17. Tehrani M, Schwenn O, Dick HB: Toric intraocular lens to correct high astigmatism after penetrating keratoplasty in a pseudophakic eye – a case report. Klin Monatsbl Augenheilkd 2001;218(12):795–759
18. Visser N, Bauer NJ, Nuijts RM: Toric intraocular lenses: historical overview, patient selection, IOL calculation, surgical techniques, clinical outcomes, and complications. J Cataract Refract Surg 2013;39(4):624–637
19. Waltz KL, Featherstone K, Tsai L, Trentacost D: Clinical outcomes of TECNIS toric intraocular lens implantation after cataract removal in patients with corneal astigmatism. Ophthalmology 2015;122(1):39–47

Therapie von Iriszysten mittels Nd:YAG-Laser-Zystotomie

S. Hubich, A. Foerster, C. Wirbelauer

Zusammenfassung

Hintergrund: Iriszysten können am Pupillarsaum oder an der Irisbasis entstehen. Abhängig von ihrer Lokalisation stellen wir zwei verschiedene Therapieoptionen mit Nd:YAG-Laser-Zystotomie vor. Zysten am Pupillarsaum wurden am Irisrand mit dem Laser punktiert, während bei basisnahen Zysten eine periphere Iridotomie erfolgte.

Methoden: Zwei Patienten mit Iriszysten wurden mittels Nd:YAG-Laser zystotomiert. Die Befunde wurden mittels Spaltlampenfotografie und Ultraschallbiomikroskopie bzw. SL-OCT dargestellt und kontrolliert. Zusätzlich wurden Visus und Augeninnendruck erhoben.

Ergebnisse: Bei Patientin A (54 J.) mit Irisbasiszyste kam es direkt zu einer vollständigen Rückbildung und einer Visusverbesserung von 0,8 auf 1,0. Bei Patient B (59 J.) kam es zu einer Reduktion der Iriszyste bei stabilem Visus von 1,0 und Augeninnendruck. Es gab keine laserbedingten Komplikationen und über 1 Jahr keine Rezidive.

Schlussfolgerung: Die Nd:YAG-Zystotomie am Pupillarsaum oder der Irisbasis ist ein minimalinvasives und effektives Verfahren zur Behandlung von Iriszysten. Es konnte ein positiver Einfluss auf Visus und Augeninnendruck verzeichnet werden.

Summary

Background: Iris cysts develop either from the papillary border or the basis of the iris. We present 2 different therapeutic options depending on the cyst localisation. Cysts at the pupillary border were punctured with laser, whereas peripheral cysts were treated with laser iridotomy.

Methods: Nd:YAG laser cystotomy was performed in 2 patients. The therapeutic effect was controlled with slit-lamp photography and ultrasound biomicroscopy (UBM) and SL-OCT, respectively. Furthermore visual acuity and intraocular pressure was controlled.

Results: The first patient (female, 54 years) with a broad based cyst on the backside of the iris was treated with Nd:YAG-cystotomy. Visual acuity rose from 0.8 to 1.0. The cyst resolved completely. The second patient (male, 59 years) showed a reduction of the cyst with stable visual acuity (1.0) and improvement of subjective symptoms. In both cases no rise of intraocular pressure or other complications were detected. No evidence existed of cyst regrowth after 1 year of follow up.

Conclusion: Nd:YAG-lasercystotomy is a minimal invasive and effective procedure in the treatment of iris cysts. It has a positive effect on visual acuity and intraocular pressure.

Einleitung

Iriszysten sind seltene kugelige Läsionen des Irisgewebes. Als Ursprung gilt das Irispigmentepithel oder seltener das Stroma, das zystisch verändert ist. Deren Genese ist entweder primär-kongenital oder sekundär erworben, wie bei Implantationszysten nach penetrierenden Verletzungen oder chirurgischen Eingriffen [2]. Ein vermehrtes Vorkommen von Iriszysten ist bei langfristiger Anwendung von topischen Miotika oder intraokulären Entzündungen beschrieben [5]. Dabei lässt sich die Entstehung nur schwierig histologisch oder klinisch nachweisen [4]. Iriszysten können uni- oder bilateral bzw. einzeln oder multipel auftreten. Sie können symptomlos bleiben oder mit unspezifischen Beschwerden einhergehen. Beschrieben sind Visusabfall, Akkommodationsstörung, Kopfschmerzen, Tensionsanstieg und Hornhautdekompensation. Dabei sind die Symptome abhängig von der Zystenlokalisation (Abb. 1). Iriszysten am Pupillarsaum gehen vor allem mit einer Visusbeeinträchtigung einher. Wohingegen Zysten der Irisbasis in Abhängigkeit von ihrer Größe zu Engwinkelsituationen mit Sekundärglaukom führen können. Im Vorderabschnitts-OCT bzw. in der Ultraschallbiomikroskopie lassen sich die Zysten als bullöse oder breitbasige hyperreflektive Grenzmembran darstellen. Differenzialdiagnostisch müssen Irisnävi oder solide Iristumoren abgegrenzt werden.

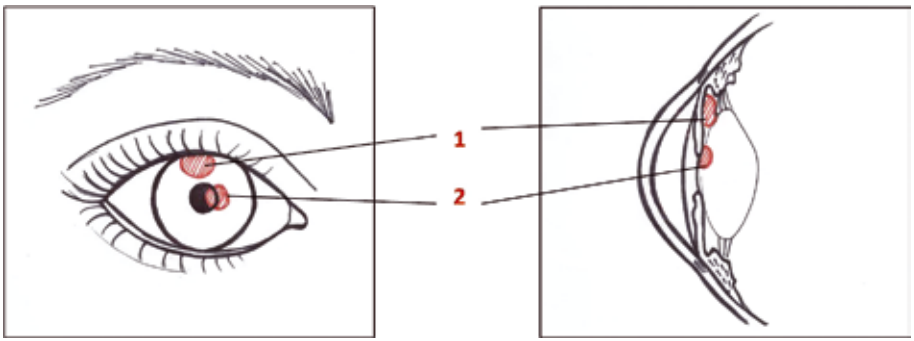

Abb. 1: Schematische Darstellung der Iriszystenlokalisation, (1) basisnah, (2) am Pupillarsaum

Die Zysten können über viele Jahre in ihrer Größe stabil bleiben, sich zurückbilden oder spontan rupturieren. Vereinzelt sind Fälle von Zysten, die sich abschnüren und frei in der Vorderkammer oder im Glaskörper flottieren, beschrieben. Bei symptomatischen Zysten bzw. ungünstiger Lokalisation mit erhöhter Komplikationsgefahr ist eine Intervention indiziert. Als minimalinvasive Maßnahme steht die Nd:YAG-Laser-Zystotomie zur Verfügung [1, 3, 5]. Aber auch Behandlungen mit Nadelaspiration, chirurgische Exzision oder Äthanol-Injektionen finden Anwendung.

Abhängig von ihrer Lokalisation stellen wir zwei verschiedene Therapieoptionen mit Nd:YAG-Laser-Zystotomie vor.

Methoden

Zwei Patienten wurden mittels Nd:YAG-Laser zystotomiert. Zysten am Pupillarsaum wurden am Irisrand mit dem Laser punktiert, während bei basisnahen Zysten eine periphere Iridotomie erfolgte. Zysten des Pupillarsaums wurden mit Energien zwischen 1,5 bis 2,5 mJ behandelt. Zysten der Irisbasis dagegen mit höheren Energien von 6 bis 8 mJ. Die Befunde wurden prä- und postoperativ mittels Spaltlampenfotografie bzw. Vorderabschnitts-OCT (SL-OCT, Heidelberg Engineering) kontrolliert. Darüber hinaus wurden Visus und Augeninnendruck erhoben.

Ergebnisse

Eine 54-jährige Patientin A stellte sich mit Flimmern am rechten Auge seit mehreren Wochen und Kopfschmerzen in unserer Ambulanz vor (Abb. 2). Der Visus betrug am betroffenen Auge 0,8 und der IOD 15 mmHg. In der Spaltlampenuntersuchung fiel eine Erhebung der Irisbasis von 6 bis 9 Uhr mit geringer Vorderkammerabflachung temporal-inferior auf. Im SL-OCT stellte sich der Befund als zystische Erweiterung der Irisrückseite dar, die bis in die Pupillarebene hineinreichte. In der B-Bild-Sonografie und Diaphanoskopie konnte ein solider Tumor ausgeschlossen werden. Die Nd:YAG-Laser-Zystotomie erfolgte mit 1,7 mJ an der Pupillarebene, worauf sich die Zyste nach dem ersten Schuss deutlich regredient zeigte. Bei der Kontrolluntersuchung nach zwei Monaten konnte ein Visusanstieg auf 1,0 und ein regelrechter IOD von 16 mmHg festgestellt werden. Im SL-OCT war keine Zyste mehr nachweisbar.

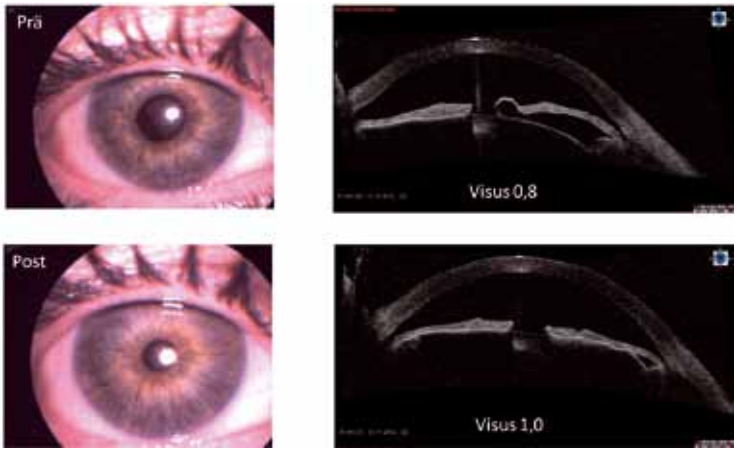

Abb. 2: Patientin A (54 J.): breitbasige Zyste der Irisrückfläche

Ein 59-jähriger Patient B wurde bei persistierender bullöser Zyste am Pupillarsaum des rechten Auges jährlich kontrolliert (Abb. 3). Nach vier Jahren zeigte sich eine

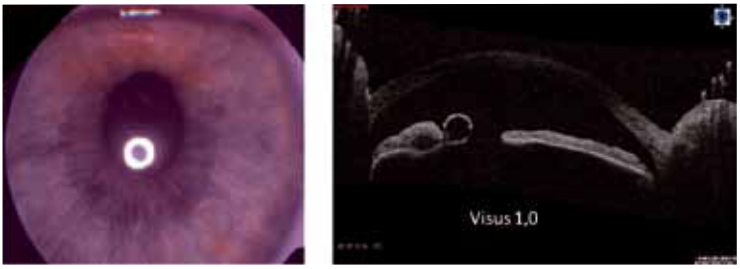

Abb. 3: Patient B (59 J.) bullöse Zyste am Pupillarsaum

Vergrößerungstendenz mit subjektiver Sehbeeinträchtigung. Der Visus lag stabil bei 1,0, der IOD betrug 17 mmHg, sodass die Indikation für eine Nd:YAG-Zystotomie gestellt wurde und die Zyste mit 1,4 mJ und zwei Schüssen behandelt wurde. In den Nachkontrollen blieben Augeninnendruck (15 mmHg) und Visus (1,0) stabil bei einer deutlichen Verkleinerung der Zyste und subjektiver Beschwerdefreiheit.

Laserbedingte Komplikationen konnten nicht festgestellt werden. In der Nachkontrolle konnte nach einem Jahr eine Rezidivfreiheit bestätigt werden.

Zusammenfassung

Iriszysten treten sehr selten auf. Sie können symptomlos bleiben oder zu Visusminderung, Akkommodationsstörung und Sekundärglaukom führen. Asymptomatische Zysten sollten regelmäßig kontrolliert werden. Dabei sollte vor allem der Augeninnendruck bestimmt werden. Die Nd:YAG-Laserzystotomie ist als effektives und minimalinvasives Verfahren zur Therapie von symptomatischen Iriszysten gut geeignet. In unserer Untersuchung wurde ein positiver Einfluss auf subjektive Beschwerden, Visus und Augeninnendruck verzeichnet. In der 1-Jahres-Kontrolle wurden keine Iriszystenrezidive festgestellt. Als schonendes Verfahren ist die Nd:YAG-Zystotomie bei Bedarf mehrfach wiederholbar.

Literatur

1. Güler M, Bilgin B, Reyhan AH: Treatment of peripheral pigment epithelium iris cyst with SLT laser. Optom Vis Sci 2013 Apr;90(4):e106–109
2. Kanski JJ, Bowling B: Klinische Ophthalmologie. 7. Auflage, Urban & Fischer 2012;501–504
3. Kathil P, Chin KJ, Ghaznawi N, Finger PT: Transpupillary Nd:YAG laser cystotomy for iris pigment epithelial cysts with secondary progressive angle closure. Ophthalmic Surg Lasers Imaging 2011 Mar 24;42 Online:e40–43
4. Naumann GOH: Pathologie des Auges. Band 12, Teil I, 2. Auflage, Springer 1997;794–796,1578
5. Xiao Y, Wang Y, Niu G, Li K: Transpupillary argon laser photocoagulation and Nd:YAG laser cystotomy for peripheral iris pigment epithelium cyst. Am J Ophthalmol 2006 Oct;142(4):691–693

Optimierter ILM-Kontrast durch Purple-Farbstoff in Augen mit Blaulichtfilterlinsen

A. Viestenz, B. Seitz

Zusammenfassung

Gelb eingefärbte Intraokularlinsen (IOLs) haben einen festen Platz in der Kataraktchirurgie. Sie filtern blaues, energiereiches Licht. Eine Gelbtönung der IOL (Blaulichtfilter) reduziert beim ILM-Peeling mit blauen Farbstoffen den ILM-Kontrast. Ein neuer Farbstoff, der im mehr roten Farbspektrum die ILM anfärbt, wird vorgestellt. Mit diesem Farbstoff (Triphenylmethan-Farbstoff) kann auch bei ausgeprägter Gelbtönung der IOL eine starke Anfärbung und Kontrastierung der ILM erreicht werden. Insbesondere bei IOLs mit hoher Mittendicke kommt der Vorteil eines Purple-Farbstoffs zum Tragen.

Hintergrund

Die Pars-plana-Vitrektomie (PpV) mit ILM-Peeling ist ein etabliertes Verfahren für die PVR-Ablatio mit Makulafältelung, für epiretinale Membranen, Makulaformina, persistierende Makulaödeme mit traktiver Komponente bei diabetischer Retinopathie oder retinalen Venenverschlüssen.

Multiple Farbstoffe finden Anwendung beim Membran- oder ILM-Peeling: Indocyaningrün, Trypanblau, Brillantblau, Patentblau, Bromphenolblau sowie Triamcinolonacetonid [2]. Erschwert werden kann ein ILM-Peeling jedoch durch Filtereigenschaften der gealterten kristallinen Linse oder von eingefärbten Kunstlinsen. Bislang waren an unserer Klinik vor allem blaue Farbstoffe für die ILM-Anfärbung im Einsatz, diese waren mitunter bei Augen mit Blaulichtfilterlinsen in ihrer Kontrastierung des hinteren Pols deutlich limitiert.

Patient und Methode

Wir untersuchten die ILM-Anfärbung während der Pars-plana-Vitrektomie (PpV) mit dem Farbstoff Triphenylmethan (ala®purple, Fa. Alamedics GmbH und Co.). Die Konzentration von Triphenylmethan beträgt 1,5 g/l, die Osmolalität 280 bis 350 mOsmol/kg. Nach 30 bis 60 s Verbleib im mit BSS plus gefüllten Glaskörperraum wurde der violette Farbstoff abgesaugt.

Wir berichten über einen Patienten mit einer gelb gefärbten Intraokularlinse (Alcon SN60WF), bei dem aufgrund einer epiretinalen Gliose verbunden mit einem Abfall der Sehschärfe auf 0,1 eine Pars-plana-Vitrektomie mit ILM-Peeling durchge-

führt wurde. Nach einer 23 g PpV wurde die ILM mit Triphenylmethan angefärbt. Trotz der Blaulichtfilterlinse ließ sich die ILM sehr gut kontrastieren und mit der endgreifenden Pinzette nach Eckardt vorsichtig von der Netzhaut lösen (Abb. 1). Die gefältelte Netzhaut entspannte sich (Abb. 2), nach zehn Tagen war der Visus auf 0,32 angestiegen, im weiteren Verlauf auf 0,4.

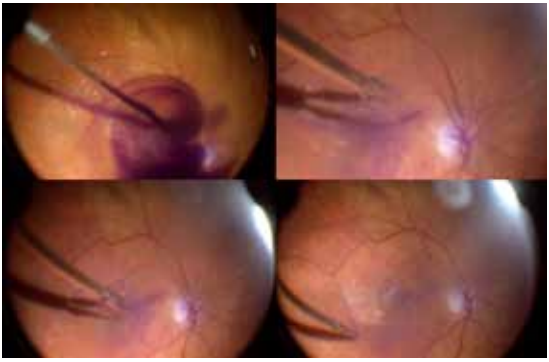

Abb. 1: Gute Anfärbbarkeit der ILM trotz gelb gefärbter Acryllinse. Das ILM-Peeling wird durch die Kontrastierung der ILM erleichtert

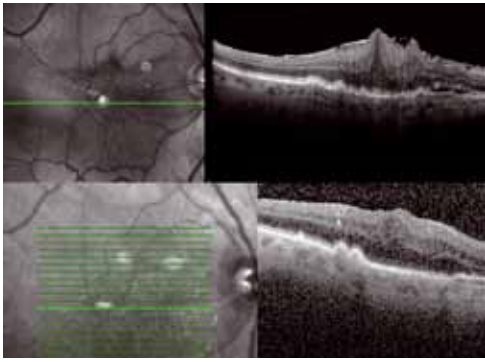

Abb. 2: oben: SD-OCT RA vor ppV mit ILM-Peeling; unten: SD-OCT RA 10 Tage nach ppV mit ILM-peeling und SF6-Gasinsufflation

Diskussion

Blaulichtfilterlinsen werden von vielen Ophthalmochirurgen im Rahmen der Kataraktchirurgie implantiert, um die Netzhaut vor einer altersbedingten Makuladegeneration zu schützen [1]. Die pathophysiologische Vorstellung beruht auf der Absorption des hochenergetischen Lichts im Bereich des blauen Farbspektrums. Hersteller von Intraokularlinsen (IOL) haben unterschiedliche Absorptionsspektren in ihr Linsendesign implementiert. So beginnt die Absorption bei der gelben HOYA-IOL YA-60BB bereits im violetten Bereich (390 bis 420 nm Wellenlänge) und zeigt eine mit steigender Wellenlänge zunehmende Lichttransmission im Bereich der blauen Wellenlängen 420 bis 480 nm; [3]). Die Gelbfilterlinse der Fa. Alcon SN60AT zeigt eine zunehmende Lichttransmission im Violett-Blau-Bereich von 400 bis 500 nm Wellenlänge im Vergleich zur klaren IOL SA60AT [3]. Ebenso ist die filternde Lichtwirkung abhängig von der Dicke des implantierten Materials. Dünne IOLs haben eine geringere Filterwirkung als dicke IOLs mit hoher Brechkraft. Tanito et al. konnten zeigen, dass beispielsweise der Cutoff der Lichteinstrahlung bei einer klaren Acryllinse wie der Alcon SA60AT bei einer Stärke von +10 dpt 57 % und bei +30 dpt bei 59 % liegt. Bei einer Blaulichtfilterlinse (z. B. Alcon SN60AT) resultiert bei +10 dpt ein Cutoff von 73 % und bei +30 dpt Stärke 82 % (Tab. 1).

Linsentyp klar	Stärke [dpt]	Cutoff	Linsentyp gelb	Stärke [dpt]	Cutoff
Alcon SA60AT	+10	57 %	**Alcon SN60AT**	+10	73 %
	+30	59 %		+30	82 %
HOYA VA-60BBR	+10	59 %	**HOYA YA-60BBR**	+10	73 %
	+30	60 %		+30	79 %

Tab. 1: Sonnenlicht-Cutoff in Prozent bei klaren und gelb gefärbten Kunstlinsen in Abhängigkeit von der Linsenbrechkraft (nach Tanito et al. [4])

Bei einer PpV werden oft blaue Farbstoffe verwendet, um die ILM anzufärben. Die sichtbare ILM-Anfärbung kann durch eine dicke, gelb gefärbte Kunstlinse deutlich herabgesetzt werden, hier kann die Blaulichtfilterwirkung mitunter nur zum Erahnen der ILM führen. Der neue Farbstoff mit eher rötlicher Färbung gibt dem Ophthalmochirurgen ein zusätzliches Mittel in die Hand, um trotz gelb gefärbter Linse die ILM gut zu kontrastieren und aufgrund der besseren Sichtbarkeit auch sicherer zu peelen.

Literatur

1. Cuthbertson FM, Peirson SN, Wulff K et al.: Blue light filtering intraocular lenses: review of potential benefits and side effects. J Cataract Refract Surg 2009;35:1281–1297
2. Schumann RG, Haritoglou C, International Chromovitrectomy Collaboration: Chromovitrectomy and the Vitreoretinal interface. Ophthalmologica 2013;230 (suppl 2):3–10
3. Tanito M, Okuno T, Ishiba Y, Ohira A: Transmission spectrums and retinal blue light irradiance values of untinted and yellow-tinted intraocular lenses. J Cataract Refract Surg 2010;36:299–307
4. Tanito M, Okuno T, Ishiba Y, Ohira A: Measurements of transmission spectrums and estimation of retinal blue-light irradiance values of currently available clear and yellow tinted intraocular lenses. Jpn J Ophthalmol 2012;56:82–90

Einfluss von Blaufilterlinsen auf die Makuladiagnostik mittels MultiColor konfokalem Scanning Laser Ophthalmoskop

J. Brünner, T. Brockmann, S. Winterhalter, N. Torun, B. Müller, A. M. Joussen, E. Bertelmann

Zusammenfassung

Blaufilterintraokularlinsen als zusätzliche Fotoprotektoren vor degenerativen Netzhautschädigungen haben seit ein paar Jahren ihren festen Platz in der Kataraktchirurgie [1–3]. Aus vielen Untersuchungen ist bekannt, dass sie für den Patienten funktionell keine klinischen Nachteile bergen [4]. Jedoch stellen sie den vitreoretinalen Chirurgen intraoperativ beim Delaminieren der inneren Grenzmembran oftmals vor eine Herausforderung, weil die ILM-Darstellung durch die bisher üblichen blauen Farbstoffe aufgrund von Kontrastreduktion beeinträchtigt wird [5]. Interessant war für uns die Frage, ob dieses Phänomen auch bei moderner retinaler Bildgebung zu beobachten ist.

Ziel dieser retrospektiv durchgeführten klinischen Studie war es, die Effekte von Blaufilterintraokularlinsen auf die erst seit Kurzem verfügbare innovative retinale Bildgebung mittels MultiColor konfokaler Scanning Laser Ophthalmoskopie zu untersuchen. Hierzu wurde die Bildhelligkeit der cSLO-Aufnahmen prä- und postoperativ gemessen und eine Korrelationsanalyse zur präoperativen Kataraktdichte durchgeführt. Es konnten signifikante Bildhelligkeitsunterschiede der Makula-cSLO-Reflektivbilder in den blauen und grünen Farbkanälen in der Blaufiltergruppe, jedoch nicht bei den UV-Filtern beobachtet werden. Wir können demnach einen Effekt von Blaufilterlinsen auf die Bildhelligkeit von retinaler cSLO-Bildgebung mit dem MultiColor-Modul feststellen, der vor allem die Darstellung der oberen Netzhautschichten sowie das vitreoretinale Interface betrifft. Inwiefern die Bildqualität hierdurch beeinträchtigt ist und die diagnostische Beurteilung von makulären Erkrankungen leidet, kann hier noch nicht ausreichend beantwortet werden und macht weitere Untersuchungen erforderlich.

Summary

Due to additional photoprotective effects, blue light filtering intraocular lenses play a well-established role in today's cataract surgery. Most of the clinical and experimental data of blue light filtering lenses have not been able to show any disadvantages of clinical outcome features in patients. Nevertheless they can pose a challenge for vitreoretinal surgeons when delaminating the inner limiting membrane due to the poor contrast of commonly used blue ILM dyes.

This aspect raised the interesting question, if this phenomenon could equally be observed with blue light filtering lenses in modern retinal Multi Color cSLO fundus images. Thus, aim of this retrospectively conducted analysis was to evaluate the effects of blue light filtering lenses on recently developed retinal Multi Color cSLO imaging. For this purpose, light intensity of the recorded macula cSLO images was measured with an automatic software tool pre- and postoperatively. Concomitantly, a correlation analysis of preoperative cataract density to macula light intensity of cSLO images was conducted. We observed a significant difference of light intensity of cSLO imaging in the blue and green laser channel only in the blue-light filtering IOL group not though in the UV filter IOL group.
Hence, there is a detectable effect of blue-light filtering IOL on light intensity of retinal cSLO imaging with the MultiColor module, which concerns particularly the upper retinal layers as well as the vitreoretinal interface. To what extent cSLO image quality is impaired by this and in what way diagnostic evaluation of cSLO images suffers remains still unclear und requires further investigations.

Einführung

Blaufilterintraokularlinsen (IOL) kommen in der Kataraktchirurgie insbesondere aufgrund der ihnen zugeschriebenen Netzhaut-schützenden Eigenschaften zunehmend zum Einsatz. Nach aktuellen Umfragen der deutschen Fachgesellschaften für Intraokularchirurgie sind 25 % aller implantierten IOLs derzeit gelb-getönt [6]. Seit rund 25 Jahren sind diese Intraokularlinsen auf dem deutschen Markt verfügbar.

Energiereiches kurzwelliges Blaulicht (400 bis 450 nm) kann durch Erzeugung oxidativer Radikale das im Alter bereits geschwächte retinale Pigmentepithel schädigen und Konsequenzen für die AMD-Entwicklung haben, sodass ein Blauschutz sinnvoll und physiologisch scheint [2]. Es werden neben der Retinoprotektion noch weitere Vorteile von Blaufilterlinsen wie Vermeidung von Zyanopsie diskutiert [1]. Die Mehrzahl der Studien stellte keine funktionellen Einbußen hinsichtlich Sehschärfe, Kontrastsensitivität und Farbempfinden fest [4]. Gleichzeitig gewinnt heute die retinale Bildgebung mittels (MultiColor) konfokalem Scanning Laser Ophthalmoskop (cSLO) kombiniert mit Spectral-Domain optischer-Kohärenztomografie (SD-OCT) an Aufmerksamkeit und ist von zentraler Relevanz in der Diagnostik von Makulaerkrankungen [7].

Diese innovative Technologie der konfokalen Scanning Laser Ophthalmoskopie (cSLO) mit dem MultiColor-Modul verwendet anstelle von hellem weißen Licht drei farbselektive Laserstrahlen, um die Netzhaut darzustellen [8]. Hierdurch kann ein hoher Kontrast und eine gute Detailtreue der Bilder erreicht werden. Die drei Laserfarben dringen unterschiedlich tief in die Netzhaut ein und heben so jeweils unterschiedliche Details der Netzhautschichten hervor. Das steigende Interesse vor allem der Retinologen an dieser Technik resultiert aus der Option, mit einem Spectralis-

Gerät parallel Fundus-cSLO-Bilder oder Fluoreszenzangiographieaufnahmen mit SD-OCT-Bildgebung zu kombinieren und so eine bestmögliche diagnostische Auskunft zu erhalten.

Ziel dieser vorliegenden Studie war es, den Einfluss von Blaufilterlinsen auf die Makuladiagnostik mittels MultiColor-cSLO-Bildgebung zu untersuchen.

Methodik

Es wurde eine retrospektive konsekutive Fall-Kontroll-Studie an 105 Augen von 90 Patienten, die eine Kataraktoperation erhielten, durchgeführt. Dabei wurde in 29 Augen eine Blaufilterlinse und in 76 Augen eine klare IOL mit UV-Filter implantiert. Alle Patienten erhielten im Rahmen der klinikintern routinemäßig durchgeführten Vor- und Nachuntersuchung bei Kataraktoperation eine Makuladiagnostik mittels cSLO (Spectralis-MultiColor-OCT, Heidelberg Engineering) im farbselektiven Wellenlängenbereich 486 nm (blau), 518 nm (grün, rotfrei) und 815 nm (infrarot) sowie ein SD-OCT. Ebenso wurde präoperativ die Linsendichte analog zur LOCS-Klassifikation in drei Zonen mittels Scheimpflug-Analyseverfahren ermittelt (Galilei Dual Scheimpflug-Analyzer).

Alle Bildanalysen der Makula-cSLO-Aufnahmen sowie Scheimpflug-Densitometrieaufnahmen wurden mittels automatisierter Software (ImageJ Makro) und Bildmaske (zonale Einteilung in zentral, mittelperipher und peripher) durchgeführt. Anschließend erfolgte eine vergleichende Auswertung der Bildhelligkeitsstufen (Graustufenskala) der Farblaserkanäle in Abhängigkeit der IOL-Farbfilter. Es erfolgte ebenfalls eine Korrelationsanalyse der präoperativen Linsendichte mit der Bildhelligkeit von den Makula-cSLO-Aufnahmen, um den Einfluss der Katarakt zu ermitteln (Abb. 1, Tab. 1).

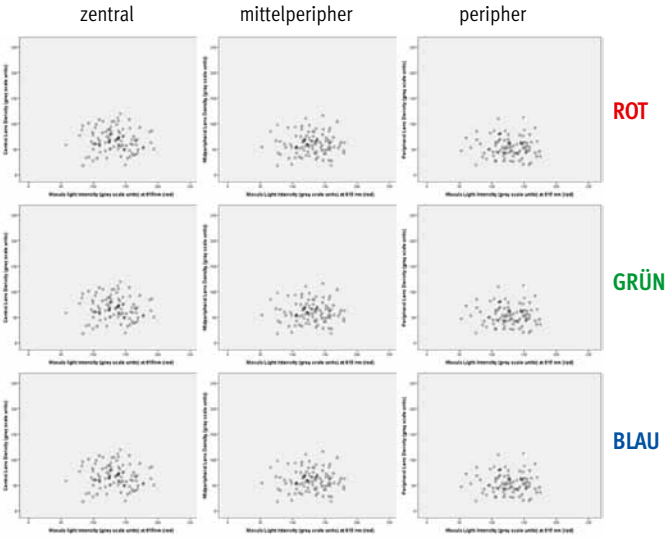

Abb. 1: Streudiagramm zur Darstellung der Beziehung Linsendichte zur Bildhelligkeit von MultiColor-cSLO-Aufnahmen. Keine signifikante lineare Abhängigkeit der Kataraktdichte zur Bildhelligkeit

	Overall 105 eyes of 90 patients	UV Filter IOL 76 eyes of 62 patients	Blue Filter IOL 29 eyes of 28 patients	*p*-value
Age ± SD [years]	71.6 ± 9.8	71.7 ± 10.3	71.2 ± 8.3	0.824
Range	17 – 92	17-92	58 – 87	
Gender [M/F]	47[52%]/43[48%]	33[53%]/29[47%]	14[50%]/14[50%]	0.777
CDVA ± SD [logMAR]	0.43 ± 0.30	0.44 ± 0.31	0.42 ± 0.29	0.804
Refraction [D]				
Sphere	0.61 ± 3.24	0.91 ± 2.98	-0.18 ± 3.78	0.154
Cylinder	-1.20 ± 1.06	-1.25 ± 1.19	-1.07 ± 0.61	0.467
Spherical Equivalent	0.05 ± 3.34	0.36 ± 3.09	-0.72 ± 3.85	0.173
Lens densitometry				
Central zone	67.5 ± 21.9	68.5 ± 22.6	64.7 ± 20.0	0.436
Midperipheral zone	60.2 ± 20.3	60.6 ± 21.2	59.1 ± 18.3	0.732
Peripheral zone	54.1 ± 19.1	53.9 ± 20.7	54.8 ± 14.6	0.838
Ocular comorbidities				
No comorbidity	58 [55%]	44 [42%]	14 [13%]	0.375
Glaucoma	14 [13%]	13 [12%]	1 [1%]	0.066
Epiretinal gliosis	8 [8%]	6 [6%]	2 [2%]	0.863
Diabetic retinopathy	6 [6%]	1 [1%]	5 [5%]	**0.002**
AMD	7 [7%]	1 [1%]	6 [6%]	**0.000**
Myopia magna	1 [1%]	0 [0%]	1 [1%]	0.104
Corneal pathologies	4 [4%]	4 [4%]	0 [0%]	0.208

M = Male, F = Female, CDVA = Corrected Distance Visual Acuity, D = Diopters, AMD = Age-related Macular Degeneration, Central zone = 0.5mm lens diameter, Midperipheral zone = 0.5-1.5mm lens diameter, Peripheral zone = 1.5-2.5mm lens diameter, p-values less than 0.05 appear in bold.

Tab. 1: Auflistung der präoperativen Patientencharakteristika: Keine signifikanten Unterschiede zwischen den Gruppen hinsichtlich der beschriebenen Charakteristika, $p < 0{,}05$, Statistik: ungepaarter T-Test

Ergebnisse und Diskussion

Präoperativ waren die Linsendichteverteilung und die Helligkeitsstufen der cSLO-Aufnahmen zwischen den zwei Untersuchungsgruppen (Gruppe 1: UV-Filter, Gruppe 2: Blaufilter) nicht unterschiedlich.

Die postoperativen Kontrolluntersuchungen erfolgten 9,6 ± 11 Tage nach der Kataraktoperation. Es konnte keine Abhängigkeit bzw. Korrelation der präoperativen Kataraktdichte in allen drei Zonen zur Bildhelligkeit der cSLO-Aufnahmen in den drei einzelnen Farbkanälen (blau, grün, rot) festgestellt werden (Signifikanzniveau $p > 0{,}05$). In unserer Studie konnte also anders als bei anderen in der Literatur beschriebenen retinalen optischen Messverfahren, wie der Bestimmung der Makulapigmentdichte, kein Effekt durch die Kataraktdichte beobachtet werden [9].

In der Auswertung beider IOL-Gruppen postoperativ konnten signifikante Unterschiede der Bildhelligkeit, gemessen in Graustufen in den cSLO-Aufnahmen der

Blaufilterlinsen (n = 29), nicht beobachtet werden. Eine signifikante Abnahme der Bildhelligkeit bei den Blaufiltern zeigte sich insbesondere bei 518 nm (grün, rotfrei) und 486 nm (blau), nicht jedoch bei 815 nm (infrarot). Während die Helligkeitsveränderungen im grünen Kanal (518 nm) im parazentralen mittelperipheren Makulabereich auffielen ($p < 0.05$), war im blauen Kanal (486 nm) hiervon vor allem der zentrale Bereich (Fovea) betroffen ($p = 0.004$). Im Gegensatz dazu konnten diese Veränderungen der Helligkeitsstufen im Sinne einer Reduktion der Bildlicht-

	preoperative	postoperative	p-Values
UV Filter IOL			
Red Light Intensity [815 nm]			
Central macular zone	139.1 ± 32.2	137.0 ± 28.1	0.646
Midperipheral macular zone	134.5 ± 32.7	133.2 ± 27.6	0.780
Peripheral macular zone	133.8 ± 32.7	131.5 ± 27.1	0.594
Green Light Intensity [518 nm]			
Central macular zone	145.5 ± 77.4	120.9 ± 56.2	**0.031**
Midperipheral macular zone	133.9 ± 77.8	113.7 ± 54.0	0.074
Peripheral macular zone	124.2 ± 75.6	104.8 ± 47.5	0.063
Blue Light Intensity [486 nm]			
Central macular zone	131.9 ± 82.3	110.8 ± 59.4	0.078
Midperipheral macular zone	102.9 ± 77.6	108.0 ± 58.8	0.652
Peripheral macular zone	91.2 ± 76.4	99.0 ± 52.2	0.465
Blue Filter IOL			
Red Light Intensity [815 nm]			
Central macular zone	130.0 ± 37.7	122.9 ± 24.9	0.379
Midperipheral macular zone	124.5 ± 37.2	119.8 ± 24.9	0.551
Peripheral macular zone	125.2 ± 38.2	119.2 ± 24.4	0.438
Green Light Intensity [518 nm]			
Central macular zone	125.0 ± 83.0	104.1 ± 49.9	0.189
Midperipheral macular zone	125.2 ± 70.6	95.9 ± 51.2	**0.046**
Peripheral macular zone	128.7 ± 79.9	89.0 ± 47.2	**0.010**
Blue Light Intensity [486 nm]			
Central macular zone	147.3 ± 87.8	97.2 ± 54.9	**0.008**
Midperipheral macular zone	117.9 ± 79.5	92.2 ± 60.2	0.169
Peripheral macular zone	108.3 ± 80.6	84.5 ± 57.1	0.217

Central macular zone = 200 µm diameter, Midperipheral macular zone = 200 - 400 µm diameter, Peripheral macular zone = 400 - 600 µm diameter, light intensity = grey scale values (0 = black, 256 = white), p-values less than 0.05 appear in bold.

Tab. 2: Bildhelligkeitsstufen in den drei Farbkanälen der MultiColor-cSLO-Aufnahmen. Bildhelligkeit im roten, grünen und blauen Kanal. Oben: UV-Filterlinsen. Unten: Blaufilterlinsen

intensität bei den klaren IOLs (n = 76) mit UV-Filter nicht beobachtet werden. Erklärend für dieses Phänomen scheint die Transmissionskurve der Blaufilter in diesem Wellenlängenbereich zu sein, das sich auch bei 486 und 518 nm noch deutlich von der spektralen Durchlässigkeit von klaren UV-Filter-IOLs unterscheidet [10] (Tab. 2 und 3).

Lens	Transmission @ 486 nm	Transmission @ 518 nm	Transmission @ 815 nm
Hoya BF (iSert 251)	**84.3%**	**91,5%**	92,8%
Hoya UV (iSert 250)	91,8%	92,1%	92,8%
Alcon BF (SA60AT)	**77,9%**	**86,1%**	91,5%
Alcon UV (SN60WF)	90,8%	91,1%	91,5%
Zeiss BF (Asphina)	**67,1%**	**86,4%**	91,0%
Zeiss UV (Asphina)	86,4%	87,3%	89,1%
AMO UV (Tecnis)	98,6%	98,9%	99,1%

Tab. 3: Transmissionswerte der implantierten IOL im Bereich der Wellenlängen der drei Laserstrahlen des MultiColor-Moduls von Heidelberg Engineering

Schlussfolgerung

Die Lichtintensität von MultiColor-cSLO-Aufnahmen scheint unbeeinflusst von der präoperativen Linsendichte. Jedoch hat die Implantation von Blaufilterlinsen im Gegensatz zu klaren IOLs einen signifikanten Einfluss auf die Bildhelligkeit der Makula-MultiColor-cSLO-Aufnahmen. Dies beeinträchtigt insbesondere die grünen und blauen Farbkanäle, die für die funduskopische Beurteilung des vitreoretinalen Interfaces und der inneren zellulären Netzhautschichten notwendig sind. Die genauen Auswirkungen dieser Effekte von Blaufilter-IOLs auf die Bildqualität und somit auf die diagnostische Güte der cSLO-Aufnahmen sind noch nicht abschließend geklärt und bedürfen weiterer Untersuchungen.

Literatur

1. Cuthbertson FM, Peirson SN, Wulff K et al.: Blue light-filtering intraocular lenses: review of potential benefits and side effects. J Cataract Refract Surg 2009;35:1281–1297
2. Carson D, Margrain TH, Patel A: New approach to evaluate retinal protection by intraocular lenses against age-related lipofuscin accumulation-mediated retinal phototoxicity. J Cataract Refract Surg 2008;34:1785–1792
3. Pipis A, Touliou E, Pillunat LE, Augustin AJ: Effect of the blue filter intraocular lens on the progression of geographic atrophy. Eur J Ophthalmol 2015;25:128–133
4. Augustin AJ: [Blue Light-Filtering IOLs – Currently available data]. Klin Monatsbl Augenheilkd 2010;227:617–623

5. Viestenz A, Seitz B: ILM-Kontrast durch Purple-Farbstoff in Augen mit Blaulichtfilterlinsen . In: Augustin, AJ, Auffarth GU, Kuchenbecker J (Hrsg.): 29. Kongress der DGII. Karlsruhe: DGII 2015;66–68
6. Wenzel M, Scharrer A, Schayan K, Reinhard T: Ambulante und stationäre Intraokularchirurgie 2013: Ergebnisse der Umfrage von BDOC, BVA, DGII und DOG. Ophthalmo-Chirurgie 2014;26:171–182
7. Moussa NB, Georges A, Capuano V et al.: MultiColor imaging in the evaluation of geographic atrophy due to age-related macular degeneration. Br J Ophthalmol 2015
8. www.spectralis-multicolor.de/multicolor.html (Heidelberg Engineering GmbH)
9. Komar B, Rauscher FG, Wiedemann R, Dawczynski J: Macular pigment optical density measurements by one-wavelength reflection photometry – influence of cataract surgery on the measurement results. Graefes Arch Clin Exp Ophthalmol 2014;252:1717–1727
10. Tanito M, Okuno T, Ishiba Y, Ohira A: Measurements of transmission spectrums and estimation of retinal blue-light irradiance values of currently available clear and yellow-tinted intraocular lenses. Jpn J Ophthalmol 2012;56:82–90

GLAUKOM: IMPLANTATE

iStent® Trabecular Micro-Bypass-Implantation: frühe Ergebnisse

L. Kodomskoi

Zusammenfassung

Hintergrund: Der iStent® Trabecular Micro-Bypass gehört zu den innovativen Methoden der minimal-invasiven Glaukomchirurgie (MIGS). Unter MIGS versteht man eine chirurgische Manipulation oder Implantation einer Drainage, meist kombiniert mit einer „Clear-Cornea"-Phakoemulsifikation mit Implantation einer Kunstlinse ohne Bindehautverletzung, die zu einer relevanten und stabilen Augendrucksenkung führt, ohne dass ein Filterkissen der Bindehaut entsteht. Ziel dieses Verfahrens ist es, mittels eines frühen minimalinvasiven Eingriffs die Nervenfasern mit geringem Risiko zu schützen und eine topische Medikation zu minimieren. Der iStent® Trabecular Micro-Bypass ist ein heparinbeschichtetes Titanimplantat, ca. 1 mm lang mit 120 µ Innendurchmesser, das unter gonioskopischer Sicht direkt in den Schlemmschen Kanal eingeführt wird.

Methodik: Bei 30 Augen mit POWG oder PEX-Glaukom wurde diese Operation durchgeführt, davon 25 Augen im Rahmen eines kombinierten Eingriffes mit Phako/HKL, 2 Augen waren bereits vorher pseudophak, bei 3 Patienten wurde die Operation am phaken Auge durchgeführt. Vor dem Eingriff lag der IOD bei 21,1 mmHg (±4,51), die Anzahl von lokalen drucksenkenden Substanzen lag bei 2,4 (±0,7) und der bestkorrigierte Visus war 0,52 (±0,28). Die Ergebnisse wurden am Tag der Entlassung, nach 6 Wochen, 3, 6 und 12 Monaten ausgewertet.

Ergebnisse: Der mittlere postoperative stationäre Aufenthalt betrug 2,2 Tage. Die allgemeine mittlere Nachbeobachtungszeit betrug 8,8 (±4,2) Monate. Am Ende der Nachbeobachtungszeit lag der mittlere IOD bei 16,1 (±2,4), die Anzahl von lokalen drucksenkenden Substanzen betrug 0,5 (±0,78) und der bestkorrigierte Visus war 0,66 (±0,29). Postoperative Komplikationen/Besonderheiten (n Augen): Hornhauterosio (3), Mikrohyphäma (2), Implantation eines zweiten iStents (1), filtrierender Eingriff bei nicht ausreichender Drucksenkung (2).

Schlussfolgerungen: Der iStent® Trabecular Micro-Bypass scheint eine vielversprechende Option, den Augeninnendruck und die lokale Therapie zu reduzieren, und eine chirurgische Alternative zu mehrfacher topischer Therapie bei moderatem Glaukom zu sein. Der realistische Zieldruckbereich liegt zwischen 14 und 18 mmHg. Das geringe Risikoprofil und die kurze Operations- und Erholungsdauer des iStent-Verfahrens erlauben, die Compliance der Patienten, die Akzeptanz und Effizienz der chirurgischen Glaukombehandlung zu verbessern.

Summary

Background: iStent® Trabecular Micro-Bypass is an innovative technique of minimal-invasive glaucoma surgery (MIGS). MIGS is any surgical manipulation or implantation of microdevices (drainage), mostly combined with a clear-cornea phacoemulsification with implantation of artificial lens, without damage of conjunctiva or formation of filtering bleb. MIGS is designated to protect RNFL without a high risk of surgery complications and to reduce topical medication. The iStent Trabecular Micro-Bypass Stent is manufactured from heparin coated titanium. The stent is 1.0 mm in length with an internal lumen of 120 µ. The implantation is performed under gonioscopic view directly into Schlemm's canal.

Methods: We performed this surgery in 30 eyes with POAG or PEX-glaucoma; 25 eyes had this procedure combined with phacoemulsification, 2 eyes were pseudophakic in advance, in 3 eyes phacoemulsification was not indicated. The mean preoperative IOP was 21.1 mmHg (±4.51 mmHg), the mean number of medications was 2.4 (±0.7) and the best-corrected preoperative visual acuity was 0.52 (±0.28). The results were recorded on demission, after 6 weeks, 3, 6 and 12 months.

Results: The mean postoperative duration of hospitalisation was 2.2 days. The mean general follow-up time was 8.8 (±4.2) months. At last visit the mean general IOP was 16.1 mmHg (±2.4 mmHg), the mean number of medications was 0.5 (±0.78). The best corrected mean visual acuity was 0.66 (±0.29). Postoperative complications/variations (n eyes): corneal erosion (3), hyphema (2), implantation of second iStent (1), filtering surgery at iStent-failure (2).

Conclusion: iStent® Trabecular Micro-Bypass seems to be a promising surgical procedure for reduction of intraocular pressure and antiglaucoma medication by treatment of moderate glaucoma. The realistic target IOP aims between 14 and 18 mmHg. The procedure has low risk of complications and very good acceptance by patients.

Einleitung

Als eine der häufigsten Erblindungsursachen in der gesamten Welt ist Glaukom allein in Deutschland mit rund 1,64 Millionen Erkrankten ein wichtiger sozioökonomischer Faktor in der medizinischen Versorgung [1]. Der wichtigste pathogenetische Risikofaktor beim Entstehen und Fortschreiten des Glaukoms ist eine individuell zu hohe Augeninnendrucklage [2]. Die therapeutischen Maßnahmen für die Augendrucksenkung umfassen lebenslange konservative Therapie mit verschiedenen topischen Antiglaukomatosa bzw. deren Kombinationen, Laserbehandlung und chirurgische Eingriffe.

Die chirurgische Behandlung der Offenwinkelglaukome wie POWG, NDG und PEX zeigte in den letzten zwei Jahrzehnten eine rasante Entwicklung. Außer der klassischen Trabekulektomie, die bis jetzt noch als Referenzeingriff in vielen Augenkliniken gilt, etablierten sich inzwischen auch deutlich komplkationsärmere filtrie-

rende Operationen wie tiefe Sklerektomie und Ex-Press Glaucoma Filtration Device und nicht (bzw. wenig) filtrierende drucksenkende Eingriffe wie Viskokanalostomie und zirkuläre Kanaloplastik. Allerdings werden diese drucksenkenden Operationen meist in den späteren Stadien der Erkrankung indiziert und durchgeführt, wenn sich eine deutliche bzw. fortgeschrittene Optikusatrophie bereits entwickelt hat oder sich ein Glaukom in früheren Stadien mit den topischen Antiglaukomatosa nicht mehr regulieren lässt. Die Ursache dafür ist, dass sowohl die Ärzte selbst als auch die Patienten bis heute meist ein eher zurückhaltendes Verhalten (sicher auch nicht ohne Gründe) zeigen, wenn es um einen glaukomchirurgischen Eingriff geht.

Fast alle konventionellen Glaukomoperationen benötigen einen mehrtägigen stationären Aufenthalt, sind optimal in Vollnarkose durchzuführen, und eine intensive postoperative Nachbetreuung ist in der Regel notwendig. All dies hat dazu geführt, dass trotz der positiven Entwicklungen in der Glaukomchirurgie nach weiteren, noch komplikationsärmeren und von den Patienten besser verträglichen Alternativen gesucht wurde. Dazu gehören vor allem neue Methoden der minimalinvasiven Glaukomchirurgie (MIGS), die das Spektrum der chirurgischen Glaukombehandlung noch mehr erweitert haben. Das Konzept von MIGS ist die Durchführung eines frühen minimalinvasiven Eingriffs, um die Nervenfasern mit geringem Risiko zu schützen und topische Medikation zu minimieren. Die Methode der MIGS wird definiert als eine chirurgische Manipulation oder Implantation einer Drainage, meist kombiniert mit einer „Clear-Cornea"-Phakoemulsifikation mit Implantation einer Kunstlinse, die zu einer relevanten und stabilen Augendrucksenkung führt, ohne dass ein Filterkissen der Bindehaut entsteht.

Insbesondere die gonioskopisch durchführbare Trabekelwerkchirurgie, zu denen die iStent® Trabecular Micro-Bypass-Implantation zählt, hat in den letzten Jahren an Bedeutung zugenommen [3]. Der iStent® Trabecular Micro-Bypass gehört zur ersten Generation von trabekulären Bypass-Produkten der Firma Glaukos Corporation, Laguna Hills, CA, USA. Es handelt sich um ein heparinbeschichtetes L-förmiges Titanimplantat, ca. 1 mm lang mit 120 µ Lumen (Abb. 1), das unter gonioskopischer Sicht mittels eines Implantationsinstrumentes mit seinem spitzen Anteil durch das Trabekelmaschwerk direkt in den Schlemmschen Kanal eingeführt wird (Abb. 2 und 3). Nach Entfernung des Implantationsinstrumentes befindet sich das andere kurze Ende des iStents unmittelbar in der Vorderkammer (Abb. 4). Dadurch wird der

Abb. 1: iStent® Trabecular Micro-Bypass

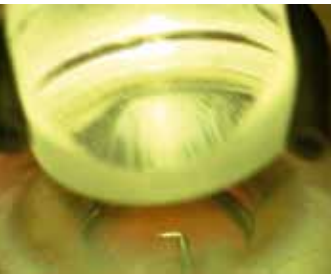

Abb. 2: Einführung des iStent® Trabecular Micro-Bypass in die Vorderkammer

Abb. 3: Einführung des iStent® Trabecular Micro-Bypass in den Schlemmschen Kanal

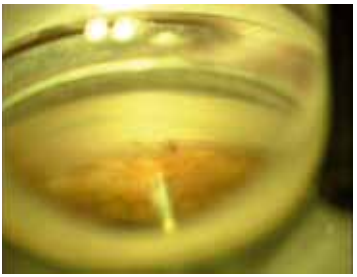

Abb. 4: iStent® Trabecular Micro-Bypass in situ

trabekuläre Abflusswiderstand umgangen, und es entsteht eine direkte Verbindung zum Schlemmschen Kanal und zu den venösen Kollektoren der Sklera.

Die iStent® Trabecular Micro-Bypass-Implantation wird in der Regel am Ende einer erfolgsreichen Kataraktoperation durchgeführt und dauert meist nur einige Minuten. Der frühe postoperative Verlauf unterscheidet sich kaum von denjenigem nach einer isolierten Phakoemulsifikation mit HKL-Implantation. Es liegen inzwischen evidente Langzeitergebnisse vor, die einen relevanten drucksenkenden Effekt und die Reduktion der topischen Antiglaukomatosa beweisen [4, 5].

Methode

Die Implantation eines iStent® Trabecular Micro-Bypasses wurde an 30 Augen mit primärem Offenwinkelglaukom oder Sekundärglaukom bei PEX durchgeführt. An 25 Augen wurde eine iStent® Trabecular Micro-Bypass-Implantation kombiniert mit einer Phakoemulsifikation und der Implantation einer Hinterkammerlinse vorgenommen, an zwei bereits pseudophaken Augen wurden iStents im Rahmen eines isolierten Eintrittes implantiert, drei Patienten wurden an phaken Augen operiert.

Das Durchschnittsalter der Patienten betrug 76 Jahre. Vor dem Eingriff lag der mittlere IOD bei 21,1 (± 4,5 mmHg), die Anzahl von lokalen drucksenkenden Substanzen war 2,4 (±0,9) und der bestkorrigierte Visus lag bei 0,52 (±0,28). Die durchschnittliche Dauer des postoperativen stationären Aufenthaltes ergab 2,2 Tage. Die Ergebnisse wurden am Tag der Entlassung, nach sechs Wochen, drei, sechs und zwölf Monaten erhoben. Bei jeder Kontrolle wurden der Visus und der Tensiowert gemessen, die Position und der Zustand des iStent gonioskopisch kontrolliert und die lokale drucksenkende Medikation dokumentiert. Die mittlere Nachbeobachtungszeit aller Patienten betrug 8,8 ± 4,2 Monate (vier bis 17 Monate).

Ergebnisse

Die allgemeinen Ergebnisse am Ende der Nachbeobachtungszeit sind in der Tabelle 1 dargestellt. Im frühen postoperativen Verlauf zeigte sich ein Hyphäma mit Spiegel an zwei Augen, eine Hornhauterosio wurde an drei Augen beobachtet. Ansonsten unterschied sich der frühe postoperative Verlauf kaum von dessen nach einer isolierten Kataraktoperation. Wegen unzureichender Augendrucksenkung wurde an einem Auge nach drei Monaten ein zweites iStent implantiert, was zu akzeptabler Drucklage führte. An zwei weiteren Augen wurde eine filtrierende drucksenkende Operation (tiefe Sklerektomie) vorgenommen.

	präoperativ	postoperativ
Visus	0,52 ± 0,28	0,66 ± 0,29
IOD-Mittelwert (mmHg)	21,1 ± 4,5	16,1 ± 2,39
Lokale Medikation (Substanzen)	2,4 ± 0,9	0,6 ± 0,8

Tab. 1: Allgemeine Ergebnisse

Zusammenfassung

Die Implantation eines iStent Trabekular Micro-Bypasses bietet als eine Methode der minimalinvasiven Glaukomchirurgie eine neue vielversprechende Option, den Augeninnendruck und die lokale Therapie relevant zu reduzieren. Diese wäre in erster Linie als chirurgische Alternative zu mehrfacher topischer Therapie bei Patienten mit moderatem Glaukom mit suboptimaler Tensioeinstellung wegen schlechter Compliance oder Tropfenunverträglichkeit und klinisch signifikanter Katarakt zu sehen. Weitere Indikationen für diesen Eingriff wären schlecht regulierte Offenwinkelglaukome bei „jüngeren“ Patienten aufgrund der längeren Lebenserwartung, als Alternative zur filtrierenden Operation am Hochrisikoauge, bei fraglicher oder fehlender Nachbetreuung oder als Ergänzung nach einer suboptimal funktionierenden filtrierenden Glaukomoperation.

Bei der Planung der Implantation eines iStent® Trabecular Micro-Bypasses muss berücksichtigt werden, dass der realistische Zieldruckbereich zwischen 14 und 18 mmHg liegt. Ein großer Vorteil des Verfahrens ist das geringe Risikoprofil und die kurze Operations- und Erholungsdauer. All dies erlaubt es, die Compliance der Patienten, die Akzeptanz und Effizienz der chirurgischen Glaukombehandlung zu verbessern.

Literatur

1. Pfeiffer N, Wolfram C: Glaukomchirurgie in Deutschland – eine Epidemiologie der Versorgung. 22. Internationaler Kongress der Deutschen Ophthalmochirurgen. Nürnberg, 18.–21.06.2009. Düsseldorf: German Medical Science GMS Publishing House; 2009. Doc09 docH 3.1
2. Sommer A: Intraocular pressure and glaucoma. Am J Ophthalmol 1989;107:186–188
3. Le K, Saheb H: iStent trabecular micro-bypass stent for open-angle glaucoma. Clin Ophthalmol 2014;8:1937–1945. doi: 10.2147/OPTH.S45920. eCollection 2014
4. Craven ER, Katz LJ, Wells JM, Giamporcaro JE: Cataract surgery with trabecular micro-bypass stent implantation in patients with mild-to-moderate open-angle glaucoma and cataract: two-year follow-up. J Cataract Refract Surg 2012;38:1339–1345
5. Arriola-Villalobos P, Martínez-de-la-Casa JM, Díaz-Valle D et al.: Combined iStent trabecular micro-bypass stent implantation and phacoemulsification for coexistent open-angle glaucoma and cataract: a long-term study. Br J Ophthalmol 2012;96(5):645–649

Kataraktoperation mit Implantation eines trabekulären Bypass-Stent-Systems beim Offenwinkelglaukom

C. Wirbelauer, A. M. Täumer

Zusammenfassung

Hintergrund: Beim Vorliegen einer Katarakt und eines primären Offenwinkelglaukoms (POWG) kann eine kombinierte Operation zur Drucksenkung notwendig sein. Deshalb wurde in einer prospektiven klinischen Untersuchung die Operation mit einem trabekulären Bypass-Stent-System überprüft.

Methoden: Bei 24 Patienten mit einem POWG wurden in topischer Anästhesie nach standardisierter Phakoemulsifikation und Hinterkammerlinsenimplantation in Gruppe A (n = 10) ein gebogenes Röhrchen (iStent, Glaukos) im Schlemm'schen Kanal des Kammerwinkels implantiert, während in Gruppe B (n = 14) jeweils zwei gerade konische Röhrchen (iStent *inject*, Glaukos) mithilfe eines Gonioskops eingesetzt wurden. Im postoperativen Verlauf wurde der intraokulare Druck (IOD) sowie die lokale Tropftherapie kontrolliert.

Ergebnisse: Der dezimale Visus verbesserte sich in beiden Gruppen von im Mittel 0,43 ± 0,2 auf 0,74 ± 0,2 ($P < 0,05$). Der durchschnittliche IOD sank von 20 ± 7 auf 15 ± 3 mmHg ($P < 0,05$). Die lokale Tropftherapie konnte von im Mittel 2 Medikamenten auf 1 reduziert werden ($P < 0,05$). Es gab keine schwerwiegenden Komplikationen und keine Implantatdislokationen. Am häufigsten wurde eine lokale Refluxblutung im Bereich des Röhrchens beobachtet. Die maximale Nachbeobachtungszeit lag bei 9 Monaten. Es gab keine signifikanten Unterschiede zwischen beiden Gruppen ($P > 0,05$).

Schlussfolgerungen: Die kombinierte Kataraktoperation mit Implantation eines trabekulären Bypass-Stent-Systems ist ein sicheres und effektives Verfahren zur Behandlung des POWG. Die Weiterentwicklung mit geraden Röhrchen vereinfachte die Implantation.

Summary

Background: In the presence of cataract and primary open-angle glaucoma (POAG) a combined surgery to reduce eye pressure can be necessary. The purpose of this prospective clinical study was to assess surgery with a trabecular bypass-stent-system.

Methods: 24 patients with POAG were operated in topical anesthesia with a standarized phacoemulsification and intraocular lens implantation. In group A (n = 10) a bended stent (iStent, Glaukos) was implanted in Schlemms' canal of the anterior chamber angle, whereas in group B (n = 14) 2 straight conical stents (iStent *inject*, Glaukos) were implanted using a gonioscope. During the postoperative follow-up the intraocular pressure (IOP) and the local therapy with eye drops was controlled.

Results: The mean decimal visual acuity improved in both groups from 0.43 ± 0.2 to 0.74 ± 0.2 ($P < 0.05$). The mean IOP decreased from 20 ± 7 to 15 ± 3 mmHg ($P < 0.05$). Locally applied mean eye drops were reduced from 2 to 1 pharmacologic agents ($P < 0.05$). No relevant complications or stent dislocations were observed. Most frequently we observed intraoperatively blood reflux in the region of the stent immediately after implantation. Maximum follow-up was 9 months. There were no significant differences between both groups ($P > 0.05$).
Conclusions: Combined cataract surgery with implantation of a trabecular bypass-stent-system was an effective and safe procedure to treat POAG. The development of the straight conical stent simplified the implantation.

Einleitung

Beim Vorliegen einer Katarakt und eines primären Offenwinkelglaukoms (POWG) kann eine kombinierte Operation zur Drucksenkung notwendig sein. Gerade Patienten mit einem gering bis mäßig fortgeschrittenen Glaukom, bei denen auch eine Katarakt vorliegt, die mit einer lokalen Ein- bis Zweifachkombination mit Augentropfen behandelt werden, können von einer kombinierten kammerwinkelgestützten Operation profitieren. Der Kammerwinkel ist dabei die Region mit dem größten Abflusswiderstand (ca. 85 %), durch eine Stentimplantation kann der konventionelle Abfluss wiederhergestellt werden [6, 13, 14]. Bei diesen Patienten kann durch eine sogenannte mikroinvasive Glaukomchirurgie (MIGS) eine Drucksenkung von ca. 20 bis 30 % erreicht und die verwendeten Lokaltherapeutika reduziert werden [5, 8, 9]. Das Ziel ist also nicht wie beim fortgeschrittenen Glaukom eine deutliche Drucksenkung auf Druckwerte unter 14 mmHg ohne weitere Antiglaukomatosa zu erreichen, um den Sehnerv vor weiteren Schäden optimal zu schützen. Das Ziel ist vielmehr, in einem wenig invasiven und risikoarmen Eingriff den physiologischen Abfluss und den Augendruck zu verbessern.

Patienten und Methoden

In einer prospektiven klinischen Untersuchung wurde die kombinierte Kataraktoperation mit einem trabekulären Bypass-Stent-System überprüft. Bei 24 Patienten mit einem POWG wurden in topischer Anästhesie nach standardisierter Phakoemulsifikation und Hinterkammerlinsenimplantation in Gruppe A (n = 10) ein gebogenes Röhrchen (iStent, Glaukos) im Schlemm'schen Kanal des Kammerwinkels implantiert, während in Gruppe B (n = 14) jeweils zwei gerade Röhrchen (iStent *inject*, Glaukos) mithilfe eines Gonioskops eingesetzt wurden (Abb. 1a und 2a–d).

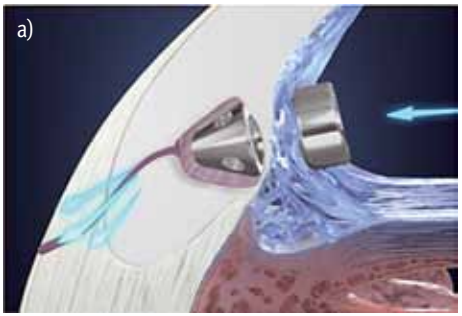

Abb. 1: a) Trabekuläres Bypass-Stent-System (iStent *inject,* Glaukos) zur Verbesserung des Kammerwasserabflusses, b) Applikator mit Sichtfenster zur besseren intraoperativen Visualisierung



Abb. 2: Operativer Verlauf mit Gonioskopie und Vorbereitung zur Implantation über das Trabekelmaschenwerk in den Schlemmschen Kanal
a) Intraoperative Gonioskopie mit Visualisierung des Trabekelmaschenwerkes
b) Platzierung des Injektors
c) Implantation des ersten iStent *injects* im Trabekelmaschenwerks (Pfeil)
d) Eine Refluxblutung bestätigt die korrekte Platzierung im Schlemm'schen Kanal (Pfeil)

Die operative Technik erfolgte in topischer Anästhesie über einen kornealen temporalen Tunnel. Nach Phakoemulsifikation und IOL-Implantation wurde retrolentales Viskoelastikum abgesaugt und die Pupille mit intrakameralem Acetylcholin eng gestellt. Um den nasalen Kammerwinkel optimal darzustellen, wurde der Patientenkopf um 35° weg vom Operateur zur Seite gedreht und das Mikroskop entsprechend um 35° gekippt. Außerdem wurde ein kohäsives Viskoelastikum (Healon, AMO) injiziert, um eine genügende Vorderkammerstabilität zu erreichen. Die genaue Lokalisierung erfolgte durch eine intraoperative Gonioskopie (Abb. 2a). Das iStent *inject* System besteht aus zwei im sterilen Einmalinjektor (23-G-Inserter) vorgeladenen Heparin-beschichteten Titan-Stents mit einer konischen Form und einem Durchmesser von 230 µm sowie einer Höhe von 360 µm (Abb. 1a). Die senkrechte Implantation (Gruppe B) über das Trabekelmaschenwerk in den Schlemmschen Kanal war deutlich einfacher (Abb. 2b und 2c) als beim Vorgängermodell iStent, bei dem das Implantat (Gruppe A) dabei ca. 15° geneigt zum Trabekelmaschenwerk gehalten werden musste. In einer weiteren Entwicklung vereinfachte ein Sichtfenster (sog. V-slot) im geraden Injektor noch weiter die Implantation (Abb. 1b).

Postoperativ war die lokale Therapie wie bei der Kataraktoperation mit lokalen kortison- und antibiotikahaltigen Augentropfen. Über einige Tage erfolgte eine engmaschige Druckkontrolle. Die statistische Bewertung erfolgte mit Darstellung der Mittelwerte ± Standardabweichung. Der dekadische Logarithmus des Dezimalvisus wurde zur Berechnung des Mittelwerts verwendet. Anschließend wurden die Mittelwerte wieder entlogarithmiert und als Dezimalvisus angegeben. Zur Prüfung von Unterschieden im Verlauf wurde der Wilcoxon-Test benutzt. Im Gruppenvergleich wurde der Mann-Whitney-U-Test angewandt. Als statistisch signifikant wurden p-Werte <0,05 gewertet.

Ergebnisse

Die von uns behandelten Patienten (74 ± 6 Jahre) hatten fortgeschrittene Gesichtsfelddefekte (mean deviation –14,5 ± 9 dB), eine glaukomatöse Exkavation von 0,78 ± 0,13 sowie eine verringerte Nervenfaserschichtdicke (RNFL) von 60 ± 26 µm im SD-OCT. Die Kammerwinkelweite lag bei Shaffer 3–4 bzw. 33 ± 6° im Vorderabschnitt-OCT (SL-OCT, Heidelberg Engineering). Bei 21 % der Patienten lag PEX vor. Bei drei Patienten erfolgte die iStent-Implantation nach einer fistulierenden Operation. Nachkontrollen erfolgten im Durchschnitt über 5,3 Monate mit einer maximalen Nachbeobachtungszeit von neun Monaten. Es gab keine signifikanten Unterschiede zwischen beiden Gruppen (P > 0,05), weshalb die Ergebnisse im Folgenden zusammengefasst wurden.

Der dezimale Visus verbesserte sich in beiden Gruppen von im Mittel 0,43 ± 0,2 auf 0,74 ± 0,2 (P < 0,001). Der durchschnittliche IOD sank von 20 ± 7 unter maximaler drucksenkender Therapie auf 15 ± 3 mmHg (P < 0,001) (Abb. 3). Die Drucksenkung

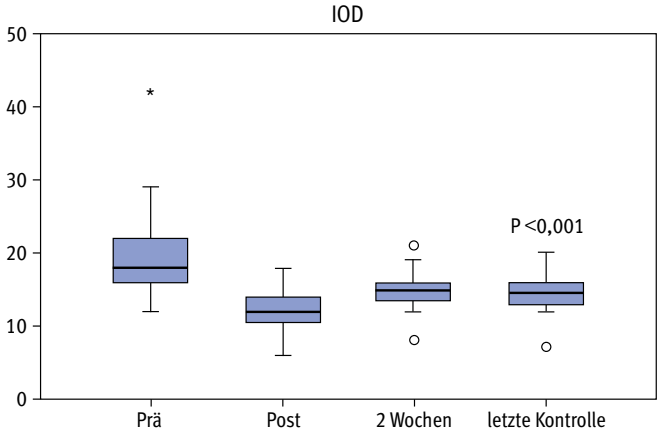

Abb. 3: Verlauf des intraokularen Druckes (IOD, mmHg) nach kombinierter Kataraktoperation und Implantation eines trabekulären Bypass-Stent-System

lag im Mittel bei 25 %. In einem Fall konnte der Augendruck sogar von präoperativ 42 mmHg auf postoperativ 14 mmHg gesenkt werden. Die lokale Tropftherapie konnte von im Mittel zwei Medikamenten auf eins reduziert werden (P = 0,002). Es gab keine schwerwiegenden Komplikationen und keine Implantatdislokationen. Am häufigsten wurde eine lokale Refluxblutung im Bereich des Röhrchens beobachtet (Abb. 2d). Diese führte zu einer geringen Vorderkammerblutung bei 29 % der Patienten, die sich innerhalb von ein bis zwei Tagen postoperativ spontan resorbierte.

Diskussion

Die kombinierte Kataraktoperation mit Implantation eines trabekulären Bypass-Stent-Systems stellte ein sicheres und effektives Verfahren zur Behandlung des POWG dar. Trotz der fortgeschrittenen Glaukomsituation konnte in unserer klinischen Untersuchung der Visus nach gleichzeitiger Kataraktextraktion von 0,43 auf 0,74 deutlich verbessert werden. Unsere Ergebnisse erreichten eine gute Drucksenkung um 5 mmHg bzw. 25 % und bestätigten bisherige klinische Untersuchungen mit einer zuverlässigen Drucksenkung [2, 5, 8–10, 12]. Die lokale Therapie konnte dabei halbiert werden, und es gab keine signifikanten Unterschiede zwischen beiden Stentsystemen.

Die MIGS mit einer trabekulären Stentimplantation wurde als therapeutische Option bei moderat erhöhtem Augeninnendruck und nicht zu weit fortgeschrittener Glaukomschädigung vorgeschlagen [5, 8, 9]. Experimentelle Perfusionsstudien zeigten eine Abnahme des Abflusswiderstandes bei der Implantation von einem Stent um –6 mmHg (–30 %) und bei zwei Stents um –8,9 mmHg (–40%) [7]. In klinischen Untersuchungen lag die Drucksenkung bei –3 bis –9 mmHg (–16 % bis –36 %) [1–4, 6, 9–12]. Der Druckabfall war über mindestens zwei Jahre [4] bis zu fünf Jahren stabil [2]. Im Vergleich zur alleinigen Kataraktoperation konnte durch die kombinierte Operation eine signifikant stärkere Drucksenkung erreicht werden [4, 11]. In unserer Untersuchung bei Patienten mit fortgeschrittenem Glaukom lag die Drucksenkung bei kombinierter Operation im Vergleich bei 5 mmHg (–25 %) mit einer Halbierung der lokalen Antiglaukomatosa.

Die Sicherheit dieses operativen Verfahrens war sehr hoch und die Komplikationsrate im Vergleich zur alleinigen Kataraktoperation nicht wesentlich erhöht [4, 9, 11]. Voraussetzung war dabei eine präoperative Gonioskopie zur Darstellung der Kammerwinkelstrukturen, insbesondere des pigmentierten Trabekelmaschenwerks, und ein ausreichend weiter Kammerwinkel. Durch die intraoperative relative Hypotonie bei der vorangehenden Kataraktoperation füllte sich in unserer Untersuchung bei allen Patienten typischerweise der Schlemmsche Kanal mit Blut, was auch gonioskopisch sichtbar war. Deshalb waren intraoperative venöse Refluxblutungen aus den Kollektorkanälen ein Zeichen für eine gute Durchgängigkeit zum episkleralen Gefäßsystem. Bei früheren klinischen Erfahrungen wurden noch eine Obstruktion

des Lumens und eine Malposition in etwa 10 % der Fälle beobachtet [12]. Durch die richtige Auswahl der Patienten, die verbesserten Techniken und die Modifikationen des Injektors und des Implantates sind diese jedoch nur noch selten zu beobachten.

Die Vorteile dieser Ab-interno-Methode zur Verbesserung des natürlichen Abflussweges des Kammerwassers waren sehr geringe Komplikationsraten und die minimale Traumatisierung, sodass eine spätere fistulierende Operation immer noch möglich ist, da die Bindehaut nicht beschädigt wurde. Im Gegenzug kann der Eingriff auch nach einer vorangegangenen fistulierenden Operation erfolgen, um im Rahmen einer Kataraktoperation mit Stentimplantation eine weitere Drucksenkung zu erreichen.

Zusammenfassend wird die MIGS mit dem trabekulärem Bypass-Stent-System aufgrund der effektiven Drucksenkung und der geringen Komplikationen einen festen Stellenwert in der Glaukombehandlung gewinnen. Durch die gleichwertigen Ergebnisse, die einfachere Implantation und die verbesserte intraoperative Visualisierung durch das Sichtfenster (sog. V-slot) verwenden wir mittlerweile nur noch das iStent *inject* System.

Literatur

1. Ahmed IIK, Katz J, Chang DF et al.: Prospective evaluation of microinvasive glaucoma surgery with trabecular microbypass stents and prostaglandin in open-angle glaucoma. J Cataract Refract Surg 2014;40:1295–1300
2. Arriola-Villalobos P, Martínez-de-la-Casa JM, Díaz-Valle D et al.: Comined iStent trabecular micro-bypass stent implantation and phacoemulsification for coexistent open-angle glaucoma and cataract: a long-term study. Br J Ophthalmol 2012;96:645–649
3. Arriola-Villalobos P, Martínez-de-la-Casa JM, Díaz-Valle D et al.: Mid-term evaluation of the new Glaukos iStent with phacoemulsification in coexistent open-angle glaucoma or ocular hypertension and cataract. Br J Ophthalmol 2013;97:1250–1255
4. Craven ER, Katz LJ, Wells JM et al.: Cataract surgery with trabecular micro-bypass stent implantation in patients with mild-to-moderate open-angle glaucoma and cataract: Two-year follow-up. J Cataract Refract Surg 2012;38:1339–1345
5. Dietlein TS, Lappas A, Rosentreter A: Stellenwert der Ab-interno-Trabekelchirurgie in der Glaukombehandlung. Klin Monatsbl Augenheilkd 2014;231:1097–1102
6. Fernández-Barrientos Y, García-Feijoó J, Martínez-de-la-Casa JM et al.: Fluorophotometric study of the effect of the Glaukos trabecular microbypass stent on aqueous humor dynamics. Invest Ophthalmol Vis Sci 2010;51:3327–3332
7. Hunter KS, Fjield T, Heitzmann H et al.: Characterization of micro-invasive trabecular bypass stents by ex vivo perfusion and computational flow modeling. Clin Ophthalmol 2014;8:499–506
8. Jünemann A: Mikroinvasive Glaukomchirurgie: Welches kleine Implantat für welche Glaukompatienten? Ophthalmo-Chirurgie 2014;26:157–162

9. Le K, Saheb H: iStent trabecular micro-bypass stent for open-angle glaucoma. Clin-Ophthalmol 2014;8:1937–1945
10. Radcliffe NM, Lynch MG, Brown RH: Ab interno stenting procedures. J Cataract Refract Surg 2014;40:1273–1280
11. Samuelson TW, Katz LJ, Wells JM et al.: Randomized evaluation of the trabecular micro-bypass stent with phacoemulsification in patients with glaucoma and cataract. Ophthalmology 2011;118:459–467
12. Spiegel D, Wetzel W, Neuhann T et al.: Coexistent primary open-angle glaucoma and cataract: interim analysis of a trabecular micro-bypass stent and concurrent cataract surgery. Eur J Ophthalmol 2009;19:393–399
13. Swaminthan SS, Oh DJ, Kang MH, Rhee DJ: Aqueous outflow: Segmental and distal flow. J Cataract Refract Surg 2014;40:1263–1272
14. Tamm ER: Funktionelle Morphologie der Abflusswege des Kammerwassers und ihre Veränderungen beim Offenwinkelglaukom. Ophthalmologe 2013;110:1026–1035

iStent *inject*® zur minimalinvasiven kombinierten Katarakt- und Glaukomoperation

J. Wächter, C. Thannhäuser, H. Aurich, H. Häberle, D. T. Pham

Innovativer Wirkmechanismus

Die minimalinvasive Glaukomchirurgie (MIGS, minimally invasive glaucoma surgery) wurde durch ein neuartiges Titanimplantat erweitert. Dieses schafft ab interno einen permanenten Abfluss durch das Trabekelmaschenwerk in den Schlemmschen Kanal. Es überbrückt dort mechanisch das Trabekelmaschenwerk, das als eines der Hauptwiderstände des Kammerwasserabflusses bei Glaukom gilt, und soll somit minimalinvasiv filterkissenunabhängig den intraokularen Druck senken.

Der iStent® (GTS100, Abb. 1) der Firma Glaukos (Glaukos Corporation, Laguna Hills, CA, USA) erhielt als L-förmiges Titanimplantat 2012 die FDA-Zulassung (United States Food and Drug Administration). Das Implantat wurde seither zur vereinfachten Handhabung modifiziert und ist nun als ungewinkeltes gerades Nachfolgemodell der zweiten Generation unter dem Namen iStent *inject*® (GTS400) in Europa seit März 2014 erhältlich und hat die CE-Kennzeichnung. Eine Zulassung der FDA in den USA wird in den kommenden zwei Jahren erwartet. Der iStent *inject*® ist heparinbeschichtet, 360 µm lang, an der Basis 230 µm breit und hat vier je 50 µm gebohrte Öffnungen. Jeder Stent ist symmetrisch, sodass eine Implantation am rechten und linken Auge durchgeführt werden kann (Abb. 2).

Abb. 1: GTS100 iStent mit Inserter (Quelle: Glaukos Europe GmbH)

Abb. 2: GTS400 iStent *inject*® (Quelle: Glaukos Europe GmbH)

Die Behandlung des primär chronischen Offenwinkelglaukoms, Pseudoexfoliations- und Pigmentdispersionsglaukoms erfolgt in der Regel primär lokal medikamentös. Um die Medikamentenzahl zu reduzieren, bei Tropfincompliance oder insuffizienter

Tensiosenkung, wurde vor Entwicklung der MIGS zur Vermeidung eines filtrierenden Eingriffes bzw. nach versagter Filtrationschirurgie auf die nicht invasiven Glaukomprozeduren (NIGP, non invasive glaucoma procedures) zurückgegriffen, wie Argon-Lasertrabekuloplastik (ALT) oder das etwas neuere Verfahren der selektiven Lasertrabekuloplastik (SLT). Bei beiden Verfahren werden diskrete Laserherde ab externo am Trabekelmaschenwerk gesetzt, wodurch der Kammerwasserabfluss erhöht und der Augeninnendruck gesenkt werden soll. Zumeist stellt die Lasertrabekuloplastik (LTP) eine zusätzliche Behandlungsoption zur konservativen Therapie dar.

Die Lasertrabekelablation (LTA), bei der ab interno eine Verbindung zwischen Vorderkammer und Schlemmschem Kanal geschaffen wird, gehört mittlerweile nicht mehr zum Spektrum der antiglaukomatösen Lasertherapie. Bei der Erbium:YAG-Laserablation werden zehn bis 30 Laserherde mittels Laserspitze unter gonioskopischer Kontrolle direkt auf dem nasalen Trabekelmaschenwerk appliziert. Bei der Excimerlaser-Trabekulotomie (ELT, Wellenlänge 308 nm) erfolgt durch photoablativen Laser unter gonioskopischer Kontrolle direkt eine Perforation des Trabekelmaschenwerks.

Beide Verfahren bieten sich in Kombination mit einer Kataraktoperation an und haben eine niedrige Lernkurve. Publizierte Ergebnisse sind vielversprechend, dennoch hat die LTA bisher keinen Durchbruch erlangen können.

OP-Technik in Tropfanästhesie

Über einen lateralen Clear-Cornea-Zugang erfolgt zuerst die Phakoemulsifikation und HKL-Implantation. Danach wird eine medikamentöse Miosis mit Acetylcholin induziert, die Vorderkammer mit Viskoelastikum gestellt und mithilfe eines Stielgonioskops (Firma Ocular) das Trabekelmaschenwerk nasal und inferior sichtbar gemacht. Dazu wird der Kopf des Patienten um 30° nach nasal geneigt und das Mikroskop in die Gegenrichtung gekippt. Eine transparente Cornea und maximale zehn- bis zwölffache Mikroskopvergrößerung sind für eine optimale Positionierung der Stents Bedingung. Zwei Stents befinden sich vorgeladen im G2-M-IS Injektor mit 23-Gauge-Lanze (Abb. 3). Intraokular wird durch einen speziellen Schiebemechanismus der Dorn exponiert, der die Positionierung der Stents im nasalen superioren und inferioren Trabekelmaschenwerk im Abstand von ein bis zwei Uhrzeiten erlaubt (Abb. 4 und 5). Die Extrusion der beiden Stents aus dem Injektor erfolgt durch einen Druckknopfmechanismus am Injektor. Anschließend wird das Viskoelastikum ab-

Abb. 3: G2-M-IS Injektor (Quelle: Glaukos Europe GmbH)

Abb. 4: Intraoperative Darstellung von iStent *inject*® und Injektor

Abb. 5: Zwei iStent *inject*®-Implantate im nasalen Trabekelmaschenwerk (Quelle: Glaukos Europe GmbH)

gesaugt und der Bulbus tonisiert. Postoperativ erhielten die in unsere Studie eingeschlossenen Patienten lokal zweimal täglich Pilocarpin (2 %) für zwei Wochen, um eine Adhäsion der Irisbasis an dem Stent und eine folgende Okklusion und gegebenenfalls Tensiodysregulation zu vermeiden.

Indikation: Offenwinkel- oder PEX-Glaukom und Katarakt

Wir schlossen Patienten mit Offenwinkelglaukom, Pseudoexfoliationssyndrom und signifikanter Katarakt ohne Voroperationen in unsere Studie ein. Voraussetzung waren ebenfalls gut identifizierbare Kammerwinkelstrukturen. Durch das Vorliegen einer fortgeschrittenen Katarakt kann der Kammerwinkel verengt sein, weshalb die Durchführung der Phakoemulsifikation und darauffolgende Titanimplantation als Erleichterung für die optimale Implantation der Stents im Trabekelmaschenwerk bei engerem Kammerwinkel dient.

Toleriert wurden präoperative Tensiowerte unter 38 mmHg und mittlere bis moderate Gesichtsfelddefekte. Eine Antikoagulation stellte keine Kontraindikation dar und wurde fortgeführt. Die relevanten klinischen Parameter wurden standardisiert nach zwei und acht Wochen und nach drei und sechs Monaten postoperativ erfasst.

Präoperativ erhobene Patientendaten und postoperative Ergebnisse

21 Augen mit Glaukomanamnese seit 5,8 (±4,6) Jahren wurden kombiniert operiert (mittleres Patientenalter 73,0 ± 7,4 Jahre). Die Gesichtsfelddefekte lagen bei einer mittleren MD von –9,2 (±9,7) dB. Präoperativ lag die Tensio bei 24,6 mmHg (±7,4 mmHg) und die Anzahl der Glaukomtherapeutika bei 2,0 (±1,1).

Die frühen postoperativen Ergebnisse nach zwei Wochen (n = 15) zeigen einen Visusanstieg auf cc 0,5 (±0,2) und eine Tensiosenkung um 36 % auf 15,9 (±5,8) mmHg. Zu diesem Zeitpunkt erhielten alle Patienten Pilocarpin und, wenn notwendig, zusätzliche Antiglaukomatosa, weshalb die Medikamentenanzahl im 2-Wochen-Intervall bei 1,1 (±0,8) lag.

Nach acht Wochen (n = 13) und drei Monaten (n = 9) konnte ein weiterer Visusanstieg auf cc 0,6 (±0,2) bzw. cc 0,7 (±0,3) verzeichnet werden. Der Augeninnendruck sank nach acht Wochen auf 16,0 (±3,2 mmHg) und nach drei Monaten gegenüber präoperativ um 36 % auf 15,8 (±3,0) mmHg. Die Medikamentenanzahl reduzierte sich ebenfalls auf 1,0 (±1,2) nach acht Wochen und 0,9 (±1,2) nach drei Monaten.

Spätpostoperativ (sechs Monate, n = 7) zeigte sich eine Tensiosenkung um 46 % auf 13,3 (±2,1) mmHg und eine Reduktion der Medikamente auf 0,9 (±0,8). Der Visus besserte sich auf cc 0,9 (±0,1). Komplikationen wurden nicht beobachtet. Die erhobenen Daten können den Abbildungen 6 bis 8 entnommen werden.

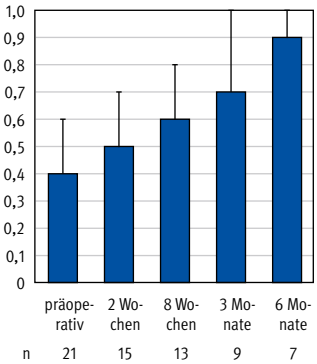

Abb. 6: Visusanstieg nach kombinierter Operation

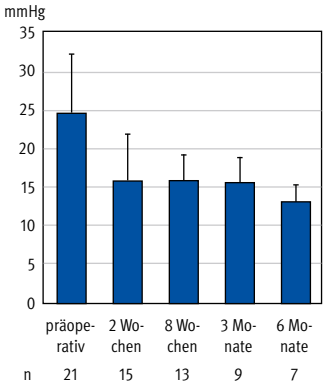

Abb. 7: Tensiosenkung im postoperativen Verlauf

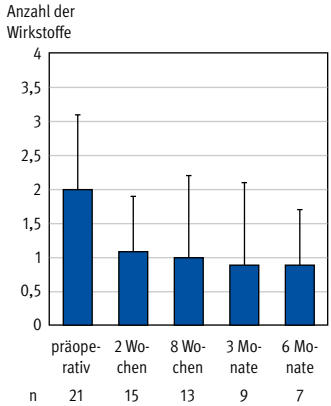

Abb. 8: Postoperative Reduktion der Medikamentenanzahl

Wirksamkeit des Implantates – 1-Jahres-Ergebnisse

Der drucksenkende Effekt von Phakoemulsifikation mit HKL-Implantation allein ohne kombinierte Glaukomoperation bei primär chronischem Offenwinkelglaukom ist nicht zu vernachlässigen. In aktuellen Studien liegt dieser bei 2,1 ± 3,7 mmHg nach sechs Monaten und 1,9 ± 3,9 mmHg nach zwölf Monaten. Die durchschnittliche Anzahl antiglaukomatöser Medikamente reduziert sich von 2,66 ± 0,66 nach sechs Monaten und 2,71 ± 0,75 nach zwölf Monaten [1]. Allerdings ist die Tensiosenkung nach einer Kataraktoperation in der Mehrzahl der Fälle trotz lokaler antiglaukomatöser Therapie oft nicht ausreichend, um eine Gesichtsfeldprogression aufzuhalten.

Die Ergebnisse von Spiegel et al. [2] zur kombinierten Katarakt- und GTS100-iStent®-Implantation zeigten bei 42 Patienten nach zwölf Monaten eine mittlere Tensioreduktion um 18,3 % (4,4 ± 4,5 mmHg, $p < 0{,}001$) und eine mittlere Medikamentenreduktion um 0,4 ± 0,6 ($p < 0{,}001$).

Die von Arriola-Villalobos et al. [3] veröffentlichten Ergebnisse zur kombinierten Katarakt- und GTS400-iStent *inject*® Implantation an 20 Patienten im zwölfmonatigen Follow-up zeigen eine mittlere Tensioreduktion von präoperativ ohne antiglaukomatöse Therapie behandelten Augen um 35,7 % (9,42 ±3 mmHg; $p < 0{,}001$) und eine mittlere Medikamentenreduktion von präoperativ 1,3 ± 0,66 auf 0,3 ± 0,57 ($p < 0{,}001$). Nach einem Jahr waren 75 % der Patienten ohne jegliche antiglaukomatöse Therapie.

Allgemein kann bei der Stentimplantation von einem geringen Komplikationsprofil gesprochen werden. Schwerwiegende Komplikationen wurden bisher nicht beobachtet. Zu den häufigsten Komplikationen zählen ein frühpostoperativer Tensioanstieg, eine Obstruktion des Stentlumens und eine Malpositionierung mit Verlust eines Stents. Nach kombinierter Kataraktoperation und Stentimplantation berichten Spiegel et al. über eine Stentokklusion nach sechs Monaten bei sieben von 48 Patienten und einer Malpositionierung der Stents nach zwölf Monaten bei neun von 48 Patienten [3, 4].

Ergebnisse im Literaturvergleich zu bisher etablierten Glaukomverfahren

Prospektive Studien zum Langzeitvergleich zwischen den trabekulären Bypass-Stentsystemen, der Lasertrabekelablation ab interno und der Phakotrabekulektomie als etabliertes Verfahren sind bisher nicht publiziert und lassen sich demzufolge nur annährend mit unseren bzw. den bereits publizierten Ergebnissen der kombinierten iStent®- bzw. iStent *inject*® Implantation und Kataraktoperation vergleichen.

Die Phakotrabekulektomie kann den Augeninnendruck langfristig auf ein niedriges Niveau senken mit einer oftmals signifikanten Reduktion antiglaukomatöser Lokaltherapie, aber auch erhöhtem postoperativen Hypotonierisiko. Francis et al. berichten von einer Tensiosenkung von 20,0 ± 6,3 mmHg auf 14,8 ± 2,9 mmHg und einer Medikamentenreduktion von 2,65 ± 1,13 auf 1,44 ± 1,29 nach zwölf Monaten [5].

Philippin et al. konnten in ihrer 3-Jahres-Studie vergleichbare Ergebnisse hinsichtlich Tensiosenkung nach Phakotrabekulektomie (33,3 %, $n = 17$) und kombinierter Kataraktoperation und Erbium:YAG-Laser-Goniotomie (33,7 %, $n = 14$) feststellen [6]. Nach kombinierter Kataraktoperation und Erbium:YAG-Laser-Goniotomie berichten Feltgen et al. über eine Tensiosenkung von 30 % (23,5 ± 4 mmHg auf 16,3 ± 2,7 mmHg) nach einem Jahr. Nach drei Jahren konnte die Tensio weiter auf 15,0 ± 2,0 mmHg und die antiglaukomatöse Therapie von 1,6 ± 0,9 auf 0,5 ± 0,8 gesenkt werden [7].

Nach kombinierter Kataraktoperation und Excimerlaser-Trabekulotomie berichten Studien über eine Tensiosenkung um 27 % (22,4 ± 0,6 auf 16,4 ± 0,4) nach elf bis 13 Monaten (n = 35), wobei 7 % der Augen weitere glaukomchirurgische Behandlung benötigten [8].

Für die fehlende Zufriedenheit hinsichtlich der langfristigen Tensiosenkung bei Anwendung der Lasertrabekelablation bietet die Literatur viele Ansätze, wie technische Probleme der applizierten Pulse und pathophysiologische Komponenten. Weitere Optimierung von Laserapplikation und Lasersystemen wäre notwendig, um diese Verfahren neben den trabekulären Bypass-Stentsystemen zu etablieren.

Ebenfalls von großem Interesse ist die Durchführung von verfahrensvergleichenden Studien zur Etablierung von Alternativen zur standardisierten Trabekulektomie. Diese könnten einen beachtlichen Stellenwert in der Therapiewahl vor allem bei frühen Formen des Glaukoms einnehmen.

Fazit

Die kombinierte Kataraktoperation und iStent *inject*® Implantation ist ein minimalinvasives und konjunktivaschonendes Verfahren. Die postoperative Nachsorge gestaltet sich in der Regel unkompliziert. Nach aktuellen Ergebnissen verspricht die kombinierte Operation eine hohe Erfolgsrate in Visusanstieg, Tensiosenkung und Medikamentenreduktion. Als besonders geeignet erweist sich dieses Verfahren bei Frühstadien des Offenwinkelglaukom und Vorhandensein einer visusbeeinträchtigenden Katarakt. Die Reduktion der antiglaukomatösen Medikation ist vor allem bei multimorbiden Patienten und Patienten mit Konservierungsmittelallergie von Bedeutung. Jegliche Antikoagulantientherapie kann bei Durchführung der kombinierten Kataraktoperation und Stentimplantation fortgeführt werden. Dies ist für Hochrisikopatienten von besonderer Bedeutung, da eine Umstellung der Antikoagulation sowohl für den Patienten als auch für den behandelnden Arzt eine Herausforderung darstellt.

Perspektivisch könnte die Indikation zur Stentimplantation frühzeitiger gestellt werden und eine Stentimplantation auch bei Patienten mit Zustand nach versagter fistulierender Operation alternativ zu wiederholten Revisionen erfolgen. Der Langzeiteffekt muss abgewartet werden.

Literatur

1. Iancu R, Corbu C: Intraocular pressure after phacoemulsification in patients with uncontrolled primary open angle glaucoma. J Med Life 2014 Mar;15;7(1):11–16
2. Spiegel D, Wetzel W, Neuhann T et al.: Coexistent primary open-angle glaucoma and cataract: interim analysis of a trabecular micro-bypass stent and concurrent cataract surgery. Eur J Ophthalmol 2009;19(3):393–399

3. Arriola-Villalobos P, Martínez-de-la-Casa JM, Díaz-Valle D et al.: Mid-term evaluation of the new Glaukos iStent with phacoemulsification in coexistent open-angle glaucoma or ocular hypertension and cataract. Br J Ophthalmol 2013 Oct;97(10):1250–1255
4. Spiegel D, García-Feijoó J, García-Sánchez J et al.: Coexistent primary open-angle glaucoma and cataract: preliminary analysis of treatment by cataract surgery and the iStent trabecular micro-bypass stent. Adv Ther 2008:25(5):453–464
5. Francis BA, Minckler D, Dustin L et al.: Combined cataract extraction and trabeculotomy by the internal approach for coexisting cataract and open-angle glaucoma: initial results. J Cataract Refract Surg 2008 Jul;34(7):1096–1103
6. Philippin H, Wilmsmeyer S, Feltgen N et al.: Combined cataract and glaucoma surgery: endoscope-controlled erbium:YAG-laser goniotomy versus trabeculectomy. Graefes Arch Clin Exp Ophthalmol 2005 Jul;243(7):684–688
7. Feltgen N, Mueller H, Ott B et al.: Combined endoscopic erbium:YAG laser goniopuncture and cataract surgery. J Cataract Refract Surg 2003 Nov;29(11):2155–2162
8. Wilmsmeyer S, Philippin H, Funk J: Excimer laser trabeculotomy: a new, minimally invasive procedure for patients with glaucoma. Graefes Arch Clin Exp Ophthalmol 2006 Jun;244(6):670–676

Erfahrungen und Ergebnisse mit dem subkonjunktivalen ab interno Implantat XEN bei Patienten mit Offenwinkelglaukom

N. Bellios, C. Müller, A. S. Bauch, C. Binder, F. Höhn

Zusammenfassung

Hintergrund: Die ab interno Implantation des biokomatiblen subkonjuntivalen Implantates (XEN) ist ein Verfahren der mikroinvasiven Glaukomchirurgie (MIGS), das zur Glaukomtherapie auch im Rahmen einer Kataraktoperation eingesetzt werden kann.
Methoden: Das Implantat wurde 33 Augen mit therapierefraktärem Offenwinkelglaukom mit einem speziellen Injektor über einen Clear-Cornea-Schnitt durch den Kammerwinkel eingeführt. Augeninnendruck und Anzahl der applizierten drucksenkenden Medikamente wurden nach 1, 2 und 3 Monaten gemessen.
Ergebnisse: Der durchschnittliche Augeninnendruck lag bei 14,4 ± 4,3 mmHg nach 1 Monat, 14,6 ± 3,7 mmHg nach 2 Monaten und 15,2 ± 4,0 mmHg nach 3 Monaten, entsprechend einer Drucksenkung von 38,7 % nach 1 Monat, 37,9 % nach 2 Monaten und 35,3 % nach 3 Monaten. Der durchschnittliche Medikamentengebrauch sank von 2,9 Substanzen auf 0,7 nach 1 Monat, 0,5 nach 2 Monaten und 0,7 nach 3 Monaten.
Schlussfolgerungen: Der Augeninnendruck und die applizierenden Medikamente konnten wirksam gesenkt werden. Das XEN-Implantat stellt eine minimalchirurgische Option dar und kann im Rahmen der Kataraktchirurgie eingesetzt werden. Erst ein längerer Beobachtungszeitraum wird zeigen, ob diese Drucksenkung dauerhaft ist.

Summary

Background: The ab interno implantation of the biocompatible subconjunctival XEN implant is a novel MIGS procedure, performed for the treatment of open angle glaucoma. The procedure can be performed in combination with cataract operation.
Methods: The procedure was performed in 33 eyes with non-regulated open angle glaucoma using a preloaded injector. Mean IOP and mean of used local agents were assessed 1, 2 and 3 months after surgery.
Results: Mean IOP was 14.4 ± 4.3 mmHg after 1 month, 14.6 ± 3.7 mmHg after 2 months and 15.2 ± 4.0 mmHg after 3 months, a reduction of 38.7 % after 1 month, 37.9 % after 2 months and 35.3 % after 3 months. Mean local medicine use falls from 2.9 agents at baseline to 0.7 after 1 month, 0.5 after 2 months and 0.7 after 3 months.
Conclusion: Early results show an effective reduction of IOP. The XEN procedure is a minimal invasive therapeutic option for glaucoma patients and can be combined with cataract surgery. Further follow-up will show if the effect is sustainable.

Das XEN Implantat (Fa. Aquesys, USA) ist ein neues Implantat aus biokompatiblem, Gelatine-basiertem Material, das im Rahmen eines minimalinvasiven Eingriffs ab interno durch den Kammerwinkel subkonjunktival implantiert wird [1] (Abb. 1). Es hat eine Länge von 6 mm und ein Lumen von 45 µm. Es ist hydrophil, ist im trockenem Zustand starr, wird weich in hydriertem Zustand und passt sich somit dem Gewebe an. Als einziger Apparat der minimalinvasiven Glaukomchirurgie (MIGS) umgeht es alle potenziellen Abflusswiderstände und entspricht somit dem Wirkprinzip der Trabekulektomie (Goldstandard-Mechanismus).

Abb. 1: Das XEN Implantat

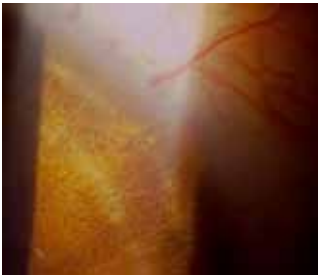

Abb. 2: Postoperatives Bild: intrakameraler Teil vom XEN-Stent

Das Implantat wird als fertiges Produkt vorbeladen in einem Einweginjektor mit Einhandbedienung geliefert. Der Injektor besteht aus einer 27-Gauge-Kanüle und einer speziellen Vorschiebevorrichtung. Vor dem Eingriff wird im Zielgebiet 20 µg Mitomicin C subkonjunktival injiziert. Über einen kleinen Hornhautschnitt (1,8 mm) wird der Injektor in die Vorderkammer gebracht und durch den gegenüberliegenen Kammerwinkel geführt, bis die Spitze der Kanüle die Sklera durchdringt und in den subkonjuktivalen Raum ca. 3 mm vom Limbus erscheint. Dann wird die Vorschiebevorrichtung betätigt, sodass die Kanüle automatisch sich zurückzieht und das darin enthaltene Impantat gleichzeitig subkonjunktival zum Liegen kommt. Schon unmittelbar am Ende des Eingriffs stellt sich ein flaches diffuses Filterkissen um das Implantat.

In unserer Klinik erhielten 33 Augen mit einem nicht reguliertem Offenwinkelglaukom trotz maximaler medikamentöser Therapie das XEN-Implantat. Bei zehn Augen wurde die Prozedur mit einer Kataraktoperation kombiniert. Der mittlere Augendruck lag vor Operation bei 23,5 ± 6,7 mmHg. Nach einem Monat lagen die Werte bei 14,4 ± 4,4 mmHg, nach zwei Monaten bei 14,6 ± 3,7 mmHg und nach drei Monaten bei 15,2 ± 4,0 mmHg (Abb. 2). Die Anzahl der applizierten Medikamente konnte von 2,9 präoperativ auf 0,7 nach drei Monaten gesenkt werden (Abb. 3). Diese Werte stimmen mit bisherigen Ergebnissen der international laufenden multizentrischen XEN-Studie gut überein. Dort lagen die Augeninnendruckwerte nach drei Monaten bei 14,5 mmHg und nach zwölf Monaten bei 13,5 mmHg.

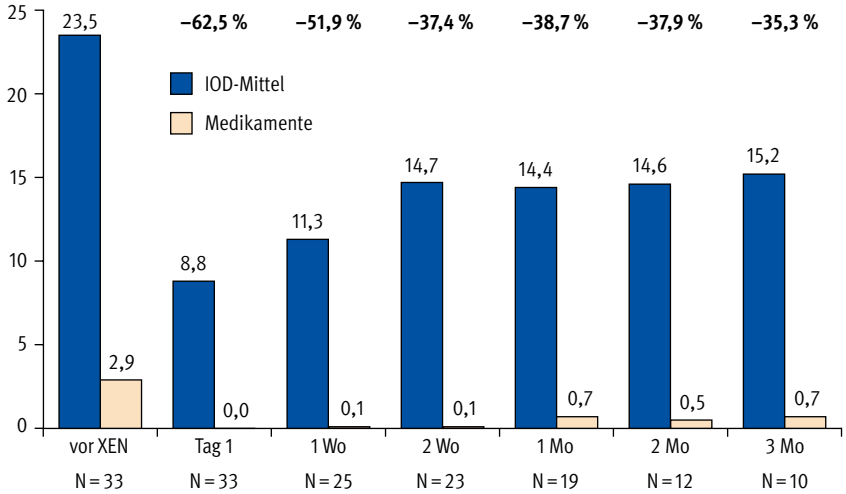

Abb. 3: Ergebnisse: mittlerer Augeninnendruck und Medikamentenzahl

Bei sechs Patienten (18 %) zeigte sich eine frühe postoperative Hypotonie von ≤5 mmHg. Bei zwei Patienten machte eine flache Vorderkammer eine Stellung mit Viskoelastikum nötig. Nach zwei Wochen zeigte sich keine Hypotonie mehr. Weiterhin zeigten sich filterkissenassoziierte Komplikationen. Bei vier Augen (12 %) zeigte sich eine Abkapselung, bei fünf Augen (15 %) eine Filterkissenvernarbung, die ein Needling erforderlich machte. Weitere ernsthafte Komplikationen (Blutung, Infektion) zeigten sich nicht.

Zusammenfassend zeigt das XEN-Implantat eine wirksame Augeninnendrucksenkung mit gleichzeitiger Abnahme der applizierten lokalen Therapie. Es handelt sich um einen kurzen, minimalinvasiven Eingiff, der als einziger alle potenziellen Abflusswiderstände umgeht und bei dem dabei die Bindehaut intakt bleibt. Eine relativ intensive postoperative Nachsorge ist notwendig wegen der frühen Hypotonie und der möglichen filterkissenassoziierten Komplikationen. Erst der Langzeitverlauf wird zeigen, ob die Augeninnendrucksenkung dauerhaft bleibt.

Literatur

1. Vera V, Horvath C: XEN Gel Stent: The Solution Designed by AqueSys®. In: Samples JR, Ahmed IIK (eds.): Surgical Innovations in Glaucoma 2014:189–198

GLAUKOM: CHIRURGISCHE VERFAHREN

Evidenzbasierte Ergebnisse der glaukomchirurgischen Verfahren am Schlemmschen Kanal

N. Körber

Einleitung

Die Glaukomchirurgie unterlag in den letzten 100 Jahren einem steten Wandel, getrieben von der Suche nach Methoden zur effektiven Senkung des Augeninnendrucks bei gleichzeitiger Erhaltung der Funktion und möglichst geringem Risiko. Neuere Erkenntnisse zur Pathophysiologie des Glaukoms, hier im Wesentlichen zu besprechen das primäre Offenwinkelglaukom und einige Formen der Sekundärglaukome wie das Pseudoexfoliations- und das Pigmentglaukom, haben in den letzten Jahren zur Entwicklung operativer Verfahren geführt, die das Trabekelwerk und den Schlemmschen Kanal als chirurgischen Zugang und Ort der physiologischen Druckeinstellung angehen. Betrachtet werden sollen hier aber lediglich Methoden, die die nötige Evidenz für eine FDA-Zulassung erreicht haben.

Als etwas invasiveren operativen mit einem guten Verhältnis zwischen Effektivität und Risiko hat sich die Kanaloplastik, entwickelt von Robert Stegmann, einen inzwischen festen Platz in der Glaukomchirurgie erobert. Minimal invasive operative Verfahren, die hier diskutiert werden sollen, sind die Implantation von Stents (iStent und iStent *inject*) sowie die Trabektom-Operation.

Trabektom-Operation

Die Trabektom-Operation ist eine moderne Variante der Trabekulotomie ab interno. Im Wesentlichen kann man sie so beschreiben: Über einen limbalen Zugang wird mit einer hakenförmig bestückten Diathermiesonde bei gleichzeitiger Absaugung mittels eines Irrigations-Aspirations-Systems eine längere Strecke des Trabekelmaschenwerks ab interno eröffnet. Diese Verfahren ist schon länger im Gebrauch, hat aber noch keine sehr weite Verbreitung gefunden. Eine FDA-Zulassung liegt seit 2004 vor.

Eine Übersicht der 10-Jahres-Ergebnisse in der Literatur liegt vor, allerdings ist die Langzeitdatenlage durch die geringe Fallzahl nur begrenzt beurteilbar [1].

Der intraokulare Druck (IOD) wird durch diese Operation signifikant gesenkt. Die Medikation wird ebenfalls signifikant geringer, aber die Abnahme der Medikation über die Zeit, wie sie hier dargestellt wird, widerspricht der klinischen Erfahrung (Tab. 1). Die kleine Fallzahl kann ursächlich sein. Die auf der Überlebensgrafik sichtbaren Werte weisen für die Phako-Trabektom-OP eine deutlich bessere Erfolgsquote über die Zeit aus (Abb. 1).

	Intraocular Pressure	Number of Medications	n
Baseline	23.0 ± 7.9	2.6 ± 1.3	5435
12 Monate	16.2 ± 4.0 (p<0.01*)	1.9 ± 1.3 (p<0.01*)	1546
24 Monate	16.4 ± 4.4 (p<0.01*)	1.9 ± 1.3 (p<0.01*)	804
36 Monate	16.4 ± 4.3 (p<0.01*)	1.9 ± 1.3 (p<0.01*)	444
48 Monate	16.0 ± 3.7 (p<0.01*)	1.7 ± 1.3 (p<0.01*)	200
60 Monate	15.7 ± 3.3 (p<0.01*)	1.7 ± 1.3 (p<0.01*)	129
72 Monate	16.0 ± 3.2 (p<0.01*)	1.9 ± 1.3 (p=1.00)	76
84 Monate	15.9 ± 2.7 (p<0.01*)	1.8 ± 1.3 (p=1.00)	47
90 Monate	16.5 ± 3.8 (p<0.01*)	1.6 ± 1.3 (p=1.00)	37

Tab. 1: Intraokularer Druck (IOD) und Medikation werden durch Trabektom-Operation signifikant gesenkt; *p value < 0.05

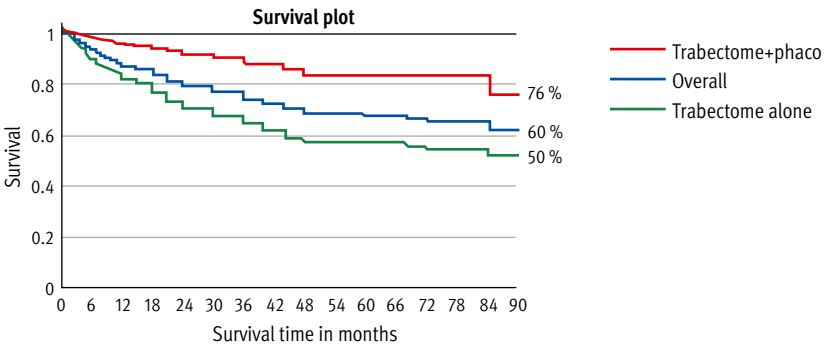

Abb. 1: Die dargestellten Werte weisen für die Phako-Trabektom-OP eine deutlich bessere Erfolgsquote über die Zeit aus

iStent und iStent *inject* (Glaukos)

Der iStent *inject* ist seit 2012 FDA-zugelassen. Das Vorläufermodell iStent ist schon länger im klinischen Gebrauch, beide bestehen aus amagnetischem Titan und sind heparinbeschichtet. Zahlreiche Studien belegen für beide Versionen eine gute Wirkung bei geringem Risiko. Die Art der Implantation erfordert eine relativ plane Irisvorderfläche und kommt daher im Wesentlichen bei pseudophaken Augen, bei kombinierter Operation (mit Phakoemulsifikation) und bei tiefer Vorderkammer bei phaken Augen infrage. Der erzielte IOD legt wie auch bei der Trabektom-Operation den Einsatz bei Patienten mit eher mäßigem Glaukomschaden nahe (Abb. 2 und 3).

Eine Investor-initiierte Studie (Fea et al.) ergab folgendes Ergebnis: Nach 15 Monaten blieben die iStent-Patienten mit einem Medikament weniger auf einem nied-

Abb. 2: iStent im Schema; die Maße des iStent: 1 mm Länge, 0,33 mm Höhe

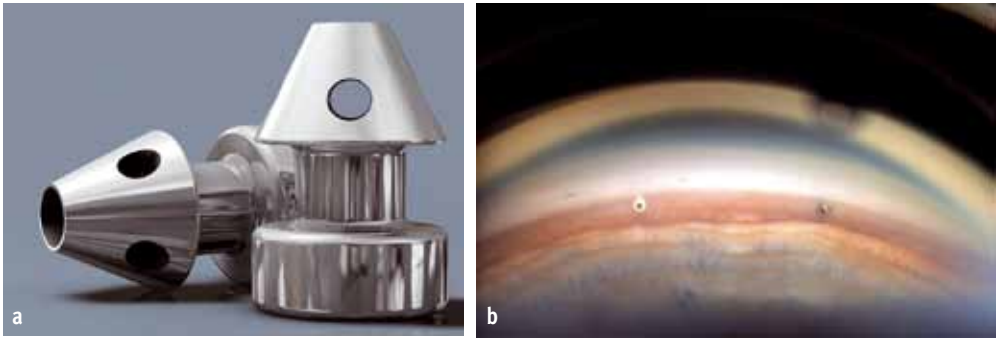

Abb. 3: iStent *inject* – a) Ansicht Implantat und b) Lage im Trabekelwerk; die Maße iStent *inject:* Durchmesser 250 µ; Länge 360 µ

rigeren IOD als die Patienten mit alleiniger Katarakt-OP (0,4 vs. 1,3 Medikamente, P = 0,007). Nach dem Auswaschen der Medikation erreichten die iStent-Patienten einen signifikant niedrigeren Zieldruck als die Patienten mit alleiniger Katarakt-OP (16,6 mmHg vs. 19,2 mmHg, P = 0,042).

Die iStent *inject* Synergiestudie (EU) [3] wurde mit 99 OWG-Patienten unter mindestens zwei IOD-senkenden Medikamenten und einem IOD zwischen 22 mmHg und 38 mmHg nach Auswaschen der Medikation durchgeführt. Es wurden zwei iStent *inject* Stents bei Stand-alone-OP implantiert. Der Endpunkt war nach zwölf Monaten mit einem IOD ≥18 mmHg 81 % den Endpunkt. Die Komplikationsquote war niedrig und in keinem Fall visusbedrohend.

Kanaloplastik

Die Technik

Nach Öffnung der Bindehaut am Limbus wird ein äußerer Skleradeckel von 4,5 x 4,5 mm bis etwa 1,0 mm in die Kornea reichend präpariert. Danach wird ein weiterer, tiefer Skleradeckel bis auf wenige Mikrometer an die Aderhaut hinab präpariert, der

ein Drittel bis 0,5 mm kleiner ist als der äußere Deckel. Auf dieser tiefen Sklera-ebene lässt sich der Schlemmsche Kanal relativ leicht finden und eröffnen. Eine saubere senkrechte Schnittführung insbesondere im Bereich der Ostien ist wichtig, um einer frühen Vernarbung vorzubeugen. Dieser tiefe Deckel wird dann 0,5 mm in die Kornea präpariert und eine stumpfe Trennung zwischen Descemet und HH-Stroma durchgeführt. Danach wird der Deckel abgetragen (tiefe Sklerektomie). Die Ostien des Schlemmschen Kanals werden dann mit Healon GV dilatiert. Anschließend wird mit einem Mikrokatheter (Itrack, IScience/Ellex) der Kanal 360° sondiert und dilatiert. Gleichzeitig werden das Trabekelmaschenwerk und die Kollektorgefäße an ihrem Abgang aus dem Schlemmschen Kanal gedehnt. Dies ist ein entscheidender Beitrag zum Erfolg des Eingriffs. Anschließend wird beim Zurückziehen des Itrack-Katheters ein 10-0-Prolenefaden im Kanal platziert und straff geknüpft. Die Spannung wird im sichtbaren Trabekelwerk-Descemet-Fenster visuell kontrolliert. Danach wird der äußere Skleradeckel mit mindestens sieben 10-0-Vicryl-Nähten wasserdicht verschlossen.

Der Mikrokatheter hat einen Durchmesser von 200 µ mit einer atraumatischen Spitze von 250 µ. Er enthält eine Fiberoptik, einen Innenkatheter und einen feinen Versteifungsdraht. Die Lichtleitfaser ermöglicht während der Sondierung die Visualisierung der Katheterspitze im Kanal (Abb. 4).

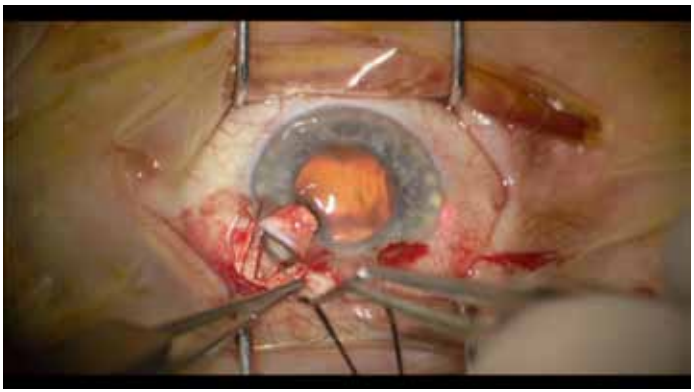

Abb. 4: iStent im Schema; die Maße des iStent: 1 mm Länge, 0,33 mm Höhe

Die multizentrische 3-Jahres-Studie [1] mit 157 Augen ergab gute Ergebnisse. Der IOD sank von prä-OP 23,8 ± 5 mmHg auf 15,2 ± 3,5 mmHg. Die Häufigkeit einer Medikation sank von im Mittel 1,8 auf 0,8. Für kombinierte Eingriffe sank der IOD von 23,5 ± 5,2 mmHg auf 13,6 ± 3,6 mmHg und die Medikation von 1,5 auf 0,3.

Tam et al. [5] führten einen postoperativen „Chart Review“ bei 101 Augen durch – 50 mit Kanaloplastik und 51 mit Trabekulektomie. Der IOD nach sechs Monaten post-OP betrug 13,4 ± 3,3 gegenüber 12,5 ± 3,3 für die Kanaloplastik versus Trabekulektomie. Die Medikation ging von 3,6 prä-OP in beiden Gruppen auf 0,7/0,4 zurück.

Die schweren Komplikationen wie eine transiente Hypotonie (IOD <6 mmHg) fand sich in 2 % versus 26 %; eine aufgehobene Vorderkammer in 0 % versus 16 % und ein Verlust von mehr als zwei Snellen-Linien in 2 % versus 16 %.

Andere Vergleichsstudien belegen eine leichte Überlegenheit der Drucksenkung für die Trabekulektomie – die Mittelwerte sind aber einschließlich der Hypotonien errechnet, sodass der Mittelwert im Vergleich zur Kanaloplastik (keine Hypotonien) immer niedriger erwartet werden kann.

Zusammenfassung

Alle hier dargestellten Verfahren senken den IOD signifikant. Die Kanaloplastik stellt die effektivste der drei Methoden dar, ist aber deutlich schwieriger zu erlernen. Die Wiederherstellung eines tatsächlich physiologischen Abflusses ist in große Nähe gerückt. Eine filterkissenfreie Chirurgie steht evidenzbasiert schon heute zur Verfügung.

Literatur

1. Lewis RA, von Wolff K, Tetz M et al.: Canaloplasty: three-year results of circumferential viscodilation and tensioning of Schlemm's canal using a microcatheter to treat open-angle glaucoma. J Cataract Refract Surg 2011;682–690
2. Grieshaber MC, Fraenkl S, Schoetzau A et al.: Circumferential viscocanalostomy and suture canal distension (canaloplasty) for whites with open-angle glaucoma. J Glaucoma 2011 Jun-Jul;20(5):298–302. doi: 10.1097/IJG.0b013e3181e3d46e.
3. Brusini P: Canaloplasty in Open-Angle Glaucoma Surgery: A Four-Year Follow-Up. Scientific World Journal 2014 Jan 16;469609. doi:10.1155/2014/469609
4. Data on file
5. Brusini P, Tosoni C: Trabeculectomy outcomes after a failed canaloplasty, poster presented at the 11th EGS Congress, Nice, 7–11 June 2014. See for instance the videos at the following links: www.youtube.com/watch?v=KSW3A619r10 and www.youtube.com/watch?v=IMqz0z8dLVo
6. Klink T, Panidou E, Kanzow-Terai B et al.: Are there filtering blebs after canaloplasty? J Glaucoma 2012;21:89–94
7. Salgado JP, Sauer J, Körber NJ et al.: Quality of Life in glaucoma surgery – canaloplasty versus trabeculectomy. Poster presented at European Glaucoma Society meeting in Copenhagen in June 2012, available online at www.oic.it/~egscopenaghen2012/posters/june18/P1.33/poster.pdf
8. Grieshaber MC, Pienaar A, Olivier J, Stegmann R: Channelography: imaging of the aqueous outflow pathway with flexible microcatheter and fluorescein in canaloplasty. Klin Monatsbl Augenheilkd 2009 Apr;226(4):245–248. doi: 10.1055/s-0028-1109305

Refraktives und visuelles Ergebnis nach kombinierter Trabektom-Katarakt-Chirurgie

J. Lübke, M. Neuburger, J. F. Jordan

Zusammenfassung

Die Kombination der Trabektom- mit der Kataraktoperation ist technisch sehr gut durchführbar. In dieser Arbeit soll der Einfluss dieser Kombination auf das refraktive und visuelle Ergebnis sowie das Komplikationsspektrum untersucht werden. Hierfür wurden retrospektiv 137 kombiniert operierte Augen ausgewertet und mit knapp 1700 reinen Kataraktoperation aus derselben Klinik verglichen. Der BPE (Biometry Prediction Error) lag bei den kombinierten Operationen bei 0,53 dpt, bei den Kataraktoperationen bei 0,48 dpt, der bestkorrigierte Visus bei 0,81 (kombiniert) bzw. 0,78 (Katarakte). Beide Vergleiche zeigten keine statistische Signifikanz. In der Gruppe der kombinierten Operationen trat bei 2,2 % der Augen ein postoperatives Makulaödem auf, in der reinen Kataraktgruppe bei 1,9 %. Zusammenfassend zeigen unsere Daten keinen Unterschied bezüglich des refraktiven und visuellen Ergebnisses zwischen kombinierter und reiner Kataraktoperation. Die Rate an leicht erhöhten Makulaödemen sollte in größeren Patientenkollektiven untersucht werden.

Summary

In this study, the combination trabectome- with cataract surgery is compared to mere cataract-surgery concerning the refractive and visual outcomes and their complications. 137 eyes that underwent combined surgery the postoperative refraction error and best visual acuity after at least 2 months postoperatively were compared to those of an in-house control group of about 1700 eyes that underwent outpatient cataract surgery. Combined trabectome-cataract surgery showed no significant differences regarding the biometry prediction error (BPE, mean 0.53 D vs. 0.48 D, $p = 0.24$) or visual outcome (BCVA, 0.81 vs. 0.78, $p = 0.06$). The rate of postoperative cystoid macular edema was slightly higher in the combined surgery group (2.2 % vs. 1.9 %). Refractive and visual outcomes were similar in both groups. Despite the slightly higher rate of postoperative macula edema, we were able to observe that the combination of these two procedures is a feasible method in glaucoma and cataract surgeries.

Einleitung

Seit seiner Einführung in die klinische Routine im Jahr 2005 ist die Trabekulotomie ab interno mit dem Trabektom in der Glaukomchirurgie zu einem etablierten Operationsverfahren geworden. Die drucksenkende Wirkung wurde bereits mehrfach belegt und ausführlich dargestellt (siehe unter anderem [3, 6]). Das Verfahren findet aufgrund seines Zieldruckbereichs von ca. 15 bis 16 mmHg vorzugsweise Anwendung in der Therapie von moderat fortgeschrittenen Glaukomen. Die Möglichkeit einer späteren Trabekulektomie bleibt uneingeschränkt bestehen, da die Bindehaut für den Trabektom-Eingriff nicht eröffnet werden muss. Die Kombination mit der Kataraktoperation (als Phakoemulsifikation mit Hinterkammerlinsenimplantation) ist durch den gemeinsamen Zugang zur Vorderkammer des Auges über Clear-Cornea-Inzisionen technisch sehr gut möglich und bereits früh nach Einführung des Trabektoms beschrieben [2]. Dass die Kombination beider Verfahren den drucksenkenden Effekt eher verbessert, wurde bereits dargestellt [3].

Die möglichst präzise Vorhersage der postoperativen Refraktionswerte ist in der modernen Kataraktchirurgie unerlässlich geworden. Daher stellt sich neben dem Aspekt der Drucksenkung auch die Frage, ob die Kombination beider Verfahren einen Einfluss auf das refraktive und visuelle Ergebnis der Kataraktoperation hat und ob sich möglicherweise ein anderes Komplikationsprofil zeigt.

Ergebnisse

Zur Beantwortung dieser Fragen werteten wir retrospektiv 137 Augen, die kombiniert Katarakt- und mit Trabektom operiert wurden, aus. Die Eingriffe erfolgten im Zeitraum von 2010 bis 2013. Erfasst wurden Zielrefraktion, Visuswerte und Komplikationen in und nach der Operation. Die Refraktionswerte wurden mindestens zwei Monate postoperativ erhoben und dazu die bestkorrigierte Sehschärfe bestimmt.

79 Augen dieser Gruppe wurden als primäre Offenwinkelglaukome klassifiziert, 47 Augen als Pseudoexfoliationsglaukome. Die restlichen elf Augen setzten sich zu jeweils kleineren Teilen aus anderen Glaukomformen (Normaldruckglaukom, Myopieglaukom, Sekundärglaukom) zusammen.

Die erreichte Zielrefraktion wird in vergleichenden Arbeiten in der Regel als Biometry Prediction Error (BPE) angegeben und berechnet sich aus der präoperativ bestimmten Zielrefraktion minus der postoperativ tatsächlich erreichten Refraktion (jeweils im sphärischen Äquivalent angegeben). Im Mittel konnte bei den 137 Augen ein BPE von 0,53 dpt erreicht werden. Von der European Registry of Quality Outcomes for Cataract and Refractive Surgery (EUREQUO), einer zentralen Qualitätssicherungsdatenbank für Kataraktoperationen und refraktiv-chirurgische Eingriffen in Europa, wird als Empfehlung ein mittlerer BPE von kleiner als 0,6 dpt angegeben [5].

Insgesamt konnten 87 % der Patienten postoperativ eine Refraktion (wiederum im sphärischen Äquivalent) von ±1 dpt um ihre individuelle Zielrefraktion erreichen. Auch dies trifft die Empfehlungen der EUREQUO, die mindestens 87 % der Patienten in diesem Zielbereich empfiehlt.

Die bestkorrigierten Visuswerte, die postoperativ erreicht werden konnten, sind im Einzelfall stark von individuellen Faktoren abhängig. Außerdem stellt das Glaukom als visusrelevante Erkrankung neben der Katarakt einen Einfluss auf die ermittelten Sehschärfenwerte dar. In unserer Untersuchungsgruppe konnten 92,4 % der Patienten einen Visus von mindestens 0,5 erreichen. 78,0 % schafften 0,8 oder besser, 41,5 % kamen auf mindestens 1,0. Im Mittel wurde ein Visus von 0,81 erreicht. Auch diese Ergebnisse decken sich mit den Zahlen aus der EUREQUO-Datenbank für Glaukompatienten, die einer Kataraktoperation unterzogen wurden.

Intraoperativ traten keine schwerwiegenden Komplikationen auf. Postoperativ zeigten sich in vielen Fällen durch Blutungen aus den eröffneten Kollektorkanälen etwas verzögerte Visusrehabilitationen. Nach zwei Monaten zeigte sich jedoch bei allen untersuchten Patienten keine anhaltende Beeinträchtigung der Sehschärfe durch diese Blutungen. Bei drei Patienten (2,2 %) trat postoperativ ein zystoides Makulaödem auf, das sich unter konservativer Therapie jedoch vollständig zurückbildete. Dieser Wert deckt sich gut mit der in Studien zur Kataraktoperation beschriebenen Inzidenz (vgl. hierzu die Übersichtsarbeit von [1]). Infektionen bis hin zu einer Endophthalmitis konnten wir in keinem der operierten Augen beobachten.

Neben dem Bezug zur Literatur konnten wir als Vergleichsgruppe knapp 1700 ambulante, alleinige Kataraktoperationen aus unserer eigenen Klinik heranziehen. Hierbei handelt es sich um ein gemischtes, heterogenes Patientenkollektiv. Die Visus- und Refraktionswerte hierzu wurden von den nach dem Eingriff weiter betreuenden Augenärzten rückgemeldet. In dieser Gruppe konnte ein BPE von 0,48 dpt und eine bestkorrigierte Sehschärfe von 0,78 erreicht werden. Die Rate an postoperativen Makulaödemen lag in dieser Kataraktgruppe bei 1,9 %.

Statistisch zeigte sich im Vergleich zum kombinierten Eingriff weder bezüglich BPE ($p = 0{,}24$) noch bezüglich des Visus ($p = 0{,}84$) ein signifikanter Unterschied zwischen beiden Gruppen.

Diskussion und Fazit

Refraktiv und visuell erreichten wir in beiden Gruppen sehr gute, mehr als zufriedenstellende Werte. Sowohl in der Gruppe der kombinierten Operation als auch bei den reinen Kataraktoperationen konnten wir die Empfehlungen der EUREQUO erfüllen. Dies trotz der Tatsache, dass bei knapp 50 der kombiniert operierten Augen ein Pseudoexfoliationsglaukom vorlag, das die Kataraktoperation erschwert und in Eingriffen als komplikationsträchtig angesehen wird.

Die leicht erhöhte Rate an postoperativen Makulaödemen muss vor dem Hintergrund der vergleichsweise kleinen Gruppe an kombinierten Operationen zumindest kritisch betrachtet werden. Eine weitere Datenauswertung sollte an größeren Patientenkollektiven erfolgen, um eine genauere Einschätzung hierzu geben zu können.

Die Kombination der Katarakt- und der Trabektom-Operation ist eine sinnvolle Wahl für Patienten, bei denen die Indikation zu beiden Eingriffen besteht. Es zeigt sich nach unseren Daten eine mit der reinen Kataraktoperation gleichzusetzende Qualität des refraktiven und visuellen Ergebnisses neben dem bereits beschriebenen Erreichen einer tendenziell besseren Drucksenkung als bei der alleinigen Trabektom-Operation.

Literatur

1. Bertelmann T, Witteborn M, Mennel S: Das pseudophakiebedingte zystoide Makulaödem. Klin Monatsbl Augenheilkd 2012;229:798–811. doi:10.1055/s-0031-1299362
2. Francis BA, Minckler D, Dustin L et al.: Combined cataract extraction and trabeculotomy by the internal approach for coexisting cataract and open-angle glaucoma: Initial results. J Cataract Refract Surg 2008;34:1096–1103. doi:10.1016/j.jcrs.2008.03.032
3. Jordan JF, Wecker T, Oterendorp C van et al.: Trabectome surgery for primary and secondary open angle glaucomas. Graefes Arch Clin Exp Ophthalmol 2013;251:2753–2760. doi:10.1007/s00417-013-2500-7
4. Luebke J, Boehringer D, Neuburger M et al.: Refractive and visual outcomes after combined cataract and trabectome surgery: A report on the possible influences of combining cataract and trabectome surgery on refractive and visual outcomes. Graefes Arch Clin Exp Ophthalmol 2015;253:419–423. doi:10.1007/s00417-014-2881-2
5. Lundström M, Barry P, Henry Y et al.: Evidence-based guidelines for cataract surgery: Guidelines based on data in the European Registry of Quality Outcomes for Cataract and Refractive Surgery database. J Cataract Refract Surg 2012;38:1086–1093. doi:10.1016/j.jcrs.2012.03.006
6. Minckler D, Baerveldt G, Ramirez MA et al.: Clinical results with the Trabectome, a novel surgical device for treatment of open-angle glaucoma. Trans Am Ophthalmol Soc 2006;104:40–50

SMILE

Langzeitergebnisse von ReLEx-FLEx und ReLEx-SMILE

M. Blum

Zusammenfassung

Hintergrund: 2006 stellten Sekundo und Blum die ersten klinischen Ergebnisse der refraktiven Lentikelextraktion (FLEx) vor. Diese wurde 2 Jahre später durch die minimalinvasive Technik SMILE ergänzt. Auch die technische Weiterentwicklung des Femtosekundenlasers VisuMax (Carl Zeiss Meditec AG) führte zu weiteren Verbesserungen.
Patienten und Methoden: In dem Referat werden die verfügbaren Langzeitdaten (5 Jahre) zu FLEx und SMILE vorgestellt.
Ergebnisse: Die meisten verfügbaren Studien zeigen in den ersten Tagen einen Visus, der dem einer Femto-LASIK um 1 bis 2 Zeilen unterlegen ist. Allerdings scheint dieser anfängliche Nachteil mittel- und langfristig durch spätere Vorteile ausgeglichen zu werden. Diese liegen in einem besseren Kontrastsehvermögen bereits nach 6 Monaten, einer geringeren Induktion der sphärischen Aberration und einer – insbesondere für den hochmyopen Bereich – außerordentlichen Stabilität. So betrug die Regression in unserer Studie nach 5 Jahren 0,07 dpt. Die Verbesserung der Technik in den letzten Jahren führte dazu, dass seit einigen Jahren die nahezu ausnahmslos als flaploses Kleininzisionsverfahren (SMILE) durchführt wird. Damit werden nicht nur Komfort, sondern auch Sicherheit und Stabilität erhöht.
Schlussfolgerung: Die refraktive Lentikelextraktion mittels FLEx- und SMILE-Technik ist inzwischen eine bewährte OP zur Behandlung von Myopie und Astigmatismus. Insbesondere als SMILE-Variante ist sie sowohl für den Operateur als auch für den Patienten attraktiv.

Summary

Background: In 2006 the first results of a new refractive procedure called „femtosecond refractive lenticule extraction“ (FLEx) were presented by Sekundo and Blum. 2 years later a modification into a minimally invasive technique SMILE was published. Further technical developments of the fs-laser „VisuMax“ (Carl Zeiss Meditec AG) resulted in improvements.
Methods: This review presents the available data on long term stability (5 years) of FLEx and SMILE.
Results: Most of the study-data demonstrate a slightly slower visual recovery compared to femto-LASIK. However, this is compensated by mid- and long-term advantages of the new procedure, e.g. better contrast sensitivity after 6 months and less induction of

spherical aberrations. For higher amounts of myopia the long-term stability is remarkable – regression after 5 years was 0,07 D. Due to technical improvements during the last years most surgeons prefer the flapless minimally invasive SMILE procedure, driven by comfort, safety and stability for patients and surgeon.
Conclusions: Refractive lenticule extraction by FLEx or SMILE technique has become a treatment option for myopia and astigmatism. As a „flapless" minimally invasive procedure SMILE is an attractive alternative for surgeons and patients.

Seit vielen Jahren existieren ausgereifte Excimerlaser-Systeme auf dem Markt, um eine Laser in situ Keratomileusis (LASIK) mit höchster Genauigkeit durchzuführen [1]. Nach der Jahrtausendwende wurde auch erstmals ein Femtosekundenlaser für refraktive Eingriffe genutzt, blieb in seinem Einsatz jedoch darauf beschränkt, den Flap zu schneiden [2, 3]. Die refraktive Korrektur wurde weiterhin mit dem 193-nm-Excimerlaser durchgeführt [4, 5].

Mit dem Visumax-Femtosekundenlaser-System (Fa. Carl Zeiss Meditec, Jena) konnte erstmals eine komplette, nur mit dem Femtosekundenlaser durchgeführte refraktive Prozedur realisiert werden. Im Jahr 2006 wurden von Sekundo und Blum die ersten Patienten vorgestellt, bei denen eine refraktive Korrektur mit der Femtosekunden-Lentikelextraktion (FLEx) durchgeführt wurde. Beim FLEx-Verfahren wird sowohl der Flap als auch der refraktive Lentikel in einer „One-Step-Prozedur" mit dem Femtosekundenlaser geschnitten. Dabei werden die Dissektionsebenen im Stroma der Hornhaut in folgender Reihenfolge erzeugt: posteriore (zentrifugal), anteriore (zentripetal) und seitliche Lentikelfläche. Der Hinge wird nasal oder superior angelegt, der Flap in der Nähe des Hinge unterminiert und aufgeklappt. Mit einem stumpfen Spatel wird die posteriore Seite des refraktiven Lentikels unterminiert und mit einer Pinzette entfernt. Der Flap wird repositioniert und das Interface gespült und schließlich mit den gleichen steroidhaltigen und antibiotischen Augentropfen nachbehandelt wie bei einer LASIK.

Die allerersten refraktiven Ergebnisse erreichten noch nicht die Genauigkeit der LASIK, und auch die visuelle Erholung dauerte noch länger [6–8]. Aber nach wenigen Hundert behandelten Augen konnten die gleiche Präzision erreicht und durch Optimierung der Laserparameter und Veränderung der Scanrichtungen deutliche Verbesserungen erreicht werden. Mittlerweile liegen von den allerersten behandelten Augen Langzeitergebnisse zur Stabilität der erreichten Refraktion nach fünf Jahren vor, die überzeugend sind [9] (Abb. 1).

Allerdings stellt die Einführung von FLEx nur einen Zwischenschritt dar, denn der nächste chirurgisch-operative Schritt war, eine Lentikelextraktion über eine kleine Öffnung zu realisieren, ohne die Hornhautoberfläche als Flap anzuheben. Diese neue Technik ist die Small-Incision-Lenticule-Extraction, kurz „SMILE" – statt des Flaps wird der obere Teil der Hornhaut hierbei nunmehr als „Cap" bezeichnet.

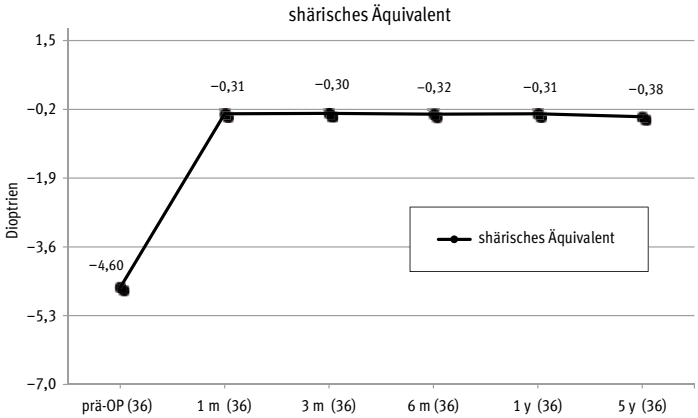

Abb. 1: Langzeitstabilität der Refraktion 5 Jahre nach FLEx. (n = 36 Augen)

Nach Präparation des refraktiven Lentikels durch den fs-Laser werden bei der SMILE anstatt eines Flaps entweder zwei gegenüberliegende, bogenförmige Inzisionen präpariert oder nur eine bogenförmige Inzision, die als Zugang zu der „Tasche" mit dem zu exzidierenden refraktiven Lentikel fungiert. Durch die Inzision(en) werden zunächst die obere und dann die untere Seite des Lentikels mit einem Spatel unterminiert und mit einer Pinzette vorsichtig mobilisiert und entfernt. Die intrastromale Tasche wird mit einer LASIK-Kanüle sauber gespült. Postoperativ werden auch hier konservierungsmittelfreie Antibiotika und Steroide für eine Woche, und Hyaluronsäure-haltige Tränenersatzmittel für drei Monate gegeben.

Erste Daten dieses minimalinvasiven Verfahrens wurden von Sekundo und Blum 2011 publiziert [10], und die potenziellen Vorteile dieser Entwicklung ermutigten mehrere internationale Arbeitsgruppen, mit dem bereits verfügbaren 500-kHz-Femtosekundenlaser fortzufahren. Die rasch anwachsende Anzahl von Studiendaten erlaubt mittlerweile eine Diskussion von Vor- und Nachteilen der ReLEx-Femtosekunden-Lentikelextraktion.

Unter Nutzung der Erfahrung aus den ganz frühen Studien wurde in Folgestudien von 93 % der behandelten Augen innerhalb von ±0,5 dpt an der Zielrefraktion berichtet [11–13]. Durch Arbeiten zu den einzelnen Laserparametern wie Energieeinstellung und Abstand der einzelnen Laserspots ist die Schnittqualität des Lasers deutlich optimiert worden [14–16]. Durch diese kontinuierlichen Verbesserungen konnte innerhalb kurzer Zeit die gleiche Präzision wie mit der LASIK nachgewiesen werden. Die Präzision der Schnittführung des fs-Lasers in der Hornhaut wurde von mehreren Untersuchern unabhängig voneinander postoperativ bestätigt [17, 18].

Die Induktion von Aberrationen höherer Ordnung (HOA) ist besser oder gleich als mit den Excimerlasern der letzten Generation. Dieser Umstand ist vor allem auf die geringe Induktion der sphärischen Aberration zurückzuführen, während die

Coma bisweilen minimal höher ausfallen kann [19]. Die Sicherheit des chirurgischen Verfahrens ist gut: In einer der größten Studienkohorten mit 1500 Augen berichtete Ivarsen von nur wenigen Komplikationen [20]. In einem Einzelfall wird in der Literatur über den Verbleib eines Lentikelanteils im Interface mit folgendem irregulären Astigmatismus berichtet [21]. Die häufigste von Patienten berichtete Nebenwirkung ist eine vorübergehende Störung des Tränenfilms.

Ein Schwerpunkt der laufenden Nachuntersuchungen ist die langfristige Stabilität der refraktiven Ergebnisse und mögliche Spätkomplikationen. Als besonders erfreulich ist die Stabilität der Korrektur durch das ReLEx-Verfahren zu bewerten, da sich sowohl bei FLEx als auch bei SMILE fast keine Regression in den 5-Jahres-Ergebnissen finden lässt [9, 22] (Abb. 2).

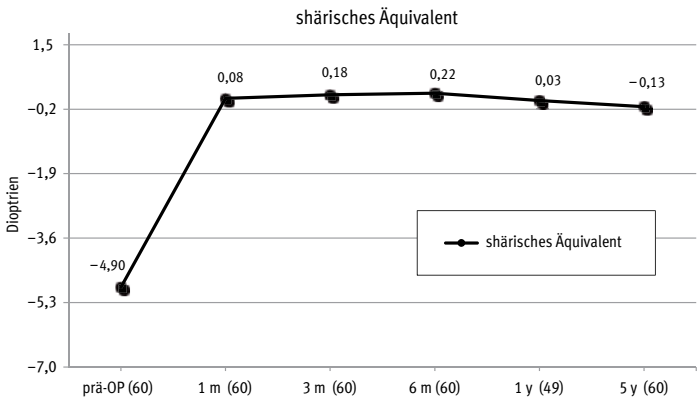

Abb. 2: Langzeitstabilität der Refraktion 5 Jahre nach SMILE-OP (n = 60 Augen)

In einer Reihe von Studien wurde untersucht, inwieweit die neue OP-Technik die strukturelle Integrität der Hornhaut geringer beeinflusst als die bisherigen refraktiven Verfahren. Sicher darf man nicht ein völliges Verschwinden der Siccasymptome durch die SMILE-Technik erwarten, aber in mehreren Untersuchungen wurde eine signifikant geringere Beeinträchtigung gefunden [23–27].

Ein weiterer Vorteil des SMILE-Verfahrens könnte in der besseren biomechanischen Stabilität der Hornhaut nach der refraktiven Chirurgie liegen. Dieser zunächst nur in einem mathematischen Model postulierte Vorteil [28] konnte mittlerweile auch in klinischen Untersuchungen tatsächlich gefunden werden [29, 30]. Ob damit die Möglichkeit geschaffen wird, ohne Risiko der Hornhautektasie größere Abtragungen bei höheren Myopien als bisher mit LASIK durchzuführen, muss noch klinisch überprüft werden [1].

Nach den Richtlinien der Kommission Refraktive Chirurgie (KRC) liegt der Anwendungsbereich zwischen –3 bis –8 dpt und Astigmatismuskorrekturen bis –5 dpt.

Im Grenzbereich können Myopiekorrekturen bis –10 dpt und Astigmatismuskorrekturen bis –6 dpt durchgeführt werden.

Kontraindikationen stellen Hornhautdicken unter 480 µm, chronisch progressive Hornhauterkrankungen und forme fruste Keratokonus dar. Behandlungen sollten nicht unter dem 18. Lebensjahr erfolgen und die Dicke des posterioren Hornhautstromas nach Entfernung des Lentikels nicht 250 µm unterschreiten.

Trotz der positiven Langzeitergebnisse sollten auch bisher noch nicht vollständig geklärte Fragen zu dieser minimalinvasiven OP-Technik gestellt werden. Erneute Behandlungen, um verbliebene Refraktionsfehler zu beseitigen, können bei LASIK durch ein erneutes Anheben des Flaps und wiederholte Laserabtragung durchgeführt werden – diese Möglichkeit ist bei einem Verfahren ohne Anhebung des Flaps nicht möglich. Es wurden Unterkorrekturen insbesondere des Astigmatismus berichtet [32], und eine „Circle Procedure“ ermöglich bei einer Revision das nachträgliche Anheben des „Cap“ als „Flap“ mit folgender Excimerlaser-Behandlung. Der Vorteil des minimalinvasiven Verfahrens wird hierbei allerdings geopfert. Weitere Möglichkeiten für Nachbehandlungen sind je nach ursprünglich gewählter Cap-Dicke:

1. Femto-LASIK im Cap mit dünnem Flap
2. Re-SMILE entweder im Cap oder tief im Stroma (ab ca. 1 dpt Nachkorrektur)
3. PRK

Sehr geringe Erfahrungen bestehen derzeit auch noch in der Behandlung der Hyperopie [33, 34]. Eine weitere kontinuierliche wissenschaftliche Aufarbeitung der Ergebnisse ist unerlässlich.

Literatur

1. Sekundo W: Refraktive Chirurgie. In: Augustin AJ (Hrsg.): Augenheilkunde. Springer, Heidelberg New York Tokio 2007:823–845
2. Nordan LT, Slade SG, Baker RN: Femtosecond laser flap creation for laser in situ keratomileusis: six-months follow-up of the initial US clinical series. J Refract Surg 2003;19:8–14
3. Durrie DS, Kezirian GM: Femtosecond laser versus mechanical keratome flaps in wavefront-guided laser in situ keratomileusis: prospective contralateral eye study. J Cataract Refract Surg 2005;31:120–126
4. Binder PS: Flap dimensions created with the IntraLase FS laser. J Cataract Refract Surg 2004;30:804–811
5. Blum M, Kunert K, Gille A, Sekundo W: LASIK for Myopia using the Zeiss VisuMax Femtosecond Laser and MEL 80 Excimer Laser. J Refract Surg 2009;25:350–356
6. Sekundo W, Kunert K, Russmann C et al.: First efficacy and safety study of femtosecond lenticule extraction for the correction of myopia. J Cataract Refract Surg 2008;34:1513–1520

7. Blum M, Kunert K, Schröder M, Sekundo W: Femtosecond Lenticule Extraction (FLEX) for the correction of myopia: 6 months results. Graefes Arch Clin Exp Ophthalmol 2010; 248:1019–1027
8. Blum M, Kunert KS, Engelbrecht C et al.: Femtosekunden-Lentikel-Extraktion (FLEX) – Ergebnisse nach 12 Monaten bei myopem Astigmatismus. Klin Monatsbl Augenheilkd 2010; 227:961–965
9. Blum M, Flach A, Kunert KS, Sekundo W: Five-year results of Refractive Lenticule Extraction. J Cataract Refract Surg 2014;40:1425–1429
10. Sekundo W, Kunert K, Blum M: Small Incision Femtosecond Lenticule Extraction (SMILE) for the correction of Myopia and Myopic Astigmatism: Results of a 6 months prospective study. Br J Ophthalmol 2011;95:335–339
11. Shah R, Shah S, Segupta S: Results of small incision lenticule extraction: All-in-one femtosecond laser refractive surgery. J Cataract Refract Surg 2011;37:127–137
12. Hjortdal JO, Vestergaard AH, Ivarsen A et al.: Predictors for the outcome of small-incision lenticule extraction for Myopia. J Refract Surg 2012;28:865–871
13. Kamiya K, Shimizu K, Igarashi A, Kobashi H: Visual and refractive outcomes of femtosecond lenticule extraction and small-incision lenticule extraction for myopia. Am J Ophthalmol 2014;157:128–134
14. Shah R, Shah S: Effect of scanning patterns on the results of femtosecond laser lenticule extraction refractive surgery. J Cataract Refract Surg 2011;37:1636–1647
15. Kunert KS, Blum M, Duncker GIW et al.: Surface quality of human corneal lenticules after femtosecond laser surgery for myopia comparing different laser parameters. Graefes Arch Clin Exp Ophthalmol 2011;249:1417–1424
16. Heichelt J, Blum M, Duncker GIW et al.: Surface quality of porcine corneal lenticules after Femtosecond Lenticule Extraction. Ophthalmic Res 2011;46:107–112
17. Reinstein DZ, Archer TJ, Gobbe M: Accuracy and reproducibility of cap thickness in small incision lenticule extraction. J Refract Surg 2013;29:810–815
18. Ozgurhan EB, Agca A, Bozkurt E et al.: Accuracy and precision of cap thickness in small incision lenticule extraction. Clin Ophthalmol 2013;7:923–926
19. Sekundo W, Gertnere J, Bertelmann T, Solomatin I: One-year refractive results, contrast sensitivity, high-order aberrations and complications after myopic small-incision lenticule extraction. Graefes Arch Clin Exp Ophthalmol 2014;252:837–843
20. Ivarsen A, Asp S, Hjortdal J: Safty and complications of more than 1500 small incision lenticule extraction procedures. Ophthalmology 2014;121:822–828
21. Dong Z, Zhou X: Irregular Astigmatism after femtosecond laser refractive lenticule extraction. J Cataract Refract Surg 2013;39:952–954
22. Täubig K, Blum M, Gruhn C, Kunert KS: Fünf-Jahresergebnisse bei Small-Incision-Lenticule-Extraction (SMILE) zur Korrektur des myopen Astigmatismus. Vortrag beim 112. Kongress der DOG, Leipzig, 28. Sept. 2014

23. Vestergaard AH, Gronbech KT, Grauslund J et al.: Subbasal nerve morphology, corneal sensation, and tear film evaluation after refractive femtosecond laser lenticule extraction. Graefes Arch Clin Exp Ophthalmol 2013;251:2591–2600
24. Demirok A, Ozgurhan EB, Agca A et al.: Corneal sensation after corneal refractive surgery with small incision lenticule extraction. Optom Vis Sci 2013;90:1040–1047
25. Li M, Zhou Z, Shen Y et al.: Comparison of corneal sensation between small incision lenticule extraction (SMILE) and femtosecond laser-assisted LASIK for myopia. J Refract Surg. 2014;30:94–100
26. Mohamed-Noriega K, Riau AK, Lwin NC et al.: Early corneal nerve damage and recovery following small incision lenticule extraction (SMILE) and laser in situ keratomileusis (LASIK). Invest Ophthalmol Vis Sci 2014;55:1823–1834
27. Xu Y, Yang Y: Dry eye after small incision lenticule extraction and LASIK for myopia. J Refract Surg 2014;30:186–190
28. Reinstein DZ, Archer TJ, Randleman JB: Mathematical model to compare the relative tensile strength of the cornea after PRK, LASIK and small incision lenticule extraction. J Refract Surg 2013;29:454–460
29. Wu D, Wang Y, Zhang L et al.: Corneal biomechanical effects: Small incision lenticule extraction versus fetosecond laser-assisted laser in situ keratomileusis. J Cataract Refract Surg 2014;40:954–962
30. Kamiya K, Shimizu K, Igarashi A et al.: Intraindividual comparison of changes in corneal biomechanical parameters after femtosecond lenticule extraction and small incision lenticule extraction. J Cataract Refract Surg 2014;40:963–970
31. Roy A, Dupps WJ, Roberts CJ: Comparison of biomechanical effects of small-incision lenticule extraction and laser in situ keratomileusis: Finite-element analysis. J Cataract Refract Surg 2014; 40:971–980
32. Ivarsen A, Hjortdal J: Correction of myopic astigmatism with small incision lenticule extraction. J Refract Surg 2014;30:240–247
33. Blum M, Kunert KS, Vossmerbaeumer U, Sekundo W: Femtosecond-Lenticule-Extraction (ReLEx®) for correction of hyperopia – first results. Graefes Arch Clin Exp Ophthalmol 2013; 251:349–355
34. Sekundo W, Blum M, Messerschmidt-Roth A, Nennstiel M: Refraktive Lentikel Extraktion zur Hyperopie-Behandlung: 9-Monatsergebnisse einer prospektiven laufenden Studie. Vortrag beim 112. Kongress der DOG, Leipzig, 28. Sept. 2014

Ergebnisse von ReLEx-SMILE im Vergleich zur Femto-LASIK bei Patienten mit niedriger Myopie von –1,0 bis –3,0 dpt

D. Breyer, H. Kaymak, K. Klabe, A. Fricke, P. Hagen, F. T. A. Kretz, G. U. Auffarth

Zusammenfassung
Die ReLEx-SMILE-Methode steht der Femto-LASIK auch bei der Korrektur niedriger Myopien in Bezug auf Sicherheit und Effektivität in nichts nach. Aufgrund der hohen Patientenzufriedenheit und der naturgemäßen Abwesenheit von Flapkomplikationen ist die ReLEx-SMILE in unserer täglichen refraktiven Praxis auch bei niedrigen Myopien die Methode der Wahl geworden.

Summary
The ReLEx-SMILE-method is, according to our results, as safe and efficacious in the correction of low myopia as the Femto-LASIK. Due to the high patient comfort and the system immanent lack of flap complications, ReLEx-SMILE has replaced the Femto-LASIK in our daily practice in the correction of low myopia.

Hintergrund

Die Femto-LASIK etablierte sich in der Vergangenheit bei der Korrektur niedriger Myopie als Methode der Wahl [1, 2]. Sie ist international und bei der Kommission für refraktive Chirurgie anerkannt. Dies gilt in Bezug auf das ReLEx-SMILE-Verfahren bisher nur für Korrekturen stärker als –3 dpt [3–5]. Ziel dieser Untersuchung war es daher, zu evaluieren, ob die ReLEx-SMILE auch bei der Korrektur niedriger Myopien, sprich im Bereich von –1,0 bis –3,0 dpt, eine genauso effektive und sichere Behandlungsmethode wie die Femto-LASIK darstellt.

Material und Methoden

Die präoperativen Patientendaten sind in Tabelle 1 dargestellt. Im Rahmen unseres Qualitätsmanagements wurden bis zu einem Jahr postoperativ die Ergebnisse der folgenden Untersuchungen dokumentiert:

- subjektive Refraktion
- Messung des Fernvisus
- Wellenfrontanalyse (KR-1W, Topcon) [6]
- Patientenbefragung

Behandlungsmethode	ReLEx-SMILE	Femto-LASIK
Anzahl der Augen	152	189
Alter (Jahre)	34 ± 9	34 ± 9
Sphäre	−1,84 ± 0,71	−1,70 ± 0,81
Zylinder	−0,62 ± 0,70	−0,76 ± 0,86
Sphärisches Äquivalent (SEQ)	−2,25 ± 0,58	−2,08 ± 0,58

Tab. 1: Präoperative Patientendaten (Mittelwert ± Standardabweichung)

Die Patienten wurden darüber aufgeklärt, dass es sich um eine Behandlung mit Indikation außerhalb der KRC-Richtlinien handelt. Sie zogen die ReLEx-SMILE-Methode der Femto-LASIK vor, da sie keinen Flap wollten. Die PRK wurde aufgrund der postoperativen Schmerzen als alternative Methode abgelehnt [7].

Ergebnisse

Sicherheit

Der Visusgewinn/-verlust zwischen post- und präoperativem korrigierten Fernvisus (CDVA) ist in Abbildung 1 dargestellt. Sowohl ReLEx-SMILE also auch die Femto-LASIK zeigen eine geringe Streuung der Ergebnisse. Visusverluste treten für beide Gruppen nur bei weniger als einem Viertel der Augen auf, was für eine hohe Sicherheit der beiden Verfahren spricht. Die Unterschiede zwischen den beiden Verteilungen sind nicht signifikant.

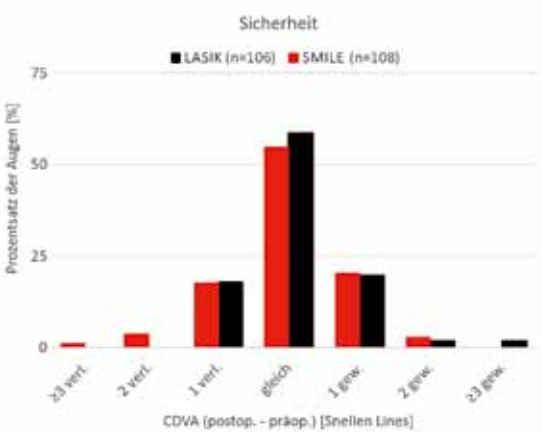

Abb. 1: Vergleich von ReLEx-SMILE und Femto-LASIK in puncto Sicherheit (Differenz zwischen post- und präoperativem korrigiertem Fernvisus, CDVA)

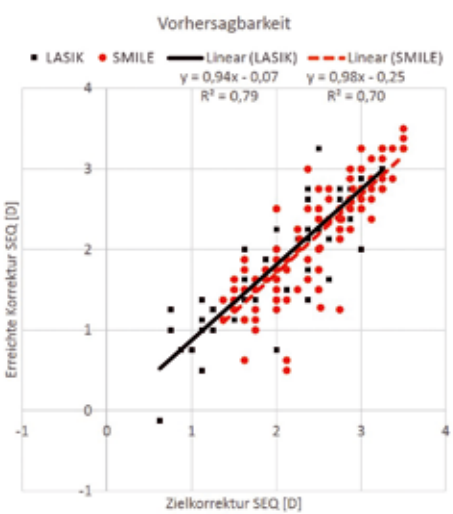

Abb. 2: Vorhersagbarkeit: Vergleich der Ziel- und der erreichten SEQ-Korrektur für beide Patientengruppen

Vorhersagbarkeit

Der Vergleich zwischen Zielkorrektur und erreichter Korrektur des sphärischen Äquivalents (SEQ) zeigte eine gute Vorhersagbarkeit für die ReLEx-SMILE und die Femto-LASIK (Abb. 2). Die Abweichungen von der 45°-Ideallinie sind in beiden Fällen überwiegend gering. Signifikante Unterschiede zwischen den beiden Gruppen lassen sich nicht feststellen.

Verlauf des Fernvisus

Betrachten wir den Verlauf des unkorrigierten Fernvisus (UDVA) (Abb. 3), so stellen wir fest, dass beide Gruppen nach einer Woche Visuswerte um 1,0 herum erreichen. Einzig beim 1-Tages-Wert schneidet die Femto-LASIK signifikant ($p < 0{,}05$) besser ab als die ReLEx-SMILE. Um zu klären, ob eine der beiden Methoden bessere Langzeitergebnisse liefert, sind jedoch noch mehr Messwerte ab drei Monaten nötig.

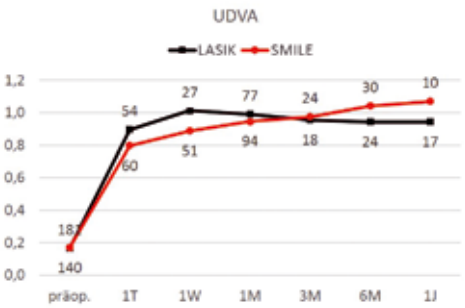

Abb. 3: Verlauf des unkorrigierten Fernvisus (UDVA) für beide Behandlungsgruppen

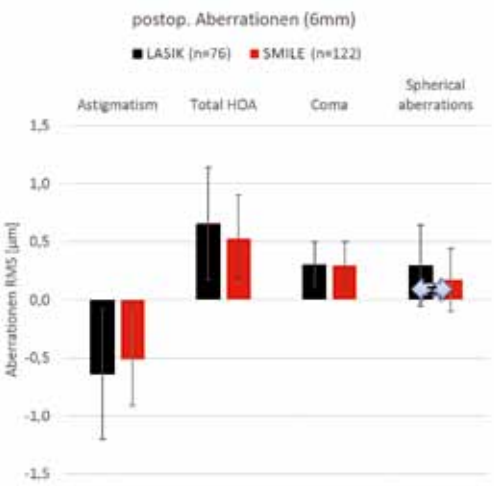

Abb. 4: Postoperative Aberrationen (RMS) der beiden Gruppen

Wellenfrontanalyse

Auch bei postoperativen totalen Aberrationen (Abb. 4) zeigte sich im Wesentlichen das gleiche Bild für beide Behandlungsgruppen. Einzig die sphärischen Aberrationen waren bei der ReLEx-SMILE geringer ($p < 0{,}05$).

Fazit

Zwischen der ReLEx-SMILE und der Femto-LASIK ließen sich bei der Behandlung niedriger Myopien keine wesentlichen Unterschiede in Bezug auf Sicherheit, Vorhersagbarkeit, Visusverlauf und postoperative Aberrationen feststellen. Die ReLEx-SMILE ist der Femto-LASIK ebenbürtig. Wie zu erwarten war, berichteten auch unsere ReLEx-SMILE-Patienten über weniger trockene Augen [8, 9], geringere Schmerzempfindung [10] sowie insgesamt besseren Patientenkomfort als Patienten in der Femto-LASIK-Gruppe. Aus diesen Gründen wird sich die ReLEx-SMILE unserer Meinung nach in Zukunft auch bei der Korrektur niedriger Myopien international durchsetzen.

Literatur

1. Bower KS, Weichel ED, Kim TJ: Overview of refractive surgery. Am Fam Physician 2001 Oct 1;64(7):1183–1190
2. Schallhorn SC, Venter JA: One-month outcomes of wavefront-guided LASIK for low to moderate myopia with the VISX STAR S4 laser in 32,569 eyes. J Refract Surg 2009 Jul;25 (7 Suppl):S634–641
3. Hjortdal JØ, Vestergaard AH, Ivarsen A et al.: Predictors for the outcome of small-incision lenticule extraction for Myopia. J Refract Surg 2012 Dec;28(12):865–871. doi: 10.3928/1081597X-20121115-01
4. Ivarsen A, Asp S, Hjortdal J: Safety and complications of more than 1500 small-incision lenticule extraction procedures. Ophthalmology 2014 Apr;121(4):822–828. doi: 10.1016/j.ophtha.2013.11.006. Epub 2013 Dec 21
5. Bethke W: Crack a SMILE Or Raise a Flap? Review of Ophthalmology 2015 Jan. Volume 15, Number 1
6. Lawless MA, Hodge C: Wavefront‘s role in corneal refractive surgery. Clin Experiment Ophthalmol 2005 Apr;33(2):199–209. Review
7. Stein R: Photorefractive keratectomy. Int Ophthalmol Clin 2000;40(3):35–56. Review
8. Xu Y, Yang Y: Dry eye after small incision lenticule extraction and LASIK for myopia. J Refract Surg 2014 Mar;30(3):186–190. doi: 10.3928/1081597X-20140219-02
9. Denoyer A, Landman E, Trinh L et al.: Dry Eye Disease after Refractive Surgery: Comparative Outcomes of Small Incision Lenticule Extraction versus LASIK. Ophthalmology 2015 Apr;122(4):669–676. doi: 10.1016/j.ophtha.2014.10.004. Epub 2014 Nov 22
10. Li M, Zhou Z, Shen Y et al.: Comparison of corneal sensation between small incision lenticule extraction (SMILE) and femtosecond laser-assisted LASIK for myopia. J Refract Surg 2014 Feb;30(2):94–100. doi: 10.3928/1081597X-20140120-04

ReLEx-SMILE – Erfahrungen nach vier Jahren

B. Meyer

Zusammenfassung
Die refraktive Lentikelextraktion (ReLEx-SMILE) ist ein wissenschaftlich anerkanntes Laserverfahren zur Korrektur von myopen Refraktionsfehlern und repräsentiert als erstes minimal-invasives Verfahren die 3. Generation in der refraktiven Laserchirurgie nach PRK und nach LASIK.

Summary
Refractive lenticule extraction (ReLEx-SMILE) is on the spot. This minimally invasive laser procedure represents the 3rd generation in refractive laser surgery beyond PRK and beyond LASIK. ReLEx-SMILE stands for excellent visual outcomes and a maximum of safety.

Einleitung

Bislang gilt die Femto-LASIK immer noch als der Goldstandard bei der Laserkorrektur von Fehlsichtigkeiten. Sie hat sich millionenfach bewährt, ist sicher und nahezu überall erhältlich. Im Gegensatz hierzu stellt SMILE (= Small Incision Lenticule Extraction) eine neue, aber inzwischen auch weltweit anerkannte Methode im Bereich der refraktiven Laserchirurgie dar. SMILE ermöglicht die Korrektur von Kurzsichtigkeit mit und ohne Astigmatismus nur mithilfe eines Femtosekundenlasers. Bei der SMILE-Methode erzeugt ein Femtosekundenlaser einen refraktiven Lentikel innerhalb der Hornhaut, der anschließend durch eine kleine Inzision manuell entfernt wird. Das Verfahren ist inzwischen standardisiert und von der KRC als wissenschaftliches Verfahren zur Korrektur von Myopien zwischen –3 und –8 dpt anerkannt.

Der Unterschied

Der entscheidende Unterschied von SMILE im Vergleich zu den bisherigen ablativen Laserverfahren ist die Tatsache, dass mittels eines Femtosekundenlasers ein refraktiver Lentikel (= refraktive Linse) innerhalb der intakten Hornhaut erzeugt wird. Die Refraktionskorrektur erfolgt anschließend durch die manuelle schonende Extraktion dieses Lentikels durch einen kleinen Schnitt in der Hornhaut. Das Schneiden eines Flaps ist nicht mehr notwendig. Bei SMILE handelt es sich somit um ein minimalinvasives Verfahren zur refraktiven Hornhautkorrektur. Erste Erfahrungen mit der von Zeiss auf den Markt gebrachten Lösung ReLEx-SMILE wurden 2008 von

Prof. Dr. Walter Sekundo (Marburg) und von PD Dr. Markus Blum (Erfurt) vorgestellt. Seit der Markteinführung von ReLEx-SMILE wurden weltweit über 185.000 dieser Operationen durchgeführt; Tendenz stark steigend.

Im Augen-Centrum Köln führen wir SMILE-Operationen seit Ende 2010 (anfangs im Rahmen von Zulassungsstudien) zur Korrektur von Myopie und myopem Astigmatismus durch und überblicken eine Erfahrung von über 1500 Eingriffen. Inzwischen hat SMILE in unserem Zentrum die traditionelle Femto-LASIK bei der Korrektur von Myopien nahezu vollständig abgelöst.

Die Gründe hierfür sind die offensichtlichen Vorteile, die SMILE gegenüber der herkömmlichen Femto-LASIK im Bereich der biomechanischen Stabilität, kornealen Sensibilität bzw. Trockene-Augen-Problematik und Vorhersagbarkeit bietet.

Biomechanik und „trockene Augen“

Die Sicherheit bei einer SMILE liegt vor allem darin begründet, dass wir keinen „Flap“, sondern nur einen „Cap“ und eine kleine Inzision erzeugen. Die vorderen Hornhautschichten (insbesondere die Bowmansche Membran) bleibt weitgehend intakt, und die mechanische Stabilität der Hornhaut sowie deren Oberflächenspannung wird in weit geringerem Maße beeinflusst als bei einem Verfahren mit Flap. Zusätzlich werden die „stärksten“ Hornhautschichten zwischen der Bowman-Membran und der Lentikel-Vorderfläche (dies entspricht ca. 50–70 µ) nicht durch einen Sidecut oder durch eine Laserablation geschwächt, und es ergibt sich somit nach Dan Reinstein rechnerisch eine höhere postoperative Hornhautstabilität als nach einer LASIK (Abb. 1). Typische postoperative Flapkomplikationen (zum Beispiel

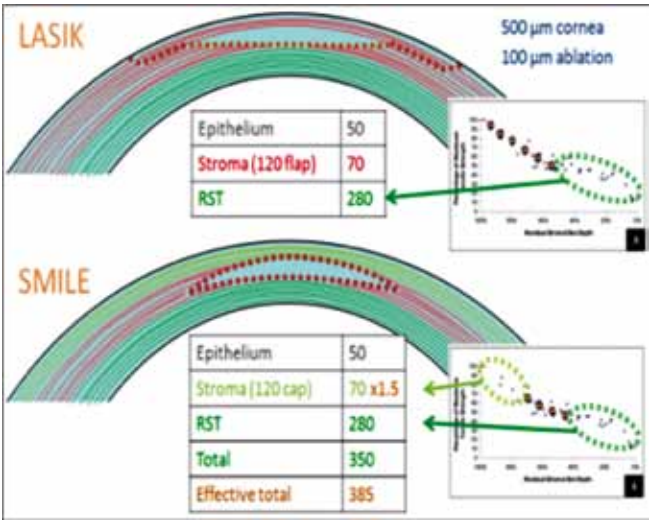

Abb. 1: Mathematisches Modell zur biomechanischen Stabilität (von D. Reinstein)

Striae, Dislokation, Epithelzellen unter dem Flap) sind nicht zu erwarten, da bei SMILE auf die Erzeugung eines Flaps verzichtet wird. Weiterhin ist die postoperative Inzidenz trockener Augen insofern deutlich reduziert, als bei der Präparation erheblich weniger Nervernfasern in der Hornhaut geschädigt werden (kein vertikaler Sidecut; keine Laserablationen). Eine Studie von Dan Reinstein hat belegt, dass die Regenerationsphase dieser neurotrophen Sensibilitätsstörung ungefähr um die Hälfte kürzer ist als nach einer herkömmlichen Femto-LASIK.

Genauigkeit

Mit der „ReLEx-SMILE"-Lösung ist Zeiss derzeit der einzige Anbieter des minimalinvasiven Verfahrens SMILE auf dem Markt. ReLEx-SMILE ist ausschließlich mit dem Femtosekundenlaser VisuMax (Carl Zeiss Meditec AG) durchführbar. Dieser ermöglicht eine extrem präzise dreidimensionale Schnittführung sowie eine stabile Positionierung des Gerätes am Auge. Hierfür kommt ein auf diese Anforderungen abgestimmtes gekrümmtes Kontaktglas zum Einsatz. Die korneale Ansaugung dieses Glases am Auge ist sehr schonend; es kommt weder zu einer signifikanten Erhöhung des IOD noch zu einem temporären Visusverlust während der Behandlung. Der Patient kann während der gesamten Laserprozedur ein integriertes Fixationslicht wahrnehmen. Durch die Repetitionsrate von 500 kHz wird nicht nur die Behandlungszeit auf ca. 25 bis 30 Sekunden reduziert, sondern auch durch ein optimales und adäquates Management von Energie pro Fläche eine sehr glatte Oberfläche sowie eine hohe reproduzierbare „Formtreue" des Lentikelschnitts erreicht (im Submicron-Bereich). Auch die Tatsache, dass der Lentikel in der intakten Hornhaut geschnitten wird und man somit unabhängig von den Umgebungsgegebenheiten wie Raumtemperatur oder Luftfeuchtigkeit etc. ist, wirkt sich positiv auf die Vorhersagbarkeit der zu erwartenden Refraktionsänderung aus.

SMILE für hohe und niedrige Myopien

Diese Präzision kommt dem SMILE-Verfahren vor allem bei der Korrektur hoher Dioptrienwerte zugute. Eine retrospektive Analyse unserer Patienten hat dies belegt: Wir haben zwei hochmyope Patientengruppen miteinander verglichen; eine Gruppe nach erfolgter SMILE und eine Kontrollgruppe, bei der wir eine traditionelle Femto-LASIK (mit einem Wellenfront-optimierten Ablationsprofil) durchgeführt haben. Die präoperativen Refraktionswerte betrugen in beiden Gruppen zwischen −6,0 und −9,0 dpt. Die Analyse hat gezeigt, dass bei der SMILE-Gruppe über 92 % der Patienten postoperativ eine Refraktion innerhalb von ±0,5 dpt vom Zielwert aufwiesen, während dies bei der Femto-LASIK-Gruppe nur gute 80 % der Patienten erreichten (Abb. 2).

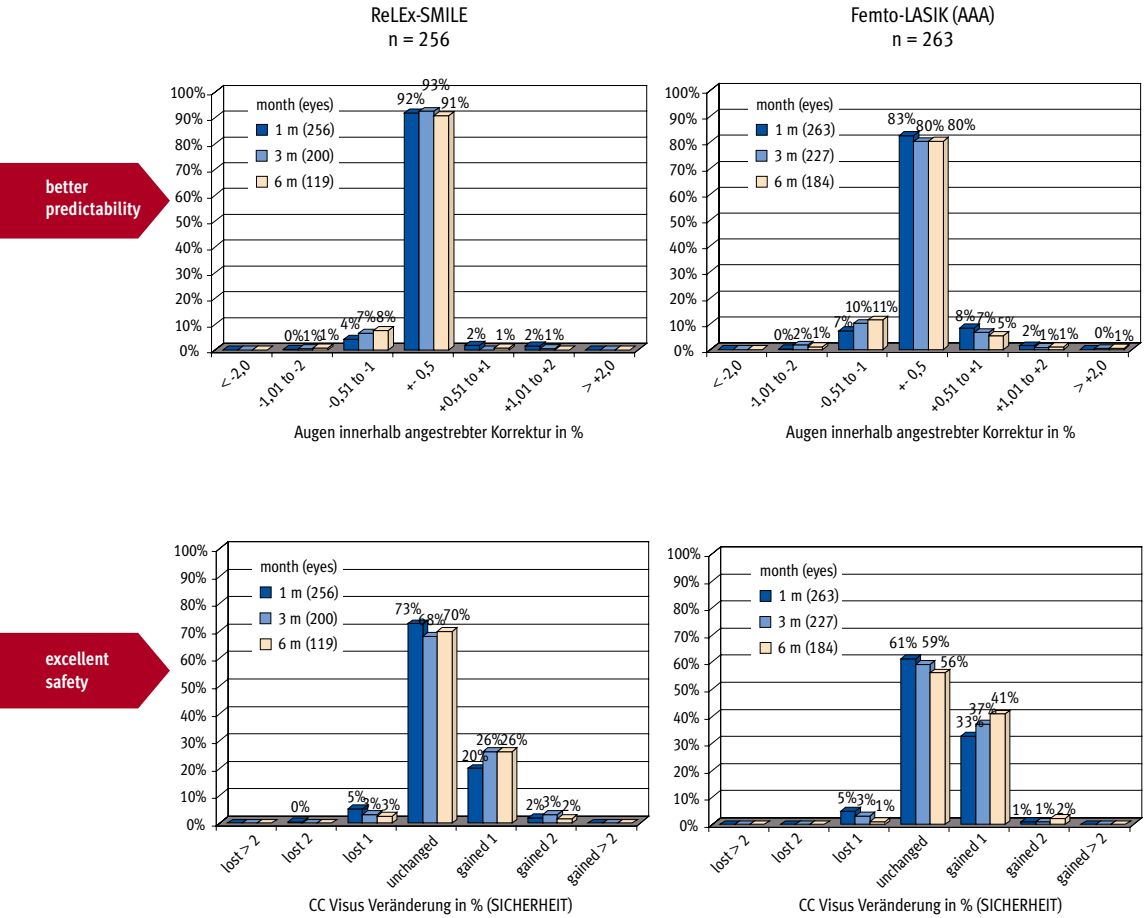

Abb. 2: ReLEx-SMILE vs. Femto-LASIK: Bessere Vorhersagbarkeit bei hohen Myopien; hohe Myopie: –6,0 bis –9,0 dpt (SEQ)

Aber auch kleine Myopien unter –3 dpt sind inzwischen mittels SMILE zuverlässig korrigierbar (Anmerkung des Autors: Korrekturen unter –3,0 dpt werden seitens der KRC nicht empfohlen). Kleine Korrekturen sind aufgrund der geringen Lentikeldicke nur dann kontrolliert und erfolgreich durchführbar, wenn man einen zusätzlichen refraktiven neutralen Sockel addiert und/oder eine große optische Zone auswählt. Somit wird der Lentikel „künstlich“ verdickt und ist dadurch leichter präparierbar. Das Follow-up von 169 myopen Augen zwischen –0,75 und –3,0 dpt (SEQ) zeigt, dass alle Augen im Bereich ±0,5 dpt um den Zielwert und nahezu die Hälfte der Augen im Bereich ±0,25 dpt um den Zielwert liegen (Abb. 3).

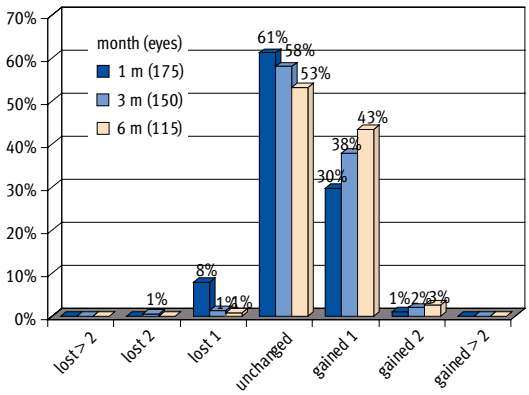

CC Visus Veränderung in % (SICHERHEIT)

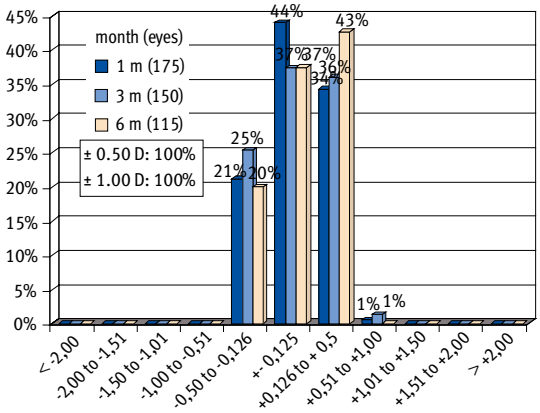

Augen innerhalb angestrebter Korrektur in %

Abb. 3: ReLEx-SMILE bei kleinen Myopien; n = 175; –0,75 bis –3,0 dpt (SEQ)

Eigene Daten

Seit Ende 2010 haben wir in unserem Laserzentrum über 1500 SMILE-Behandlungen zur Korrektur von Myopie und myopem Astigmatismus durchgeführt. Die präoperativen Refraktionswerte lagen zwischen –0,75 und –9,5 dpt (Mittelwert: –5,46 dpt). Die klinischen und refraktiven Ergebnisse sind vergleichbar mit denen einer konventionellen Femto-LASIK: Nach einem, drei, sechs und zwölf Monaten lagen alle Augen im Bereich von ±1,0 dpt und über 93 % innerhalb von ±0,5 dpt an der Zielrefraktion. Nach einem Monat haben über 94 % der Augen einen Visus von 1,0 und besser. Lediglich der Erholungszeitraum des postoperativen Visus ist im Vergleich zur konventionellen Femto-LASIK verlängert und kann einige Tage (in Ausnahmefällen auch einige Wochen) in Anspruch nehmen. Während des bisherigen Nachkontrollzeitraums war die Stabilität der Refraktion hervorragend. Es gab keine Anzeichen einer signifikanten Regression. Die postoperativen Topografien zeigen eine große homogene optische Zone mit leicht prolater Form. Insbesondere wurde die am Laser eingestellte optische Zone auch tatsächlich erreicht. Zusätzliche Wellenfrontmessungen haben bestätigt, dass durch die Lentikelextraktion keine größeren Aberrationen höherer Ordnung (insbesondere keine sphärischen Aberrationen) induziert werden. Licht- und Blendempfindlichkeit werden bei der SMILE-Gruppe weniger beklagt als von Patienten nach einer herkömmlichen LASIK.

Nachkorrekturen

Auch Nachkorrekturen nach SMILE sind problemlos möglich, wenngleich kaum nötig. Die Inzidenz für eine Nachkorrektur lag bei unserem Patientenklientel unter 2 %. Grund hierfür ist die hohe Stabilität der postoperativen Refraktionen sowie die Toleranz der Patienten gegenüber minimalen postoperativen Abweichungen. Aufgrund des üblicherweise nur sehr kleinen Restwertes ist eine erneute Lentikel-Präparation und -Separation kaum durchführbar. Nach erfolgter SMILE bleiben somit die Möglichkeiten einer Oberflächenablation (= PRK mit MMC; stabilitätserhaltend) oder die Erzeugung eines Flaps mit dem Femtosekundenlaser (= „Circle"-Procedure) und anschließender Excimerlaser-Ablation (Abb. 4). Bei dieser Option relativieren sich die Vorteile von SMILE gegenüber der Femto-LASIK durch das Schneiden eines Flaps und das Abladieren von Gewebe.

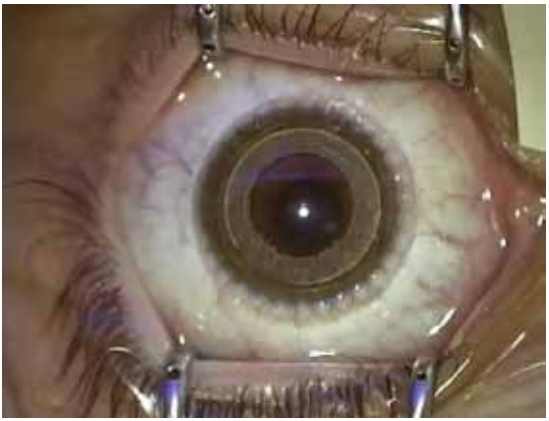

Abb. 4: Circle-Prozedur

Komplikationen sind selten und beherrschbar

Das SMILE-Verfahren ist ein einfaches und risikoarmes hornhautchirurgisches Verfahren, dessen Ablauf mittlerweile sehr standardisiert ist. Dennoch kann es intraoperativ zu kritischen Situationen kommen; mit zunehmender Lernkurve treten intraoperative Komplikationen allerdings immer seltener auf. Wichtig ist, dass bei Bedarf ein richtiges und effektives Komplikationsmanagement durchgeführt wird. Nachfolgende intraoperative Szenarien sind denkbar:

Suction loss während der Laserpräparation

Ereignet sich ein Suction loss während der Präparation des refraktiv wirksamen Lentikelbodens (also innerhalb der ersten 10 bis 12 Sek.), ist ein Fortfahren der

Lentikelpräparation nicht mehr empfehlenswert. Ein erneutes Andocken und Wiederaufnehmen der Präparation des Lentikelbodens wäre nicht mehr exakt und reproduzierbar durchführbar. Die Operation sollte abgebrochen werden, um gegebenenfalls zu einem späteren Zeitpunkt eine Standard-LASIK oder eine PRK zur Refraktionskorrektur durchzuführen.

Erfolgt der Suction loss während der Präparation der Lentikelvorderfläche, so ist die Problematik nicht ganz so kritisch, da es sich bei der Präparation der Lentikelvorderfläche um einen planparallelen Schnitt handelt, der nicht refraktiv wirksam ist. Es empfiehlt sich, das Kontaktglas erneut anzudocken und die Lentikelvorderfläche in einem zweiten Durchgang zu präparieren.

In allen Phasen wird von der Visumax-Software automatisch ein entsprechender Fortsetzungsmodus vorgeschlagen.

Dissektion in „falscher" Ebene

Bei der manuellen Dissektion des Lentikels vom umgebenden Stromagewebe ist darauf zu achten, dass immer zuerst die Lentikeloberfläche und anschließend der Lentikelboden präpariert wird. Sollte versehentlich zuerst der Lentikelboden präpariert werden, so „klebt" der Lentikel an der Cap-Rückfläche. Die Präparation der Lentikelvorderfläche ist dann aufgrund des fehlenden Widerstandes deutlich erschwert.

Man kann dem Problem vorbeugen, indem man nach Eröffnen der Inzision jeweils eine kleine Tasche in der entsprechenden Ebene vorpräpariert. Somit ist das nachfolgende Einführen des Spatels deutlich erleichtert. Auch die Gefahr einer unkontrollierten Präparation in unerwünschten Hornhautschichten („via falsa") wird dadurch deutlich minimiert.

Sollte die Dissektion der Lentikelvorderfläche nicht möglich sein, bleibt die Option, die Operation in eine ReLEx-Flex zu konvertieren und anschließend den Lentikel vorsichtig von der Flap-Rückfläche abzuziehen.

Lentikelreste im Interface

Lentikelreste im Interface sind nur dann zu erwarten, wenn die manuelle Dissektion des Lentikels unvollständig erfolgt ist und trotz bestehender Adhärenzen versucht wird, den Lentikel unkontrolliert zu extrahieren. Normalerweise reißt der Lentikel weder bei der Präparation noch bei der Extraktion ein. Eventuelle Lentikelreste müssen auf jeden Fall aus dem Interface entfernt werden, zum Beispiel mittels einer rohrgeführten „Krokodil"-Pinzette. Sollte dies nicht gelingen, bleibt auch hier die Möglichkeit, mit dem Femtolaser den Cap in einen Flap umzuwandeln und anschließend die Lentikelreste von der Flap-Rückfläche vorsichtig zu entfernen.

Seltene Befunde

Wenige Augen (ca. 2 bis 3 %) zeigen postoperativ im Interface permanente nummuläre, Haze-ähnliche Trübungen, die aber nicht visuswirksam sind und subjektiv auch keine erhöhte Blendung verursachen. Die Ursache hierfür ist nicht bekannt; unter Umständen mag eine mechanische Irritation der Keratozyten während der Lentikelpräparation eine Rolle spielen.

Bei sehr hohen Korrekturen zeigen sich im Hornhaut-OCT bisweilen zarte Falten im Bereich der Bowman-Membran; der Grund liegt darin, dass die Bogenlänge des „Caps“ größer ist als die des „Bettes“ und somit das Gewebe des Caps vermehrt gestaucht ist. Ein negativer Einfluss auf den postoperativen Visus wurde in unserem Patientenklientel nicht beobachtet.

Nur ganz wenige Augen (n = 5; ca. 0,3 %) zeigen auch nach einem Jahr noch einen postoperativ reduzierten Visus von zwei Zeilen nach einem ursprünglich problemlosen OP- und Heilungsverlauf; Spaltlampenmikroskopie, Topografie und Wellenfrontanalyse ergeben keine Erklärung für diesen Befund.

Fazit nach vier Jahren

ReLEx-SMILE ist das erste wirklich minimalinvasive „keyhole“-Laserverfahren mit hervorragenden refraktiven Ergebnissen und einem Maximum an Sicherheit. ReLEx-SMILE ist bei uns die erste Empfehlung bei der Laserkorrektur von Myopie und myopem Astigmatismus vor der PRK und vor der Femto-LASIK. Die SMILE ist aus unserer Sicht auf dem Weg zum neuen Goldstandard in der refraktiven Laserchirurgie.

Gleichwohl ist das Potenzial von SMILE noch lange nicht voll ausgeschöpft. Überlegungen von Korrekturen über –10 dpt sollten verfolgt werden, und auch die Weiterentwicklung von SMILE im Sinne der Indikationserweiterung auf Hyperopie ist wünschenswert und wird bereits verfolgt. Erste positive Erfahrungen werden von Prof. Sekundo und PD Blum berichtet.

Es ist weiterhin erstrebenswert, die qualitative These, dass bei der SMILE-Operation die biomechanische Stabilität der Hornhaut aufgrund des Erhalts der vorderen Hornhautlamellen erhalten bleibt bzw. nur gering geschwächt wird, durch quantitative Beweise in Form von Studien zu untermauern und die daraus resultierende Frage nach der optimalen Cap-Dicke bzw. Lentikelschnitttiefe aufzugreifen und zu beantworten.

Literatur

1. Shah R: Results of small incision lenticule extraction: All-in-one femtosecond laser refractive surgery. J Cataract Refract Surg 2011;37:127–137
2. Sekundo W, Junert K, Russmann C et al: First 6 months results of the Femtosecond Lenticule Extraction (FLEx), the new investigational refractive procedure for myopic correction. J Cataract Surg 34:1513–1520
3. Shah R: Changing paradigm in refractive surgery. Advanced FLEx results. Presented at the Annual Symposium of the ASCRS, San Francisco, 2nd of April 2009
4. Blum M, Kunert K, Gille A, Sekundo W: LASIK for Myopia using the Zeiss VisuMax Femtosecond Laser and MEL 80 Excimer Laser. J Cataract Refract Surg 2009;25:350–356
5. Kaymak H, Breyer D, Klabe K et al.: Vergleich von optischer Abbildungsqualität sowie von Effektivität und Sicherheit nach Femto-Lasik sowie intracornealer Lentikelextraktion (ReLEx smile). DOC-Kongress 2013

Auswertung der Percentage of Tissue Altered (PTA) bei zwei unterschiedlichen Cap-Dicken bei ReLEx-SMILE und später Keratektasie

R. Fulga, D. Breyer, H. Kaymak, K. Klabe, A. Fricke, P. Hagen,
F. T. A. Kretz, G. U. Auffarth

Zusammenfassung

Ein PTA-Wert von mehr als 40 % wird bei LASIK-Patienten nach Marcony R. Santhiago als Risikofaktor für eine späte Keratektasie angesehen [1, 2]. Nach unseren 1-Jahres-Ergebnissen trifft dies bei Patienten, die mit der ReLEx-SMILE-Methode gelasert wurden, nicht zu. Für eine Bewertung des langfristigen Keratektasie-Risikos werden weitere Studien mit Beobachtungszeiträumen von mehreren Jahren benötigt.

Summary

A PTA value more than 40 % is a risk factor for late keratectasia in LASIK patients according to Marcony R. Santhiago [1, 2]. Our one year results indicate that this appears to be false for eyes treated with the ReLEx-SMILE method. However, long terms studies are required in order to investigate possible keratectasia development over several years.

Hintergrund

Der PTA-Wert gibt den prozentualen Dickenanteil des durch die Laserbehandlung insgesamt beeinträchtigten Hornhautgewebes an [1]. Beim ReLEx-SMILE-Verfahren [3] ergibt er sich aus der Summe aus Cap- und Lentikeldicke geteilt durch die zentrale Hornhautdicke (siehe Schema in Abb. 1). Bei der Femto-LASIK [4] wird er analog aus der Summe aus Flapdicke und Ablationstiefe dividiert durch die zentrale Horn-

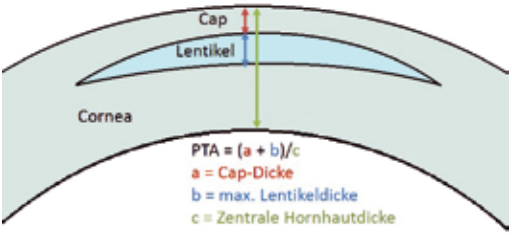

Abb. 1: Schematische Erläuterung zum PTA-Wert bei der ReLEx-SMILE-Behandlung

hautdicke gebildet. Aufgrund des Gewebeabtrags und insbesondere der Flaperzeugung werden bei der Femto-LASIK PTA-Werte von mehr als 40 % als kritischer Faktor für die Entwicklung einer späten Keratektasie [5] angesehen, da die Stabilität der Hornhaut hierbei zu stark beeinträchtigt wird [1, 2]. Für uns stellt sich daher die Frage, ob dies auch für die refraktive Behandlung mit der ReLEx-SMILE-Methode gilt. Wir verglichen hierzu die 1-Jahres-Ergebnisse von ReLEx-SMILE-Patienten mit PTA-Werten von weniger als 40 % mit denjenigen der Patientengruppe mit PTA-Werten von mindestens 40 %.

Alle ReLEx-SMILE-Operationen wurden bei uns mit dem VisuMAX-Laser der Firma Carl Zeiss Meditec durchgeführt. Dieser erzeugt durch Aneinanderreihen laserinduzierter Kavitationsblasen einen intrakornealen Lentikel. Der Lentikel wird anschließend durch einen nur 2 bis 3 mm großen peripheren Schnitt präpariert und entfernt. Bei dieser minimalinvasiven Methode benötigt man also im Gegensatz zur Femto-LASIK keinen Flap. Darüber hinaus kann man in einer tieferen Hornhautschicht (bei uns meistens 140 µm) arbeiten. Nach allen bisher erschienenen Publikationen müsste demnach die Hornhaut nach einer ReLEx-SMILE-Operation stabiler sein als bei der Femto-LASIK [6].

Material und Methoden

Die präoperativen Patientendaten für beide Behandlungsgruppen sind in Tabelle 1 dargestellt. Im Rahmen unseres internen Qualitätsmanagements wurden bis zu einem Jahr postoperativ die Ergebnisse der folgenden Untersuchungen dokumentiert:

- subjektive Refraktion
- Messung des Fernvisus
- Wellenfrontanalyse (KR-1W, Topcon) [7]
- Patientenbefragung

Behandlungsmethode	ReLEx-SMILE PTA < 40 %	ReLExSMILE PTA ≥ 40 %
Anzahl der Augen	307	271
Alter (Jahre)	35 ± 9	35 ± 8
PTA-Wert (%)	36 ± 3	45 ± 3
Sphäre	−2,91 ± 1,37	−5,26 ± 1,67
Zylinder	−0,60 ± 0,65	−0,88 ± 0,72
Sphärisches Äquivalent (SEQ)	−3,21 ± 1,35	−5,70 ± 1,59

Tab. 1: Präoperative Patientendaten für beide Behandlungsgruppen (Mittelwert ± Standardabweichung)

Ergebnisse

Sicherheit

Die vergleichende Darstellung in Abbildung 2 zeigt den Visusgewinn/-verlust zwischen post- und präoperativem korrigierten Fernvisus (CDVA). Sowohl bei PTA-Werten <40 % als auch solchen von mindestens 40 % ist die Streuung gering. Visusverluste treten für beide Gruppen nur bei weniger als einem Viertel der Augen auf, wodurch eine ausreichende Sicherheit gewährleistet ist. Die Unterschiede zwischen den beiden Verteilungen sind nicht signifikant.

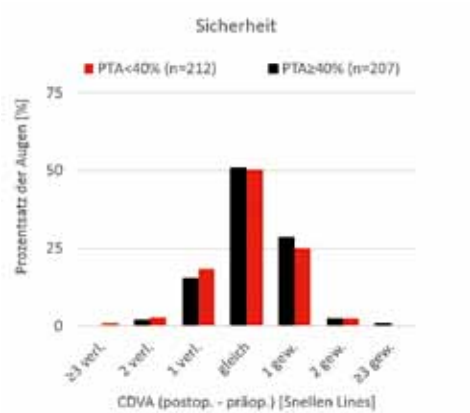

Abb. 2: Vergleich zwischen PTA <40 % und PTA ≥40 % in puncto Sicherheit (Differenz zwischen post- und präoperativem korrigierten Fernvisus [CDVA])

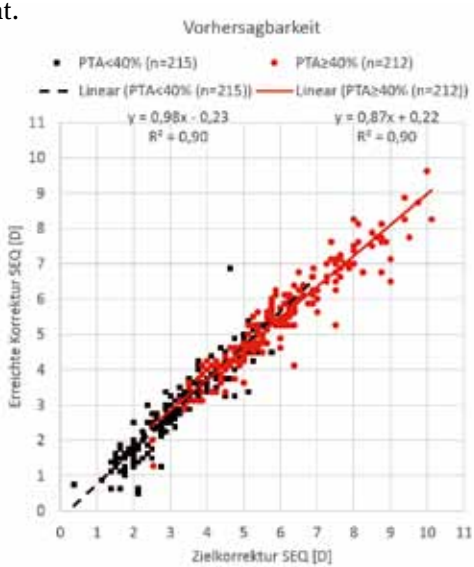

Abb. 3: Vorhersagbarkeit: Vergleich der Ziel- und der erreichten SEQ-Korrektur für beide Patientengruppen

Vorhersagbarkeit

Der Vergleich zwischen Zielkorrektur und erreichter Korrektur des sphärischen Äquivalents (SEQ) zeigte eine gute Vorhersagbarkeit in beiden PTA-Gruppen (Abb. 3). Es fanden sich keine signifikanten Unterschiede. Hohe PTA-Werte sind dabei naturgemäß mit hohen Zielkorrekturen assoziiert, bei welchen die ReLEx-SMILE-Methode, wie sich in der Grafik zeigt, zu leichter Unterkorrektur neigt. Es ist allerdings zu beachten, dass es sich bei den hier dargestellten Zielkorrekturen nur um die Eingangsparameter des Lasers handelt. Die Kenntnis der Ausgleichsgeraden und ihr Abstand zur 45°-Ideallinie kann aufgrund der relativ geringen Streuung der Ergebnisse dann dazu verwendet werden, die Unterkorrektur zu kompensieren. In Kombination mit der Erfahrung des Operateurs dient diese Information dazu, noch genauere Ergebnisse auch für hohe Zielkorrekturen zu erreichen.

Visusverlauf

Der unkorrigierte Fernvisus (Abb. 4) war in der Gruppe mit PTA-Werten <40 % einen Tag sowie drei Monate postoperativ signifikant (p<0,01) besser als in der Gruppe mit PTA-Werten von mindestens 40 %. Da der Langzeitverlauf ansonsten keine signifikanten Unterschiede zwischen beiden Gruppen zeigt, ist die 3-Monats-Differenz möglicherweise rein statistischer Natur. Bislang gibt es bei beiden Gruppen keine Anzeichen für die Ausbildung einer Keratektasie nach einem Jahr.

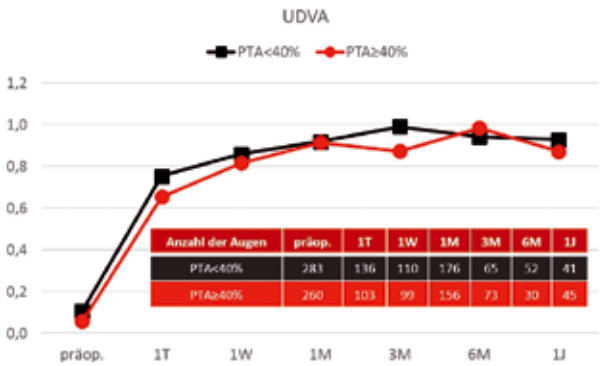

Anzahl der Augen	präop.	1T	1W	1M	3M	6M	1J
PTA<40%	283	136	110	176	65	52	41
PTA≥40%	260	103	99	156	73	30	45

Abb. 4: Verlauf des unkorrigierten Fernvisus (UDVA) für beide Behandlungsgruppen

Wellenfrontanalyse (Pupillenweite 6 mm)

Vergleicht man die Aberrometriewerte (Abb. 5), so hat die Gruppe mit PTA-Werten von mindestens 40 % deutlich höhere (p<0,001) postoperative Aberrationen als die Vergleichsgruppe, wobei dies bei den präoperativen Daten nur beim Astigmatismus der Fall ist. Insgesamt wird durch die OP der Astigmatismus deutlich reduziert, Aberrationen höherer Ordnung werden jedoch induziert.

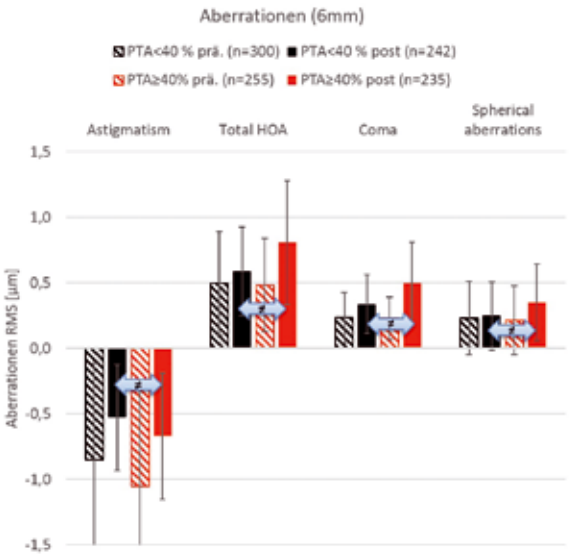

Abb. 5: Postoperative Aberrationen (RMS) der beiden Gruppen

Fazit und Ausblick

Die Sicherheit und Vorhersagbarkeit war in beiden ReLEx-SMILE-Gruppen gleich gut. Nach einer Woche konnten keine wesentlichen Unterschiede im Verlauf des unkorrigierten Fernvisus festgestellt werden. Die Wellenfrontanalyse zeigte signifikant größere Aberrationen für die Gruppe mit PTA-Werten von mindestens 40 %. Erfreulicherweise gab es keine Anzeichen für die Ausbildung einer Keratektasie in dieser Gruppe.

Sicherlich ist hier eine mehrjährige Verfolgung der Patienten notwendig, um sichere langfristige Aussagen machen zu können. Interessant ist in diesem Zusammenhang, ob der PTA-Wert bei der ReLEx-SMILE-Methode im Vergleich zur Femto-LASIK noch weiter erhöht werden kann, ohne dass eine Keratektasie induziert wird.

Literatur

1. Santhiago MR, Smadja D, Gomes BF et al.: Association between the percent tissue altered and post-laser in situ keratomileusis ectasia in eyes with normal preoperative topography. Am J Ophthalmol 2014 Jul;158(1):87–95.e1. doi: 10.1016/j.ajo.2014.04.002. Epub 2014 Apr 13
2. Santhiago MR, Smadja D, Wilson SE et al.: Role of percent tissue altered on ectasia after LASIK in eyes with suspicious topography. J Refract Surg 2015 Apr; 31(4):258–265. doi: 10.3928/1081597X-20150319-05
3. Moshirfar M, McCaughey MV, Reinstein DZ et al.: Small-incision lenticule extraction. J Cataract Refract Surg 2015 Mar;41(3):652–665. doi: 10.1016/j.jcrs.2015.02.006. Review
4. Sutton G, Lawless M, Hodge C: Laser in situ keratomileusis in 2012: a review. Clin Exp Optom 2014 Jan;97(1):18–29. doi: 10.1111/cxo.12075. Epub 2013 Jun 21
5. Winkler von Mohrenfels C, Salgado JP, Khoramnia R: Keratectasia after refractive surgery. Klin Monatsbl Augenheilkd 2011 Aug;228(8):704–711. doi: 10.1055/s-0029-1245754. Epub 2010 Nov 24
6. Reinstein DZ, Archer TJ, Gobbe M: Small incision lenticule extraction (SMILE) history, fundamentals of a new refractive surgery technique and clinical outcomes. Eye and Vision 2014;1:3
7. Lawless MA, Hodge C: Wavefront‘s role in corneal refractive surgery. Clin Experiment Ophthalmol 2005 Apr;33(2):199–209. Review

Evaluation von zwei verschiedenen Cap-Dicke-Parametern ein Jahr nach ReLEx-SMILE im Vergleich zur Femto-LASIK mit einem 100-µm-Flap

D. Breyer, H. Kaymak, K. Klabe, A. Fricke, P. Hagen, F. T. A. Kretz, G. U. Auffarth

Zusammenfassung

Um die Stabilität der Hornhaut möglichst wenig zu beeinträchtigen, sollte der Erhalt der oberen Hornhautschichten bei refraktiven laserchirurgischen Eingriffen priorisiert werden. Außerdem gilt es bei diesen elektiven Eingriffen, Spätkomplikationen zu vermeiden. Erfreulicherweise konnten wir zeigen, dass dies mit der ReLEx-SMILE-Methode möglich ist, ohne auf die hohe refraktive Effektivität und Sicherheit der etablierten Femto-LASIK-Methode verzichten zu müssen. Aufgrund dieser Tatsache hat bei uns die ReLEx-SMILE die Femto-LASIK komplett ersetzt.

Des Weiteren ist die ReLEx-SMILE aufgrund des hohen Patientenkomforts und niedrigeren Komplikationsspektrums bei uns und den Patienten die Methode der Wahl, wenn es um einen refraktiv-chirurgischen Eingriff an der Hornhaut geht.

Summary

The upper corneal layers are responsible for the long-term stability of the cornea. It must be the goal of an elective corneal refractive surgery to leave those untouched in order to minimize the risk of late keratectasia.

We were able to show that the ReLEx-SMILE method fulfils these requirements without endangering the achieved high level of safety and efficacy of the established Femto-LASIK. This is why ReLEx-SMILE replaced Femto-LASIK in our daily refractive practice. Another striking argument for the ReLEx-SMILE method is the high patient comfort and the lack of flap complications.

Hintergrund

Nach aktuellem Stand der Wissenschaft gewährleisten die obersten Hornhautschichten die Festigkeit der Hornhaut [1]. Um ihre langfristige Stabilität nicht zu beeinträchtigen, wird daher angestrebt, diese Schichten zu erhalten. Ebenfalls dient dieser Erhalt auch der Vermeidung von Spätkomplikationen wie der späten Keratektasie [2–4]. Zwei heutzutage vorherrschende Behandlungsmethoden der refraktiven Hornhautchirurgie, die dies berücksichtigen müssen, sind die Femto-LASIK- sowie die ReLEx-SMILE-Methode [5–9].

Uns interessierte daher die Frage, wie sich in diesem Zusammenhang eine vergrößerte Cap-Dicke auf die postoperativen Ergebnisse auswirkt. Dazu haben wir Daten von drei verschiedenen Patientengruppen miteinander verglichen: Patienten, die mit der Femto-LASIK mit einer 100-µm-Flapdicke behandelt wurden, und ReLEx-SMILE-Patienten mit einer 130-µm- bzw. 140-µm-Cap-Dicke. Verwendet wurden der Excimerlaser MEL80 bzw. der VisuMax, beide von Carl Zeiss Meditec.

Material und Methoden

Die präoperativen Patientendaten sind in Tabelle 1 dargestellt. Im Rahmen unseres Qualitätsmanagements wurden bis zu einem Jahr postoperativ die Ergebnisse der folgenden Untersuchungen dokumentiert:

- subjektive Refraktion
- Messung des Fernvisus
- Wellenfrontanalyse (KR-1W, Topcon) [10]
- Patientenbefragung

Behandlungsmethode	ReLEx-SMILE 140 µm Cap	ReLEx-SMILE 130 µm Cap	Femto-LASIK 100µm Flap
Anzahl der Augen	127	176	82
Alter [Jahre]	35 ± 8	33 ± 8	39 ± 9
Sphäre	−3,46 ± 1,68	−3,61 ± 1,96	−1,49 ± 1,71
Zylinder	−0,60 ± 0,63	−0,73 ± 0,65	−1,11 ± 1,08
Sphärisches Äquivalent (SEQ)	−3,76 ± 1,69	−3,98 ± 1,92	−2,05 ± 1,70

Tab. 1: Präoperative Patientendaten (Mittelwert ± Standardabweichung)

Ergebnisse

Sicherheit

In puncto Sicherheit betrachteten wir die Differenz aus post- und präoperativem korrigierten Fernvisus (CDVA). Die Ergebnisse sind in Abbildung 1 dargestellt, wobei eine Unterteilung in gewonnene/verlorene Snellen-Lines vorgenommen wurde. Vergleicht man die drei Verteilungen, so zeigt sich, dass beide ReLEx-SMILE-Gruppen signifikant ($p < 0{,}05$) bessere Ergebnisse erzielten als die Femto-LASIK. Deutlich wird dies vor allem am wesentlich geringeren Anteil an Augen, die einen Verlust von einer Zeile haben. Die Unterschiede zwischen den beiden ReLEx-SMILE-Gruppen sind hingegen nicht signifikant.

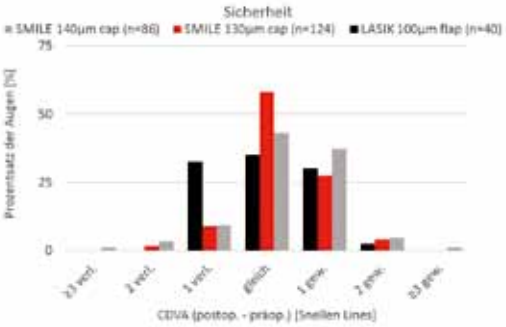

Abb. 1: Vergleich der 3 Behandlungsmethoden in puncto Sicherheit (Differenz zwischen post- und präoperativem korrigiertem Fernvisus, CDVA)

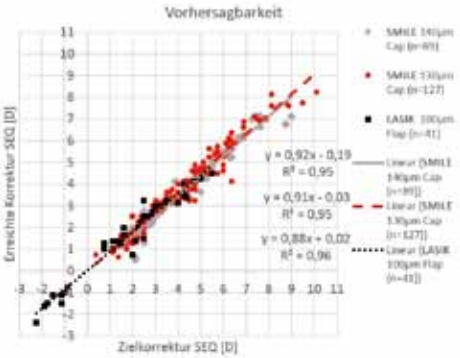

Abb. 2: Vergleich der Vorhersagbarkeit der 3 Behandlungen

Vorhersagbarkeit

Der Vergleich zwischen Zielkorrektur und erreichter Korrektur des sphärischen Äquivalents (SEQ) zeigt eine gute Vorhersagbarkeit in allen drei Gruppen (Abb. 2). Es fanden sich keine signifikanten Unterschiede. Für hohe Zielkorrekturen neigt die ReLEx-SMILE-Methode zu einer leichten Unterkorrektur. Dabei ist allerdings zu beachten, dass es sich bei den hier dargestellten Zielkorrekturen nur um die Eingangsparameter des Lasers handelt. Die Kenntnis der Ausgleichsgeraden und ihr Abstand zur 45°-Ideallinie kann aufgrund der relativ geringen Streuung der Ergebnisse dann dazu verwendet werden, die Unterkorrektur zu kompensieren und somit noch genauere Ergebnisse auch für hohe Zielkorrekturen zu erreichen.

Verlauf des Fernvisus

Abbildung 3 zeigt den Verlauf des unkorrigierten Fernvisus (UDVA). Die Femto-LASIK schneidet beim 1-Tages-Wert signifikant ($p < 0{,}05$) besser ab als beide ReLEx-SMILE-Gruppen. Nach einer Woche zeigen sich jedoch keine Unterschiede mehr, und alle Gruppen erreichen Visuswerte um 1,0 herum. Für eine höhere statistische Aussagekraft werden jedoch noch mehr Langzeitwerte benötigt.

Wellenfrontanalyse

Bei den postoperativen totalen Aberrationen (Abb. 4) zeigte sich, dass die ReLEx-SMILE-Gruppen geringere Werte für Astigmatismus hatten als die Femto-LASIK-Gruppe ($p < 0{,}05$), wobei bei derjenigen mit 130-µm-Cap-Dicke auch die Werte für total HOA sowie sphärische Aberration niedriger ausfielen.

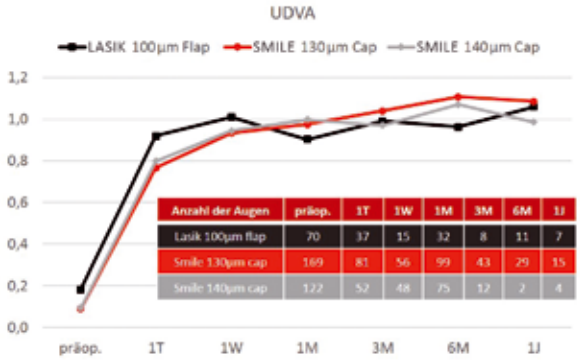

Anzahl der Augen	präop.	1T	1W	1M	3M	6M	1J
Lasik 100µm flap	70	37	15	32	8	11	7
Smile 130µm cap	169	81	56	99	43	29	15
Smile 140µm cap	122	52	48	75	12	2	4

Abb. 3: Verlauf des unkorrigierten Fernvisus (UDVA) für alle 3 Gruppen

Abb. 4: Postoperative Aberrationen (RMS) für alle 3 Gruppen

Fazit

In Bezug auf Sicherheit und Vorhersagbarkeit liefern alle drei Gruppen gute Ergebnisse, wobei in puncto Sicherheit signifikante Vorteile für die ReLEx-SMILE zu verzeichnen sind. Der postoperative Verlauf des korrigierten Fernvisus ist bei allen drei Gruppen sehr ähnlich. Die Wellenfrontanalyse zeigte geringere Aberrationen bei den ReLEx-SMILE-Gruppen, insbesondere bei derjenigen mit einer Cap-Dicke von 130 µm. Insgesamt lässt sich anhand unserer Daten feststellen, dass eine Erhöhung der Cap-Dicke auf 140 µm keinen negativen Einfluss auf die postoperativen Ergebnisse hat.

Bei der Patientenbefragung wurden in der ReLEx-SMILE-Gruppe keine trockenen Augen festgestellt. Außerdem berichteten die Patienten sowohl intra- als auch post-

operativ über weniger Schmerzen und einen besseren Patientenkomfort als bei der Femto-LASIK.

Aufgrund dieser Vorteile hat die ReLEx-SMILE-Methode bei uns die Femto-LASIK in der Behandlung der refraktiven Myopie komplett abgelöst.

Literatur

1. Reinstein DZ, Archer TJ, Gobbe M: Small incision lenticule extraction (SMILE) history, fundamentals of a new refractive surgery technique and clinical outcomes. Eye and Vision 2014;1:3
2. Lifshitz T, Levy J, Klemperer I, Levinger S: Late bilateral keratectasia after LASIK in a low myopic patient. J Refract Surg 2005 Sep-Oct;21(5):494–496
3. Maeda N, Nakagawa T, Kosaki R et al.: Higher-order aberrations of anterior and posterior corneal surfaces in patients with keratectasia after LASIK. Invest Ophthalmol Vis Sci 2014 May 29;55(6):3905–3911. doi: 10.1167/iovs.14-14391
4. Padmanabhan P, Aiswaryah R, AbinayaPriya V: Post-LASIK keratectasia triggered by eye rubbing and treated with topography-guided ablation and collagen cross-linking – a case report. Cornea 2012 May;31(5):575–580. doi: 10.1097/ICO.0b013e31821e42b2
5. Ağca A, Demirok A, Cankaya Kí et al.: Comparison of visual acuity and higher-order aberrations after femtosecond lenticule extraction and small-incision lenticule extraction. Cont Lens Anterior Eye 2014 Aug;37(4):292–296. doi: 10.1016/j.clae.2014.03.001. Epub 2014 Mar 27
6. Dong Z, Zhou X, Wu J et al.: Small incision lenticule extraction (SMILE) and femtosecond laser LASIK: comparison of corneal wound healing and inflammation. Br J Ophthalmol 2014 Feb;98(2):263–269. doi: 10.1136/bjophthalmol-2013-303415. Epub 2013 Nov 13
7. Pedersen IB, Bak-Nielsen S, Vestergaard AH et al.: Corneal biomechanical properties after LASIK, ReLEx flex, and ReLEx SMILE by Scheimpflug-based dynamic tonometry. Graefes Arch Clin Exp Ophthalmol 2014 Aug;252(8):1329–1335. doi: 10.1007/s00417-014-2667-6. Epub 2014 May 27
8. Gyldenkerne A, Ivarsen A, Hjortdal JØ: Comparison of Corneal Shape Changes and Aberrations Induced By FS-LASIK and SMILE for Myopia. J Refract Surg 2015 Apr;31(4): 223–229. doi: 10.3928/1081597X-20150303-01. Epub 2015 Mar 10
9. Ivarsen A, Asp S, Hjortdal J: Safety and complications of more than 1500 small-incision lenticule extraction procedures. Ophthalmology 2014 Apr;121(4):822–828. doi: 10.1016/j.ophtha.2013.11.006. Epub 2013 Dec 21
10. Lawless MA, Hodge C: Wavefront‘s role in corneal refractive surgery. Clin Experiment Ophthalmol 2005 Apr;33(2):199-209. Review

KPL

Aktueller Stand der perforierenden Keratoplastik (PKP)

B. Seitz, N. Szentmáry, A. Langenbucher, T. Hager, A. Viestenz, E. Janunts, M. El-Husseiny

Zusammenfassung

Neben methodischen Problemen bei den lamellären Techniken gibt es eine Reihe von Indikationen, die prinzipiell eine perforierende Keratoplastik (PKP) erfordern. Diese Indikationen können eingeteilt werden in elektive (optische vs. tektonisch) und kurative Notfalleingriffe (PKP à chaud). Klassischerweise ist eine elektive optische zentrale PKP nötig bei durchgreifenden Hornhautpathologien wie makuläre Dystrophie, Rekeratoplastik bei hohem Astigmatismus oder Keratokonus-„Rezidiv" wegen eines zu kleinen Transplantats. Auch Narben nach akutem Keratokonus mit Descemet-Defekt, durchgreifende Hornhautnarben nach perforierender Verletzung, Z. n. radialen Keratotomien, lange bestehender Endothel-Epithel-Dekompensation mit schwerem, teils vaskularisiertem Pannus und stromalen Narben erfordern die PKP – bevorzugt als Excimerlaser-gestütztes Verfahren. Die PKP in aphaken Augen erfordert die Aufnähung eines Flieringarings, insbesondere wenn das Auge vitrektomiert ist. Das Herpes-simplex-Virus kann im Endothel persistieren, sodass auch hier weder die DALK noch die ipsilaterale autologe Rotationskeratoplastik indiziert ist. Bei persistierender Akanthamöbenkeratitis oder Pilzkeratitis (besonders Fusarien) sind manchmal sehr große Transplantatdurchmesser nötig, um die Erreger möglichst in toto zu entfernen und den Bulbus zu erhalten.

Schlussfolgerung: Trotz berechtigtem Vormarsch der posterioren lamellären Transplantationstechniken, wird es auch zukünftig eine große Anzahl unverzichtbarer Einsatznotwendigkeiten der PKP „diesseits und jenseits der Routine" geben.

Summary

Besides methodical problems concerning lamellar corneal transplantation technique there are still a number of indications that require a penetrating keratoplasty (PKP) on principal. These indication may be classified as elective (optical vs. tectonic) or as curative emergency interventions (PKP à chaud). Classically an elective optical central PKP is required in case of penetrating corneal pathologies, such as macular corneal dystrophy, repeat keratoplasty because of high and irregular astigmatism or "recurrence" of keratoconus due to small grafts. Predescemetal scars following corneal hydrops, penetrating scars after injury or after radial keratotomy, long-standing bullous keratopathy with stromal scars and/or vascularized pannus require a PKP – preferably

using the excimer laser for trephination. For PKP in aphakic eyes a Flieringa ring should be sutured episclerally especially after vitrectomy. Herpes simplex virus tends to persist in the endothelium, thus neither DALK nor ipsilateral autologous rotational keratoplasty seems to make sense. In case of long-standing acanthamoeba keratitis or even more in fungal keratitis (especially caused by fusarium species) very large graft diameters may be required to eliminate the infectious causatives completely and save the globe.
Conclusion: Despite the justified advance of posterior lamellar transplantation techniques, still a great variety of indispensable requirements for PKP "on this or the other side of the routine" will persist.

Einleitung

In den Hörsälen ophthalmologischer Kongresse hört man in den letzten Jahren immer wieder, dass entsprechend der vorliegenden Pathologie 50 % aller Korneatransplantationen als posteriore lamelläre Keratoplastik und 40 % aller Korneatransplantationen als anteriore lamelläre Keratoplastik durchgeführt werden könnten. Das Deutsche Keratoplastik-Register, das seit dem Jahr 2000 von der Sektion Kornea in der Deutschen Ophthalmologischen Gesellschaft geführt wird, weist für das Jahr 2013 einen Anteil von 52,1 % an perforierenden Keratoplastiken (PKP), von 43,5 % an posterioren lamellären Keratoplastiken (vor allem Descemet Membrane Endothelial Keratoplasty = DMEK), aber nur 4,4 % an anterioren lamellären Keratoplastiken (vor allem Deep Anterior Lamellar Keratoplasty = DALK) aus (Abb. 1, 2).

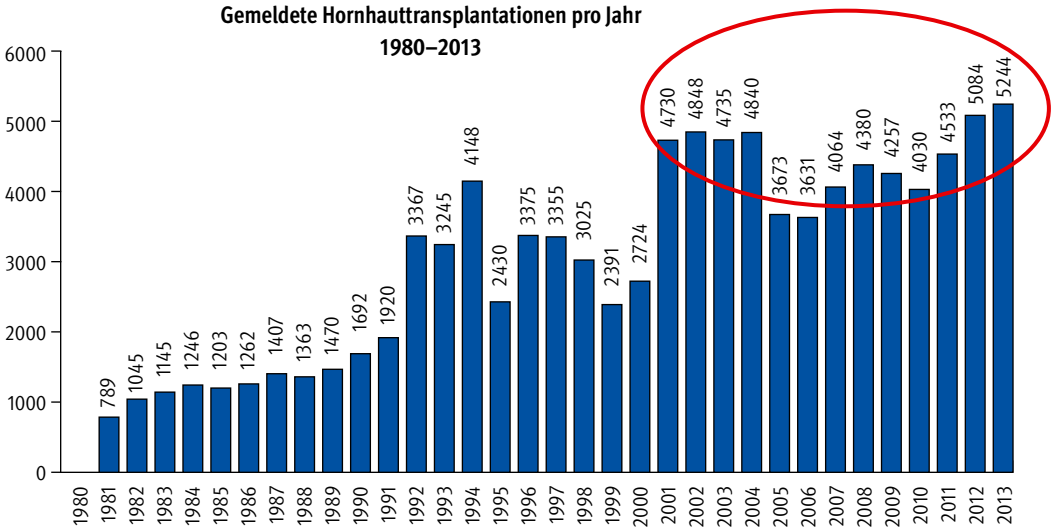

Abb. 1: Deutsches Keratoplastik-Register 2013. Im Jahr 2013 wurden 5244 Keratoplastiken durchgeführt. Ende 2013 standen etwa 3000 Patienten auf Wartelisten deutscher Transplantationszentren

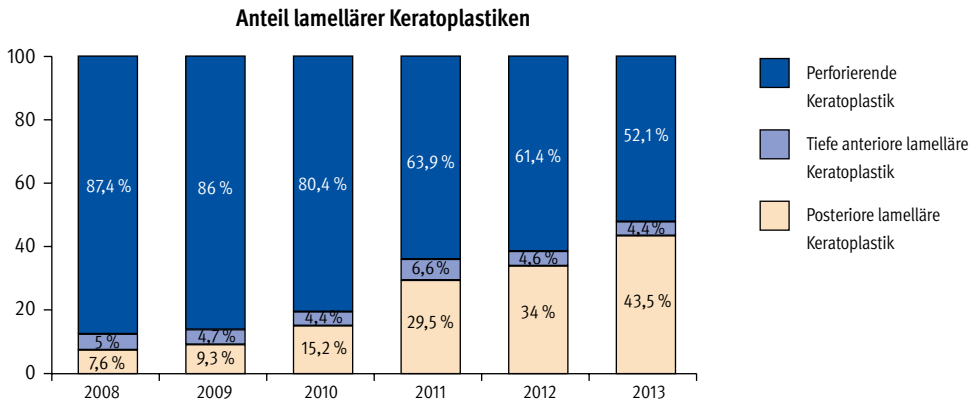

Abb. 2: Deutsches Keratoplastik-Register 2013. Im Jahr 2013 wurden 52,1 % aller Transplantationen als perforierende Keratoplastik, 43,5 % als hintere lamelläre und nur 4,4 % als vordere lamelläre Keratoplastik durchgeführt

Neben methodischen Problemen bei den lamellären Techniken gibt es eine Reihe von Indikationen, die auch heute prinzipiell eine PKP erfordern. Diese Indikationen können eingeteilt werden in elektive (optische vs. tektonisch) und kurative Notfalleingriffe (PKP à chaud) (Abb. 3). Eine periphere/exzentrische tektonische Korneoskleralplastik wird nötig bei einer Blockexzision beispielsweise wegen eines malignen Melanoms des Ziliarkörpers oder einer Epithelimplantationszyste, bei „traumatischer Iridenkleisis“ oder bei rheumatischer Einschmelzung am Limbus. Die zentrale runde 14 mm tektonische Korneoskleralplastik kann bei Keratoglobus oder fortgeschrittenem Keratotorus sinnvoll sein.

Eine infektiöse oder rheumatisch bedingte Descemetozele oder Hornhautperforation macht eine PKP à chaud nach Sklerotomie nötig, um die Integrität des Bulbus wiederherzustellen [4]. Klassischerweise ist eine elektive optische zentrale PKP nötig bei durchgreifenden Hornhautpathologien wie makuläre Dystrophie, Rekerato-

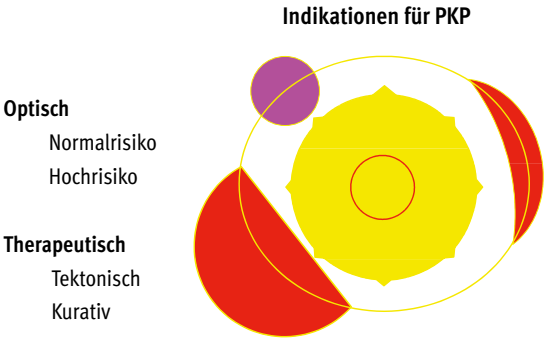

Abb. 3: Indikationen für perforierende Keratoplastik. Optisch (Normalrisiko vs. Hochrisiko) bzw. therapeutisch (tektonisch vs. kurativ)

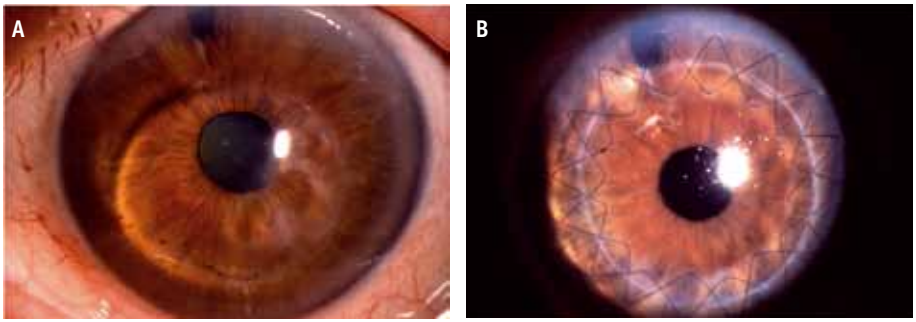

Abb. 4: Bei kleinem dezentrierten Transplantat mit hohem irregulären Astigmatismus (A) stellt oft nur die zentrierte perforierende Rekeratoplastik mit größerem Durchmesser (maximal 8,5 mm, bevorzugt Excimerlaser-Trepanation) eine sinnvolle Option dar. Das Schlüssel-Schloss-Prinzip der Excimerlaser-Keratoplastik erlaubt eine sehr geringe Fadenspannung, sodass eine physiologische Transplantatkrümmung bereits bei liegenden Fäden resultiert (B)

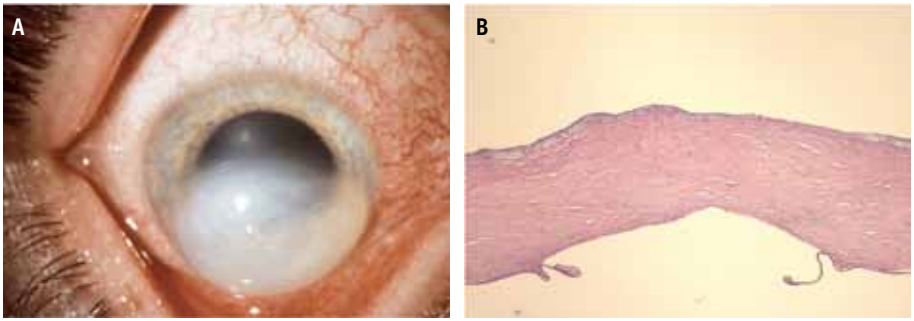

Abb. 5: Nach akutem Keratokonus = kornealer Hydrops (A) persistiert ein großer Descemet-Defekt (Histologie B), sodass nur die perforierende Keratoplastik methodisch sinnvoll ist

plastik bei hohem Astigmatismus oder Keratokonus-„Rezidiv“ wegen eines zu kleinen Transplantats. Bei kleinen dezentrierten Transplantaten mit hohem irregulären Astigmatismus (Abb. 4) stellt oft nur die zentrierte Rekeratoplastik mit größerem Durchmesser (maximal 8,5 mm, bevorzugt Excimerlaser-Trepan) eine sinnvolle Option dar [11]. Auch Narben nach akutem Keratokonus mit Descemet-Defekt (Abb. 5), durchgreifende Hornhautnarben nach perforierender Verletzung, Z. n. radialen Keratotomien, lange bestehender Endothel-Epithel-Dekompensation mit schwerem, teils vaskularisiertem Pannus und stromalen Narben erfordern die PKP. Die PKP mittels Excimerlaser in aphaken Augen erfordert die Aufnähung eines Flieringarings, insbesondere wenn das Auge vitrektomiert ist. Das Herpes-simplex-Virus kann im Endothel persistieren, sodass auch hier weder die DALK noch die ipsilaterale autologe Rotationskeratoplastik indiziert ist. Bei Akanthamöben-Keratitis oder Pilzkeratitis (besonders Fusarien) sind manchmal sehr große Transplantatdurchmesser nötig, um die Erreger möglichst in toto zu entfernen und den Bulbus zu erhalten (Tab. 1).

Auf Dauer fortwährende Indikationen für die perforierende Keratoplastik
– Patienten mit Keratokonus (in jedem Fall nach akutem Keratokonus = kornealer Hydrops)
– Endotheldekompensation mit stromalen Narben
– Dystrophien, die alle Hornhautschichten betreffen
– Rekeratoplastik (wegen eines hohen Astigmatismus)
– instabile Kornea (z. B. nach RK, iatrogener Keratektasie nach LASIK, Descemetozele, perforiertem Ulcus
– Aphakie, simultane IOL-Implantation
– Akanthamöben- bzw. Pilzkeratitis
– Blockexzision mit tektonischer Korneoskleralplastik

Tab. 1: Auf Dauer fortwährende Indikationen für die perforierende Keratoplastik

Operationstechnik

Ein klares Transplantat mit hohem irregulären Astigmatismus oder eine hohe Anisometropie mit Aniseikonie kann heute nicht mehr als Erfolg nach PKP angesehen werden. Vor allem intraoperative Determinanten (zum Beispiel Dezentrierung, „horizontale Torsion“, „vertikale Verkippung“) sind hier ursächlich [5, 8]. Die Technik der PKP, die bei zunehmender Erfahrung des Mikrochirurgen bei Weitem über den Austausch zweier Kollagenscheibchen hinausreicht, ist neben einer Reihe anderer Details ganz entscheidend für das funktionelle Ergebnis postoperativ:

1. Die Spendertomografie mittels OCT sollte angestrebt werden, um zurückliegende refraktive Chirurgie, einen Keratokonus oder einen hohen Astigmatismus auszuschließen und um die „Harmonisierung“ von Spender-Empfänger-Topografie zu ermöglichen.
2. Die Intubationsnarkose hat – besonders beim jungen Patienten – Sicherheitsvorteile gegenüber der Lokalanästhesie. Der arterielle Blutdruck sollte beim offenen Auge so niedrig wie möglich gehalten werden („kontrollierte arterielle Hypotension“).
3. Typischerweise wird die Pupille mit Pilocarpin verengt, um die Linse am phaken Auge zu schützen.
4. Vor der Trepanation empfiehlt sich eine Parazentese am Limbus.
5. Spender- und Empfängertrepanation sollten einheitlich von der epithelialen Seite mit dem gleichen Trepansystem erfolgen. Das ist die Voraussetzung für kongruente Schnittflächen und -winkel beim Spender und Empfänger. Typischerweise wird heute für die Spendertrepanation eine künstliche Vorderkammer benutzt.
6. Orientierungsstrukturen beim Spender und Empfänger erleichtert die korrekte Platzierung der ersten vier bzw. acht Situationsnähte und tragen somit

dazu bei, die „horizontale Torsion“ zu vermeiden. Die zweite Situationsnaht ist absolut entscheidend für die korrekte Transplantateinpassung.

7. Die horizontale Positionierung von Kopf- und Limbusebene sind unabdingbare Voraussetzungen für die Vermeidung von Dezentrierung, „vertikaler Verkippung“ und „horizontaler Torsion“.
8. Eine messbare Verbesserung scheint möglich durch das Geführte Trepansystem (GTS) nach Krumeich, durch die zweite Generation des Hanna-Trepans mit Einführung der künstlichen Vorderkammer und der Homburger/Erlanger Technik der nicht mechanischen Trepanation mit dem Excimerlaser.
9. Die Transplantatgröße sollte individuell an die Hornhautgröße angepasst werden („so groß wie möglich, so klein wie nötig“).
10. Im Zweifel sollte der Limbuszentrierung der Vorzug über die Pupillenzentrierung gegeben werden (insbesondere beim Keratokonus muss die „optische Verlagerung“ der Pupille bedacht werden).
11. Exzessive Über- und Unterdimensionierung des Transplantates im Vergleich zum Empfängerbett sollen vermieden werden, um einer Streckung oder Stauchung des peripheren Spendergewebes vorzubeugen.
12. Eine periphere Iridotomie bei 12 Uhr dient als Prophylaxe eines sogenannten Urrets-Zavalia-Syndroms.
13. Bei intakter Bowman-Lamelle sollte der doppelt fortlaufenden Kreuzstichnaht nach Hoffmann der Vorzug gegeben werden, da sie zu einer höheren topografischen Regularität, einer früheren visuellen Rehabilitation führt und mit einer geringeren Rate von Fadenlockerungen einher geht.
14. Die intraoperative Keratoskopie sollte angewendet werden, nachdem Lidsperrer und Haltefäden entfernt worden sind.

Die Entwicklung der nicht mechanischen Laser-Trepanation für die Keratoplastik

Die Entwicklung der Laser-Keratoplastik begann mehr als 20 Jahre vor der Einführung des Femtosekundenlasers (FSL). Unter der Hypothese, dass das Wundbett von größter Bedeutung für die optische Qualität des Hornhauttransplantates war, haben G. O. H. Naumann und G. K. Lang seit 1986 die Technik der nicht mechanischen Hornhauttrepanation unter Benutzung des 193-nm-Excimerlasers (EXL) entlang von Metallmasken für die perforierende Keratoplastik (PKP) entwickelt. Es wurde mit einer elliptischen Konfiguration begonnen. Der Durchbruch gelang jedoch mit der Einführung von acht „Orientierungszähnchen/-kerben“ bei runden Masken zur Minimierung der horizontalen Torsion. Für die Non-Contact-Spendertrepanation von der epithelialen Seite wurde eine künstliche Vorderkammer benutzt. Seit 1989 wurden mit dieser Technik in Erlangen und Homburg/Saar fast 4000 PKPs erfolg-

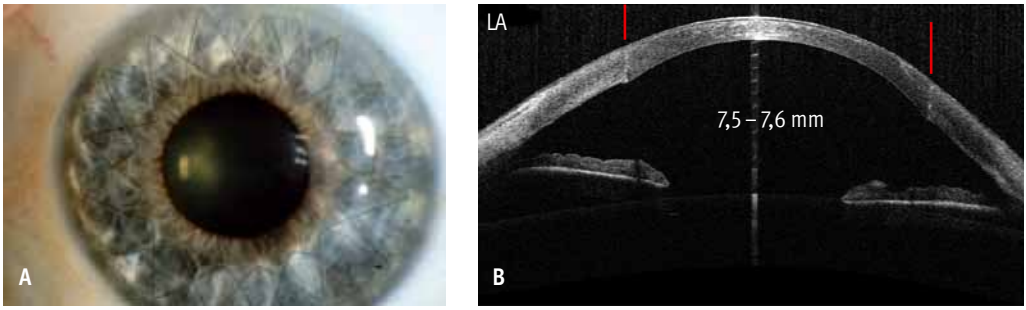

Abb. 6: (A) 6 Wochen nach Excimerlaser-PKP (8,0/8,1 mm) mit doppelt fortlaufendem Kreuzstich nach Hoffmann bei fortgeschrittenem Keratokonus. (B) Das Vorderabschnitts-OCT zeigt die spannungsfreie Transplantat-Apposition der perpendikulären Schnittkanten ohne vordere Stufen

reich unter Einsatz des Zeiss-Meditec MEL70 EXL und neuerlich unter Einsatz des Schwind AMARIS EXL durchgeführt (Abb. 6) [1, 6, 9, 10, 12].

Besonderheiten der Femtosekundenlaser-Keratoplastik

Seit 2006 haben verschiedene Arbeitsgruppen den Femtosekundenlaser (FSL) für die PKP mit „Tophead, Mushroom, Zigzag“, „Christmas tree“ und eine Reihe anderer Wundkonfigurationen angewendet. Der FSL arbeitet bei einer Wellenlänge von etwa 1 µm (Infrarot), der Excimerlaser bei 193 nm (UV). Die Hornhaut ist transparent für den FSL. Der Excimerlaser wird absorbiert von der Hornhaut. Die Pulsdauer des Excimerlasers beträgt einige Nanosekunden, die des FSL einige 100 Femtosekunden. Die Repetitionsrate beim Excimerlaser erreicht heute bis zu 200 Hz, beim FSL liegt sie im Bereich von mehreren Kilohertz. Die Energiedichte beim Excimerlaser schwankte zwischen 150 und 400 mJ/cm^2, beim FSL zwischen 1 und 10 J/cm^2. Die Pulsgröße beim Excimerlaser schwankt zwischen 0,6 und 6 mm, beim FSL liegt sie bei einigen Mikrometern. Die Gewebeinteraktion des Excimerlasers beruht auf direkter Fotoablation, die Gewebeinteraktion des FSL ist plasmavermittelt. Die Vorteile des FSL bestehen darin, dass keine Masken nötig sind, es keinen Gewebeverlust gibt und keine thermischen Effekte auftreten.

Vorteile/Nachteile der Excimerlaser vs. Femtosekundenlaser-Trepanation

Prospektive klinische Studien haben gezeigt, dass die Technik der Non-Contact-EXL-PKP die Spender- und Empfängerzentrierung verbessert, die vertikale Verkippung und die horizontale Torsion des Transplantates im Empfängerbett reduziert.

Damit resultiert ein signifikant geringerer kornealer Astigmatismus ohne Nähte, eine höhere Regularität der Topografie und damit ein besserer Visus [6, 9, 10, 12]. Neben einem geringeren Zusammenbruch der Blut-Kammerwasser-Schranke im Frühverlauf nach PKP hat die EXL-Trepanation keinen Einfluss auf die Kataraktbildung oder auf das Transplantatendothel. Darüber hinaus wird die Rate der immunologischen Abstoßungsreaktionen durch den Einsatz des EXL nicht negativ beeinflusst [7], sehr wohl jedoch durch den Einsatz des FSL – insbesondere beim Mushroom-Profil [13]. Außerdem ermöglicht der EXL die Trepanation bei instabiler Hornhaut wie bei einem perforierten Hornhautgeschwür oder nach radialer Keratotomie oder LASIK. Der große Nachteil bei lamellären und perforierenden Keratoplastiken mittels FSL ist – auch bei gekrümmtem Interface – die Notwendigkeit einer Ansaugung und Applanation, die zur Distorsion des Hornhautgewebes führt. Dies führt besonders beim fortgeschrittenen Keratokonus zu „nicht runden" Öffnungen in der Patientenhornhaut und damit zur horizontalen Torsion als der intraoperativen Hauptdeterminante des hohen/irregulären Astigmatismus nach PKP. Besonders beim Keratokonus erlaubt bei der EXL-Trepanation die Verwendung einer extrem leichten Metallmaske, die ohne Distorsion dem Konus wie eine Halskrause „saturnartig" aufgesetzt wird, die Exzision einer ideal runden Öffnung mit zirkulär perpendikulären Kanten (Abb. 7).

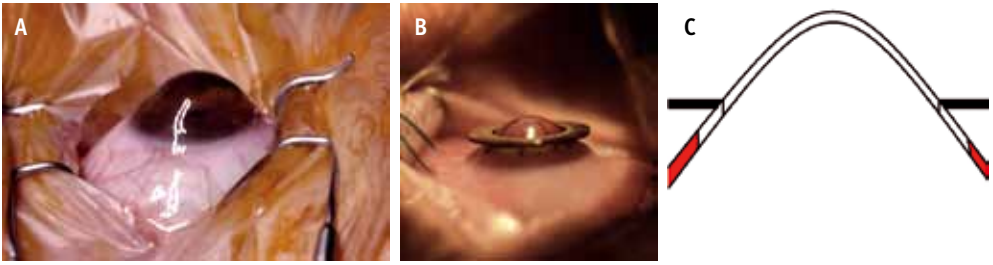

Abb. 7: Fortgeschrittener Keratokonus. (A) Seitenansicht präoperativ, (B) Empfängermaske bei der Excimerlaser-Keratoplastik sitzt ohne Deformation „saturnartig" über dem Kegel wie eine Halskrause. (C) Schematisch: Empfängermaske bei Excimerlaser-Keratoplastik führt zu perpendikulären Schnitten ohne Deformation

Prospektive randomisierte Studie EXL- vs. FSL-Keratoplastik

Die FSL-assistierte PKP schien initial sehr interessant. Deshalb haben wir im März 2013 den letzten Patienten in eine prospektive randomisierte Studie eingeschlossen, um einen möglichen Unterschied im Vergleich mit der EXL-PKP herauszufinden. In dieser Single-Center-Studie wurden 60 Patienten im Alter von 20 bis

81 Jahren (phak oder pseudophak, primäre zentrale PKP, ein Operateur BS) in vier Gruppen randomisiert. Es resultierten 15 Keratokonus- und 15 Fuchs-Dystrophie-Patienten jeweils mit Excimerlaser (Gruppe I und II) und mit Femtosekundenlaser (Gruppe III und IV). Ausschlusskriterien waren Re-PKP und/oder simultane Linsenchirurgie. Mittels FSL wurde ein „Mushroom"-Profil (Keratokonus) oder „Tophat"-Profil (Fuchs-Dystrophie mit stromalem Narben) mit einem Innendurchmesser von 7,5 mm und einem Außendurchmesser von 8,5 mm sowie einem „side-cut" in 2/3 der Hornhautdicke kreiert. Der Durchmesser des zylindrischen Profils bei der Excimerlaser-PKP betrug 8,0 mm. In allen Gruppen betrug die Überdimensionierung des Transplantates 0,1 mm. Die Fixation erfolgte standardisiert mit einer doppelt fortlaufenden Kreuzstichnaht (Abb. 6A). Auch bei FSL-PKP war die Stichtiefe prädescemetal intendiert und nicht etwa in der Ebene des Sidecut. Der erste Faden wurde nach einem Jahr, der zweite Faden wurde nach 1,5 Jahren in Tropfanästhesie entfernt [3].

Folgende Ergebnisse wurden erhoben (Tab. 2): Insbesondere beim Keratokonus zeigte die FSL-Gruppe mehr Dezentrierung, mehr Vis à tergo, und es waren öfter Einzelknüpfnähte nötig, um eine Spender-Empfänger-Apposition ohne Stufen und Lücken sicherzustellen. Mindestens zwei Monate nach Entfernung aller Fäden war der topografische Astigmatismus beim Keratokonus nach FSL-Trepanation (6,8 ± 3,1 dpt) signifikant höher als nach EXL-Trepanation (3,3 ± 2,7 dpt). Auch der Surface-Regularity-Index des TMS-5-Systems war nach EXL-Trepanation signifikant günstiger (0,5 ± 0,4) als nach FSL-Trepanation (0,8 ± 0,3).

Minimalanforderungen für Vergleichsstudien zu verschiedenen Trepanationstechniken
– Visus mit Brillenkorrektur (**nicht** Kontaktlinsenvisus!) und zentrale Brechkraft
– Keratometrischer oder topografischer Astigmatismus **(nicht nur refraktiver Zylinder!)**
– Maß für die topografische Regularität (z.B. SRI/SAI des TMS-Systems)
– Endothel
– Immunreaktionen
…. jeweils vor und **nach Fadenentfernung.** Arbeiten, die darauf nicht eingehen, sollten nicht für eine Beurteilung verschiedener Trepanationsmethoden herangezogen werden

Tab. 2: Minimalanforderungen für Vergleichsstudien zu verschiedenen Trepanationstechniken

Auch die Freiburger Arbeitsgruppe belegte nach Fadenentfernung beim Mushroom einen Astigmatismus von 6,4 ± 3,0 dpt, beim Tophat von 5,8 ± 4,6 dpt [2]. Diese Werte liegen in einem Bereich, der früher auch mit dem Motortrepan von Geuder, der längst vom Markt genommen wurde, erreichbar war. Im Übrigen ist die Rate der Immunreaktionen nach FSL-PKP deutlich höher – besonders beim Mushroom [13].

Excimerlaser gestützte tiefe lamelläre Keratoplastik („Excimer-DALK“)

Bei Perforation der Descemet-Membran muss man üblicherweise zur PKP „konvertieren“. Damit den in der Regel jungen Keratokonuspatienten durch die geplante DALK kein Nachteil entsteht, kann man Spender- und Empfängertrepanation mit dem Excimerlaser in typischer Weise vorbereiten. Allerdings wird beim Patienten nicht perforiert. Wenn die „Big Bubble“ gelingt und die Descemet-Membran – ohne zu perforieren – frei präpariert werden kann, wird die Operation als DALK beendet. Gelingt dies nicht zur Zufriedenheit des Operateurs, so kann ohne Nachteil für den Patienten die Operation als Excimerlaser-PKP mit all ihren bekannten Vorteilen beendet werden [10].

Zusammenfassung und Schlussfolgerungen

Neben methodischen Problemen bei den lamellären Techniken gibt es eine Reihe von Indikationen, die prinzipiell eine perforierende Keratoplastik (PKP) erfordern. Diese Indikationen können eingeteilt werden in elektive (optische vs. tektonische) und kurative Notfalleingriffe (PKP à chaud). Um den gefürchteten Astigmatismusanstieg nach Fadenentfernung zu vermeiden, sollte für die PKP ein Trepansystem verwendet werden, das die spannungsfreie symmetrische Einpassung eines kreisrunden Spenderscheibchens in ein kreisrundes Empfängerbett mit kongruenten unproblematisch wasserdicht adaptierenden Schnittkanten sicherstellt. Diese Ansprüche an eine optimale Trepanation werden derzeit am ehesten durch die nicht mechanische Excimerlaser-Trepanation erfüllt, die seit mehr als 25 Jahren bei annähernd 4000 Patienten durchgeführt wurde und nachgewiesene Vorteile bezüglich keratometrischem Astigmatismus, Regularität der Topografie und Visus nach Fadenentfernung hat. Der Aufwand lohnt besonders bei (1) jungen Patienten mit (akutem) Keratokonus, (2) Rekeratoplastik (wegen des hohen Astigmatismus), (3) kindlicher Keratoplastik, (4) instabiler Kornea (z. B. nach RK, iatrogener Keratektasie nach LASIK, Descemetozele, perforiertem Ulcus), (5) Aphakie mit simultaner IOL-Implantation und (6) Akanthamöben- und Pilzkeratitis. Die Femtosekundenlaser-Keratoplastik stellt einen deutlichen Mehraufwand dar, und eine Überlegenheit konnte in den letzten neun Jahren nicht belegt werden. Die wenigen publizierten Ergebnisse bezüglich Astigmatismus und topografischer Regularität nach Fadenentfernung scheinen derzeit den hohen technischen und finanziellen Aufwand des FSL-Einsatzes für die PKP nicht zu rechtfertigen. Trotz berechtigtem Vormarsch der posterioren lamellären Transplantationstechniken wird es auch zukünftig eine große Anzahl unverzichtbarer Einsatznotwendigkeiten der PKP „diesseits und jenseits der Routine“ geben.

Literatur

1. Behrens A, Seitz B, Küchle M et al.: „Orientation teeth“ in non-mechanical laser corneal trephination for penetrating keratopasty: 2.94 µm Er:YAG vs 193 nm ArF excimer laser. Br J Ophthalmol 1999;83:1008–1012
2. Birnbaum F, Wiggermann A, Maier PC et al.: Clinical results of 123 femtosecond laser-assisted keratoplasties. Graefes Arch Clin Exp Ophthalmol 2013;251:95–103
3. El-Husseiny M, Seitz B, Langenbucher A et al.: Excimer vs. femtosecond laser assisted penetrating keratoplasty in keratoconus and Fuchs dystrophy – Design and intraoperative results of a prospective randomized study. J Ophthalmol 2015 [in press]
4. Küchle M, Seitz B, Langenbucher A, Naumann GOH: Nonmechanical excimer laser penetrating keratoplasty for perforated or predescemetal corneal ulcers. Ophthalmology 1999;106:2203–2209
5. Naumann GOH: Corneal transplantation in anterior segment diseases. The Bowman Lecture (Number 56) Part II. Eye 1995; 9:395–424
6. Seitz B, Langenbucher A, Kus MM, Küchle M, Naumann GOH: Nonmechanical corneal trephination with the excimer laser improves outcome after penetrating keratoplasty. Ophthalmology 1999;106:1156–1165
7. Seitz B, Langenbucher A, Diamantis A et al.: Immunreaktionen nach perforierender Keratoplastik - Eine prospektive randomisierte Vergleichsstudie zwischen Excimerlaser- und Motortrepanation. Klin Monatsbl Augenheilkd 2001;218:710–719
8. Seitz B, Langenbucher A, Küchle M, Naumann GOH: Impact of graft diameter on corneal power and the regularity of postkeratoplasty astigmatism before and after suture removal. Ophthalmology 2003;110:2162–2167
9. Seitz B, Langenbucher A, Nguyen NX et al.: Ergebnisse der ersten 1000 konsekutiven elektiven nichtmechanischen Keratoplastiken mit dem Excimerlaser – Eine prospektive Studie über mehr als 12 Jahre. Ophthalmologe 2004;101:478–488
10. Seitz B, Langenbucher A, Naumann GOH: Perspektiven der Excimerlaser-Trepanation für die Keratoplastik. Ophthalmologe 2011;108:817–824
11. Szentmáry N, Seitz B, Langenbucher A, Naumann GOH: Repeat keratoplasty for correction of high or irregular postkeratoplasty astigmatism in clear corneal grafts. Am J Ophthalmol 2005;139:826–830
12. Szentmáry N, Langenbucher A, Naumann GOH, Seitz B: Intra-individual variability of penetrating keratoplasty outcome after excimer laser versus motorized corneal trephination. J Refract Surg 2006;22:804–810
13. Szentmáry N, Goebels S, El-Husseiny M et al.: Immunreaktionen nach Femtosekunden- und Excimerlaser-Keratoplastik. Klin Monatsbl Augenheilkd 2013;230:486–489

Funktionelle Ergebnisse des Astigmatismus und der Aberrationen höherer Ordnung nach DMEK vs. ultradünner DSAEK

J. M. Vetter, M. Kügler, L. Bauer, P. Rieck, C. Wirbelauer

Zusammenfassung

Hintergrund: Bei Patienten mit Erkrankungen des Hornhautendothels und mit Hornhautödem ist eine posteriore lamelläre Keratoplastik indiziert. Diese kann entweder als Descemet Membrane Endothelial Keratoplasty (DMEK) oder als ultradünne Descemet Stripping Automated Endothelial Keratoplasty (DSAEK) durchgeführt werden.

Methoden: Bei 28 Patienten mit endothelialer Pathologie wurde entweder eine ultradünne DSAEK-Operation (DSAEK-Gruppe; n = 12) oder eine DMEK-Operation (DMEK-Gruppe; n = 16) durchgeführt. Der bestkorrigierte Visus (logMAR), der Astigmatismus und die Aberrationen höherer Ordnung der Hornhautvorderfläche (Atlas Topograph, Zeiss, Jena) wurden mindestens 6 Wochen postoperativ erhoben. Ein Vergleich der Gruppen wurde mittels Mann-Whitney-U-Test durchgeführt (Signifikanzniveau $p < 0{,}05$).

Ergebnisse: Der bestkorrigierte logarithmische Visus lag in der DSAEK-Gruppe bei 0,42 (±0,20 Standardabweichung) und in der DMEK-Gruppe bei 0,30 (±0,23; p = 0,03). Der Astigmatismus belief sich in der DSAEK-Gruppe auf 1,84 dpt (±0,77 dpt) und in der DMEK-Gruppe auf 1,75 dpt (±1,02 dpt). Die Aberrationen höherer Ordnung (higher-order-aberrations, RMS) wurden in der DSAEK-Gruppe mit 1,64 µm (±1,75) und in der DMEK-Gruppe mit 1,94 µm (±2,67; p = 0,38) gemessen.

Schlussfolgerungen: Die DMEK-Gruppe erzielte im Vergleich zur ultradünnen DSAEK bessere Visusergebnisse. Im Astigmatismus und den Aberrationen höherer Ordnung der Hornhautvorderfläche lag kein signifikanter Unterschied zwischen beiden Gruppen vor. Die ausschließliche Betrachtung der Hornhautvorderfläche ohne Berücksichtigung der hinteren Kurvatur stellt eine Limitierung dieser Studie dar.

Summary

Background: Posterior lamellar keratoplasty has become the treatment of choice in corneal endothelial disease. Descemet membrane endothelial keratoplasty (DMEK) or descemet stripping automated endothelial keratplasty (DSAEK) are generally performed.

Methods: 28 patients with endothelial disease were treated either with ultrathin DSAEK (n = 12) or DMEK (n = 16). Best corrected visual acuity (LogMAR), astigmatism, higher order aberrations of the anterior corneal surface (Atlas Topograph, Zeiss, Jena) were

measured 6 weeks after surgery or later. Both groups were compared using the Mann-Whitney U-test with a significance level of $p < 0.05$.
Results: Best corrected logarithmic visual acuity was 0.42 (±0.20; standard deviation) in the DSAEK group and 0.30 (±0.23) in the DMEK group ($p = 0.03$). The corneal astigmatism was measured as 1.84 D (±0.77 D) in the DSAEK group and 1.75 D (±1.02 D) in the DMEK group ($P > 0.05$). Higher order aberrations of the anterior corneal surface (RMS) were 1.64 µm (±1.75) in the DSAEK group and 1.94 µm (±2.67) in the DMEK group ($p = 0.38$).
Conclusions: The best-corrected visual acuity was better in the DMEK group. Although both groups were similar in terms of corneal astigmatism and higher order aberrations, the results were limited by the fact that only the anterior corneal surface was measured.

Einleitung

Das chirurgische Verfahren der endothelialen Keratoplastik erlaubt den selektiven Ersatz einer pathologischen Hornhautendothelschicht bei gleichzeitigem Erhalt des Hornhautstromas, der Basalmembran und der Epithelschicht [1, 2]. Dies hat den Vorteil, dass die Hornhautgeometrie und damit die Oberflächentopografie durch die Operation nur geringfügig verändert werden, anders als bei der perforierenden Keratoplastik. Entsprechend sind die visuellen Ergebnisse nach Austausch aller fünf Hornhautschichten bei der durchgreifenden Hornhauttransplantation schlechter als bei der endothelialen Keratoplastik [3]. Gleichzeitig erlauben die endothelialen Verfahren eine schnellere Visuserholung im Vergleich zur perforierenden Keratoplastik [3]. Konsequenterweise gilt die endotheliale Keratoplastik mittlerweile als Standard bei Pathologien des Hornhautendothels, sodass die posterior lamelläre Hornhauttransplantation mittlerweile mehr als 40 % aller Keratoplastiken darstellt.

Die beiden häufigsten Techniken der posterioren lamellären Keratoplastik sind die Descemet Stripping Automated Endothelial Keratoplasty (DSAEK) und die Descemet Membrane Endothelial Keratoplasty (DMEK). In der klinischen Beobachtung wurden funktionelle Unterschiede zwischen der DSAEK und der DMEK zugunsten der letzteren Technik gefunden, wenngleich die intraoperative Handhabung des hauchdünnen Transplantates im Vergleich zur DSAEK schwieriger ist [4]. Eine mögliche Erklärung ist die Lichtbrechung an der Grenze zwischen Spender- und Empfängerstroma. Ein weiterer Faktor können Irregularitäten der Oberfläche an der Außen- oder Innenseite der Hornhaut nach der Operation sein. In der hier durchgeführten klinischen Untersuchung wurden deshalb der Visus, der Astigmatismus und die Aberrationen höherer Ordnung der Hornhautvorderfläche zur Beurteilung der Ausprägung von Oberflächenirregularitäten nach ultradünner DSAEK mit denen nach DMEK verglichen.

Patienten und Methoden

In der hier vorgestellten retrospektiven Kohortenstudie wurden insgesamt 28 Augen von 28 Patienten eingeschlossen. Zwölf Augen von zwölf Patienten waren mit der sogenannten ultradünnen DSAEK-Operation versorgt worden, bei 16 Augen von 16 Patienten wurde die DMEK-Operation durchgeführt.

Bei der DSAEK wurden die Spenderhornhaut zunächst in eine künstliche Vorderkammer eingespannt und mit dem Mikrokeratom das Epithel sowie das anteriore Stroma glatt abgetrennt. Bei der ultradünnen DSAEK erfolgte ein doppelter planparalleler Mikrokeratomschnitt, sodass eine 80 bis 100 µm dicke posteriore Stromalamelle samt Descemetmembran und Endothel verblieben. Nach Trepanation des gewünschten Bereiches wurde das Scheibchen im Auge mit dem Endothel in Richtung zur Linse positioniert und mit einer Luftblase an die zuvor von Descemet befreite Empfängerhornhaut angedrückt. Der Vorteil dieses Verfahrens liegt in der relativ einfachen Handhabung des stabilen Stroma-Descemet-Endothelkomplexes in der Augenvorderkammer.

Im Rahmen der DMEK erfolgte die Präparation stattdessen mit einer Pinzette. Die Descemet mit Endothel wurde vom Stroma abgezogen, angefärbt und ebenfalls mit dem Endothel linsenwärts in der Augenvorderkammer positioniert. Mittels Luftblase erfolgte dann die Fixierung an der Empfängerhornhaut, die ebenfalls zuvor vom pathologischen Endothel befreit wurde.

Eine postoperative Untersuchung erfolgte mindestens sechs Wochen nach Operation, um stabile Hornhautwerte zu analysieren. Dabei wurden der bestkorrigierte Visus erhoben, eine Placido-basierte Hornhauttopografie (Atlas Topograph, Zeiss, Jena, Deutschland) durchgeführt und ein Vorderabschnitts-OCT aufgenommen (SL-OCT, Heidelberg Engineering, Heidelberg, Deutschland), um die zentrale Hornhaut- und hintere Lamellendicke zu bestimmen. Der primäre Endpunkt der Studie war die Höhe der Aberrationen 3. bis 6. Ordnung der Placido-basierten Hornhauttopografie an der Hornhautvorderfläche. Dazu wurde der Mittelwert der Wurzelquadrate über alle Ordnungen gemittelt (root mean square, RMS). Als sekundäre Endpunkte dienten der bestkorrigierte Visus (LogMAR), die postoperative Dicke der Empfängerhornhaut und der hinteren Transplantatlamelle (nur DSAEK-Gruppe) sowie der mittlere reguläre Astigmatismus in der Placido-basierten Hornhauttopografie. Ein Vergleich der Gruppen wurde mittels Mann-Whitney-U-Test durchgeführt mit einem Signifikanzniveau bei einem P-Wert <0,05.

Ergebnisse

Die postoperativen Untersuchungen wurden in der DSAEK-Gruppe durchschnittlich 10,2 Monate nach Operation durchgeführt, in der DMEK-Gruppe geschah dies im Mittel nach 7,6 Monaten.

Die Hornhautdicke der Empfängerhornhaut lag postoperativ in der DSAEK-Gruppe durchschnittlich bei 545 ± 47 µm und in der DMEK-Gruppe bei 528 ± 29 µm. In der DSAEK-Gruppe betrug die Dicke der hinteren Transplantatlamelle im Mittel 66 ± 15 µm. Dies bestätigte das Vorliegen ultradünner DSAEK-Fälle mit der Verwendung dünner Transplantatlamellen.

Der bestkorrigiere Visus (Abb. 1) entsprach in der ultradünnen DSAEK-Gruppe durchschnittlich 0,42 ± 0,20 (LogMAR) und in der DMEK-Gruppe 0,30 ± 0,23. Dieser Unterschied war statistisch signifikant ($p < 0,03$). Der postoperative Astigmatismus betrug in der DSAEK-Gruppe im Mittel 1,84 ± 0,77 dpt (Abb. 2) und in der DMEK-

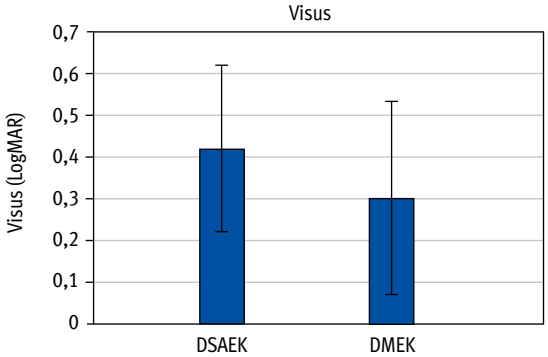

Abb. 1: Bestkorrigierter Visus (LogMAR) nach ultradünner DSAEK- und nach DMEK-Operation

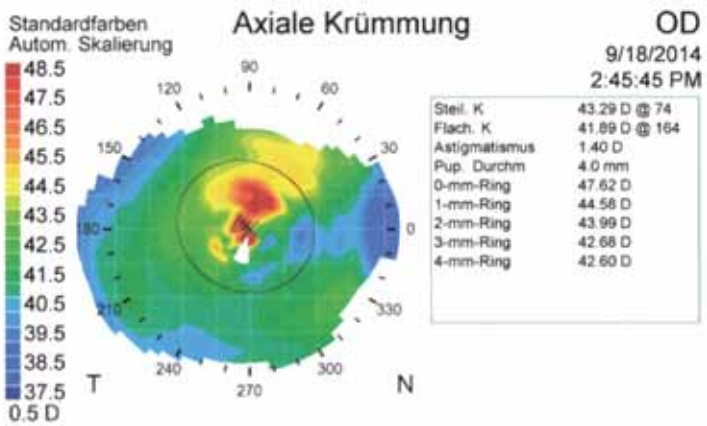

Abb. 2: Hornhauttopografie nach ultradünner DSAEK-Operation

Gruppe 1,75 ± 1,02 dpt (Abb. 3). Hier bestand kein signifikanter Unterschied zwischen den Gruppen (P > 0,05). Die Aberrationen höherer Ordnung (RMS) wurden in der DSAEK-Gruppe mit 1,64 ± 1,75 µm und in der DMEK-Gruppe mit 1,94 ± 2,67 µm gemessen (Abb. 4). Auch hier lag zwischen beiden Gruppen bei einem P-Wert von 0,38 kein signifikanter Unterschied vor.

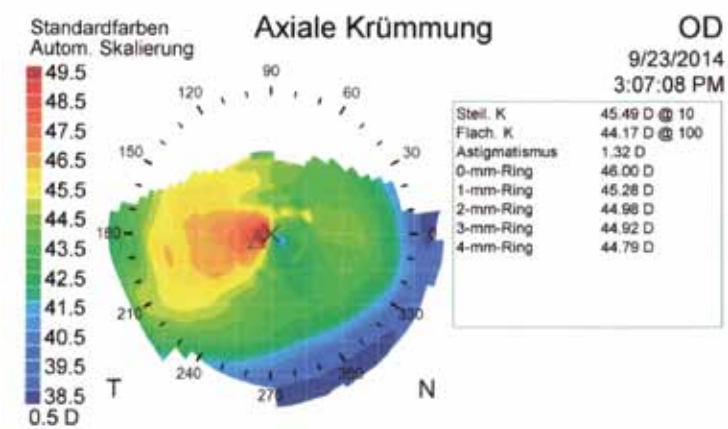

Abb. 3: Hornhauttopografie nach DMEK-Operation

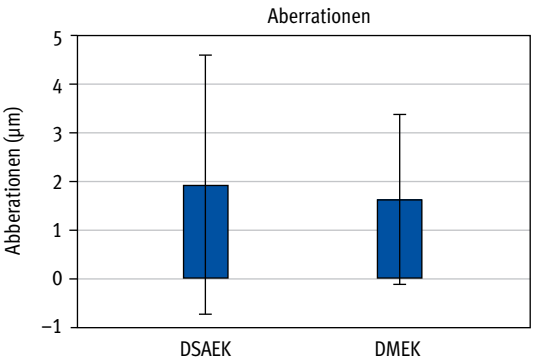

Abb. 4: Aberrationen höherer Ordnung (RMS) nach ultradünner DSAEK- und nach DMEK-Operation

Diskussion

Die Behandlung endothelialer Pathologien und Hornhautödeme ist durch posteriore lamelläre Transplantationen erheblich verbessert worden. In dieser klinischen Untersuchung konnte ein signifikanter Unterschied bei der bestkorrigierten Sehschärfe zwischen der DMEK und der ultradünnen DSAEK bestätigt werden [4–6]. Allgemein erreichen Patienten nach DMEK eine um ein bis zwei Zeilen bessere Seh-

kraft. Im Vergleich zwischen ultradünner DSAEK und DMEK zeigte sich dagegen kein Unterschied bei der postoperativen Empfängerhornhautdicke, dem postoperativen Astigmatismus der Hornhautvorderfläche sowie den Aberrationen höherer Ordnung an der Hornhautvorderfläche. Unsere Ergebnisse bestätigten die Resultate aktueller Studien, in denen ein signifikanter Unterschied der Aberrationen höherer Ordnung zwischen DSAEK und DMEK nur an der Hornhautrückfläche, nicht aber an der Hornhautvorderfläche nachgewiesen werden konnte [5, 6]. Die bei der ultradünnen DSAEK etwas größere Tunnelgröße, die zum Einschub des Transplantates nötig ist, scheint keine wesentliche Rolle auf Astigmatismus oder Aberrationen höherer Ordnung an der Hornhautvorderfläche zu haben.

Eine Limitation der vorliegenden Studie war, dass aufgrund des Placido-basierten Testverfahrens nur Astigmatismus und Aberrationen an der Hornhautvorderfläche erhoben werden konnten. Weitere Untersuchungen unter Einbeziehung der Hornhautrückfläche zur Beurteilung der posterioren Kurvatur und möglichen Unregelmäßigkeiten erscheinen hier sinnvoll.

Literatur

1. Melles GR, Eggink FA, Lander F et al.: A surgical technique for posterior lamellar keratoplasty. Cornea 1998;17:618–626
2. Price FW, Jr., Price MO: Descemet's stripping with endothelial keratoplasty in 200 eyes: early challenges and techniques to enhance donor adherence. J Cataract Refract Surg 2006; 32:411–418
3. Maier AK, Gundlach E, Gonnermann J et al.: Fellow eye comparison of descemet membrane endothelial keratoplasty and penetrating keratoplasty. Cornea 2013;32(10):1344–1348
4. Goldich Y, Showail M, Avni-Zauberman N et al.: Contralateral eye comparison of descemet membrane endothelial keratoplasty and descemet stripping automated endothelial keratoplasty. Am J Ophthalmol 2015;159:155–159
5. Muftuoglu O, Prasher P, Bowman RW et al.: Corneal higher-order aberrations after Descemet's stripping automated endothelial keratoplasty. Ophthalmology 2010 May; 117(5):878–884
6. Rudolph M, Laaser K, Bachmann BO et al.: Corneal higher-order aberrations after descemet's membrane endothelial keratoplasty. Ophthalmology 2012;119:528–535

Funktionelle Ergebnisse sechs Monate nach Mikrokeratom- und Excimerlaser-gestützter endothelialer Keratoplastik (MELEK)

C. L. Thannhäuser, K. Palka, H. Aurich, H. Häberle, H. Herbst, J. Schroeter, D. T. Pham

Zusammenfassung

Einleitung: Die Descemet's Stripping Automated Endothelial Keratoplasty (DSAEK) ist eine etablierte Technik zur Behandlung von Endothelpathologien. In den letzten Jahren gab es eine Vielzahl von Weiterentwicklungen der lamellären hornhautchirurgischen Verfahren sowohl im Bereich der Transplantatgewinnung als auch der Implantation.

Patienten und Methoden: Eine modifizierte Form der „ultradünnen DSAEK" ist die „Mikrokeratom- und Excimerlaser-gestützte endotheliale Keratoplastik" (MELEK). Bei dieser neuen Technik wird nach einmaligem Schnitt mit dem Mikrokeratom das Transplantat mittels Excimerlaser stromaseitig mit einem myopen Ablationsprofil ausgedünnt und geglättet. Ziel war die Evaluation von Visus, Hornhaut- und Transplantatdicke sowie Endothelzelldichte im klinischen Verlauf bis zu 6 Monaten postoperativ.

Ergebnisse: In einer prospektiven Studie wurden seit Einführung der Operationstechnik insgesamt 22 Patienten (72 ± 9 Jahre) mit einer MELEK versorgt. Bei den bisher behandelten Patienten fand sich nach 1 Monat ein Visus von 0,41 (n = 17), nach 3 Monaten von 0,54 (n = 17) und nach 6 Monaten von 0,69 (n = 16) (prä 0,29, $P < 0,05$, alle dezimal). Die durchschnittliche Lamellendicke vor Laserablation betrug 189 ± 40 µm, nach Ablation 108 ± 12 µm. Die Gesamthornhautdicke verringerte sich von 671 ± 105 µm auf 612 ± 28 µm, die Transplantatdicke von 124 ± 18 µm auf 95 ± 15 µm 6 Monate postoperativ, die Rebubbling-Rate lag bei 9,1 %. Es fand sich ein eine zentrale Endothelzelldichte von präoperativ 1516 Z/mm^2 gegenüber postoperativ 2318 Z/mm^2, was einem Verlust von 34,6 % entsprach.

Schlussfolgerungen: Die ultradünne „Mikrokeratom- und Excimerlaser-assisierte endotheliale Keratoplastik" (MELEK) ist ein neues und sicheres hornhautchirurgisches Verfahren. Erste klinische Ergebnisse im myopen Ablationsprofil sind hinsichtlich visueller Rehabilitation und Rebubbling-Rate 6 Monate nach dem Eingriff vielversprechend und zeigen Vorteile gegenüber der konventionellen DSAEK. Zukünftig könnte die MELEK eine geeignete Alternative zur Descemet Membran Endothelial Keratoplasty (DMEK) für die Behandlung von Endothelpathologien darstellen.

Summary

Introduction: Descemet's stripping automated endothelial keratoplasty (DSAEK) has become a well established procedure for the treatment of endothelial pathologies. In the last years the field of lamellar corneal surgery has further developed in terms of preparation of the lamellae as well as of implantation.

Patients and methods: A modified form of the "ultrathin DSAEK" is the "microkeratome and excimer laser-assisted endothelial keratoplasty" (MELEK). In this new technique a corneal graft is being prepared by a single cut of a microkeratome followed by a stromal excimer-laser-thinning and smoothing. The purpose was to evaluate visual results, thickness of the graft and entire cornea and endothelial cell density 6 months after surgery.

Results: In this prospective study 22 patients (72 ± 9 years) underwent a MELEK. BCVA one month postoperatively was 0.41 (decimal, n = 17), after 3 months 0.54 (n = 17) and after 6 months 0.69 (n = 16; pre 0.29 $P < 0.05$, decimal). The average thickness of the residual stromal lamella before laser-ablation was 189 ± 40 µm, after ablation 108 ± 12 µm. The central corneal thickness decreased from 671 ± 105 µm to 612 ± 28 µm, the thickness of the transplant decreased from 124 ± 18 µm to 95 ± 15 µm 6 months postoperatively, the rate of re-bubbling was 9.1 %. There was a central endothelial cell density of 1516 c/mm^2 compared to 2318 c/mm^2 preoperatively, which means a loss of 34.6 %.

Conclusion: The ultrathin "microkeratome and excimer laser-assisted endothelial keratoplasty" (MELEK) is a new and safe technique in corneal lamellar surgery. First clinical results with a myopic ablation-profile seem to be advantageous compared to conventional DSAEK concerning functional matters and re-bubblings 6 months postoperatively. It has the potential to become an appropriate alternative to descemet membrane endothelial keratoplasty (DMEK) for the treatment of endothelial pathologies.

Einleitung

Patienten mit Erkrankungen des Hornhautendothels machen ca. 40 % aller Fälle aus, die eine Hornhauttransplantation benötigen [5]. Die perforierende Keratoplastik war lange Zeit der Goldstandard in der Therapie endothelialer Hornhauterkrankungen wie der Fuchs'schen Endotheldystrophie oder der bullösen pseudophaken Keratopathie. Nachteilig waren hierbei neben dem langen Heilungsverlauf vor allem ernsthafte Risiken durch die Operation am offenen Auge (z. B. expulsive Blutung) sowie fadenassoziierte Komplikationen [6]. In den letzten Jahren wurden mehrere Verfahren der posterioren lamellären Keratoplastik entwickelt, die neben einem deutlich reduzierten Risikoprofil vor allem eine rasche Visusrehabilitation ermöglichen [1, 7, 8].

Insbesondere die nahtfreie Fixation der Transplantatlamelle durch Lufteingabe in die Vorderkammer stellte einen Meilenstein in der Entwicklung der hinteren lamellären Verfahren dar [10, 11]. So haben sich im Wesentlichen zum einen die

Descemet's Stripping Automated Endothelial Keratoplasty (DSAEK) etabliert, die durch eine dünne Stromalamelle eine einfache Implantierbarkeit gewährleistet und wenig Rebubbling erfordert, sowie zum anderen die Descemet Membrane Endothelial Keratoplasty (DMEK), die die Transplantation der isolierten Descemetmembran mit entsprechenden Endothelzellen darstellt [12]. Die im Mittel etwas reduzierten funktionellen Ergebnisse der konventionellen DSAEK gegenüber der DMEK erklären sich durch Unregelmäßigkeiten des Stroma-Stroma-Interface, vor allem durch die Schnittfläche des Mikrokeratoms und damit entstehenden Aberrationen [9, 13, 18]. Zudem scheint die Dicke des Transplantates Einfluss auf die funktionellen Ergebnisse zu haben, sodass durch den Femtosekundenlaser sowie Doppelschnitttechniken „ultradünne" DSAEK-Lamellen entwickelt wurden [2, 3, 14].

Die vorliegende Arbeit beschreibt eigene klinische Ergebnisse bis zu sechs Monaten nach DSAEK, deren Transplantat nach Zuschnitt mit dem Mikrokeratom vor Implantation mittels Excimerlaser geglättet und zudem verdünnt wurde (MELEK).

Patienten und Methoden

Im Vorfeld der Anwendung am Patienten wurden zunächst acht nicht mehr zu Transplantationszwecken verwendbare humane Hornhäute untersucht. Nach Zuschnitt mit einem Mikrokeratom auf einer künstlichen Vorderkammerbank (Moria®, Antony, Frankreich) wurde das Gewebe stromaseitig mit einem Excimerlaser (Esiris®, Schwind, Deutschland) behandelt. Dabei wurde die Lamelle bis auf <100 µm ausgedünnt und zentral geglättet. Mittels in den Strahlengang des Lasers integrierter Online-OCT-Pachymetrie (Heidelberg-Engineering®, Heidelberg, Deutschland) konnte die verbliebene Gewebedicke exakt kontrolliert werden. Ziel war eine Überprüfung der Sicherheit hinsichtlich eines möglichen Endothelzellschadens nach Ablation sowie eine histopathologische Begutachtung eines möglichen Effektes durch den Laser.

Seit Ende 2013 wurde diese Technik auch klinisch angewendet. Dabei wurde die frisch mit einem 300-µm-Mikrokeratom zugeschnittene Hornhaut (surgeon-cut) direkt auf der künstlichen Vorderkammerbank in der optisch relevanten 8-mm-Zone mit einem myopen Profil, das heißt zentral stärker als peripher, bis auf ca. 100 µm abladiert und der Abtrag simultan mittels Online-OCT-Pachymetrie kontrolliert. Bisher wurden 22 Patienten (72 ± 9 Jahre) in diese prospektive klinische Studie eingeschlossen. Indikationen waren Fuchs´sche Endotheldystrophie (n = 19), bullöse Keratopathie bei Pseudophakie (n = 2) sowie Endothelopathie bei Z. n. Ahmed-Ventil-Implantation (n = 1). Untersucht wurden Visus, Hornhaut- und Transplantatdicke (Topcon3D OCT-2000, Japan) sowie Endothelzelldichte ein, drei und sechs Monate postoperativ.

Ergebnisse

Die in der experimentellen Studie mittels Excimerlaser behandelten Hornhäute zeigten keinen signifikanten Endothelzellverlust (P = 0,608). Eine Ablation bis unter 50 µm führte in einem Fall zu einer Perforation der Lamelle. Histopathologisch konnten teilweise sehr dünne Lamellen nachgewiesen werden, zudem fand sich im Laserbereich eine deutlich glattere Oberfläche als im Schnittbereich des Mikrokeratoms (Abb. 1).

Abb. 1: Histopathologischer Befund der Hornhaut nach Zuschnitt mittels Mikrokeratom sowie Excimerlaser-Ablation

In der klinischen Arbeit fand sich bei den bisher behandelten Patienten nach einem Monat ein Visus von 0,41 (n = 17), nach drei Monaten von 0,54 (n = 17) und nach sechs Monaten von 0,69 (n = 16) (prä 0,29, P < 0,05, alle dezimal). Eine Übersicht über die relevanten visuellen Ergebnisse im zeitlichen Verlauf zeigt Abbildung. 2.

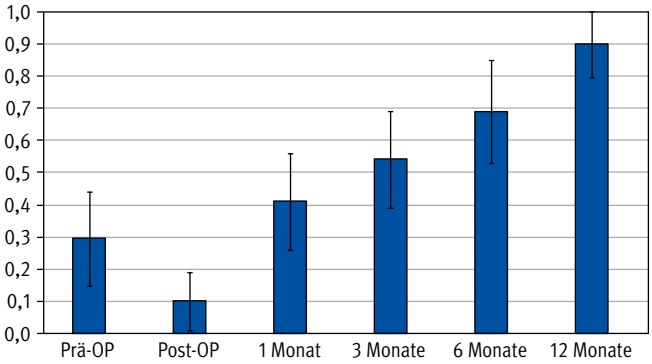

Visus	**0,29**	**0,10**	**0,41**	**0,54**	**0,69**	**0,90**
SD	0,14	0,09	0,15	0,15	0,16	0,10
Sph	–1,1	–	0,69	1,1	0,89	0,71
Ast	–1,4	–	–1,35	–1,45	–1,76	–0,83
n	22	22	17	17	16	6

Abb. 2: Visusentwicklung (dezimal) nach MELEK

Die Entwicklung der Gesamthornhautdicke sowie Dicke des zentralen Transplantates ist in Abbildung 3 dargestellt.

Die Endothelzellzahl nahm bereits unmittelbar postoperativ deutlich ab (34,6 %), blieb danach jedoch weitestgehend stabil (Abb. 4). In keinem der Fälle kam es zu einer Abstoßungsreaktion oder einem Transplantatversagen, in zwei Fällen war ein Rebubbling erforderlich (9,1 %).

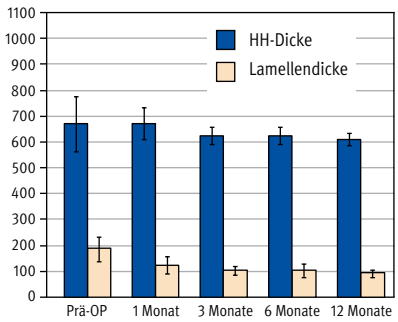

	Prä-OP	1 Monat	3 Monate	6 Monate	12 Monate
Hornhaut	671	673	626	626	612
Tx	189	124	104	105	95

Abb. 3: Entwicklung der zentralen Gesamthornhaut- und Transplantatdicke

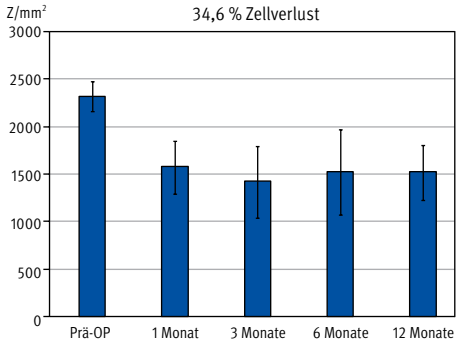

	Prä-OP	1 Monat	3 Monate	6 Monate	12 Monate
EZ	2318	1571	1417	1520	1516
SD	154	276	379	443	290

Abb. 4: Entwicklung der Endothelzelldichte

Diskussion

In letzter Zeit gab es eine Vielzahl von Neuerungen auf dem Gebiet der lamellären Keratoplastik. Verbesserungen im Bereich der Implantationsstrategie und der Wundmodulation haben dazu geführt, dass postoperative Dehiszenzen der Lamelle mit Notwendigkeit eines Rebubblings seltener auftraten und der Endothelzellverlust verringert wurde. Vor allem die Gewinnung und Beschaffenheit des Transplantates spielen eine wesentliche Rolle für das visuelle Ergebnis.

Es konnte gezeigt werden, dass die „ultradünne DSAEK“ der herkömmlichen DSAEK in der visuellen Funktion überlegen ist [3, 15]. Allerdings gibt es bei der bisher angewandten „double-pass“-Methode einen erheblichen Verlust an Spendergewebe, da es häufig zu Perforationen kommt und zudem nur etwa 65 % der Lamellen eine Dicke <100 µm erreichen [19]. Eine gezielte Ausdünnung mittels Excimerlaser erhöht somit die Sicherheit erheblich, da der zentrale Abtrag durch ein in den Strahlengang integriertes Online-OCT kontrolliert erfolgen kann. Ein myopes Ablationsprofil erleichtert bisher die Implantation der Lamelle, durch Modifikation des Ablationsmusters könnte gegebenenfalls so zukünftig auch ein refraktiver Ansatz verfolgt werden.

In einer experimentellen Arbeit konnte gezeigt werden, dass es durch den Einsatz des Excimerlasers im tiefen Stromabett zu keiner Schädigung des Endothels

kommt [4]. Eigene Ergebnisse bestätigen dies, als Grenze einer sicheren Ablation gilt momentan 50 µm Reststroma. Wird dieses Kriterium beachtet, kann das Verfahren im klinischen Alltag als sicher bezeichnet werden. Als Ursache für den langfristig mit im Mittel 0,5 bis 0,6 reduzierten Visus nach konventioneller DSAEK werden vor allem Unregelmäßigkeiten der Transplantatoberfläche, des Inferfaces und der posterioren Hornhautkurvatur postuliert, die mit einem erhöhten Maß an Aberrationen einhergehen [9, 13, 16]. Ursächlich hierfür könnten Quetschungen und Stauchungen des Stromas bei Applanation während des Zuschnittes sein, die beim Einsatz des Femtosekundenlasers noch höher ausfallen als beim Einsatz eines Mikrokeratoms [18]. So gibt es neben der Ausdünnung mit der Glättung der Oberfläche einen zweiten wesentlichen Effekt durch die Excimerlaser-Ablation. Auch nach Zuschnitt mit einem disruptiven Femtosekundenlaser kann die Lamelle mittels Excimer geglättet werden, was eine neue und sinnvolle Kombination zweier Laserverfahren darstellt (Femtosecond and Excimer Laser-assisted Endothelial Keratoplasty, FELEK) [17].

Die eigenen Erfahrungen zeigen, dass die vorgestellte neue Technik als Kombination aus Mikrokeratom und Excimerlaser zur Gewinnung einer Transplantatlamelle funktioniert und als sicher bezeichnet werden kann. Die ersten klinischen Ergebnisse sechs Monate nach MELEK sind vielversprechend. Die Lamellen sind deutlich dünner als nach konventioneller DSAEK (Abb. 5), die Endothelzellzahlen liegen im

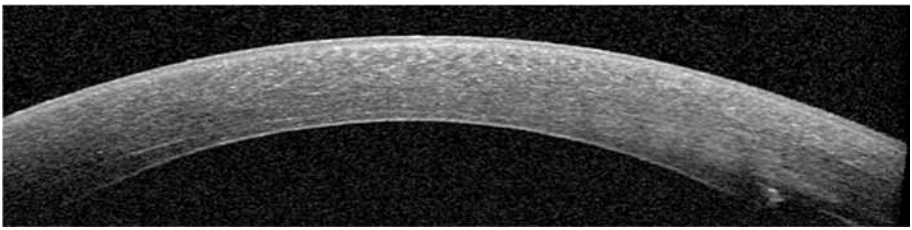

Abb. 5: Vorderabschnitts-OCT 6 Monate nach MELEK, zentrale Dicke 78 µm

Bereich der alternativen Verfahren. Zukünftig wird sich zeigen, ob durch die Wahl eines anderen Ablationsverfahrens wie eines planaren bzw. hyperopen Profils die Ergebnisse hinsichtlich Visus und Transplantatadhärenz möglicherweise weiter verbessert werden können.

Schlussfolgerung

Die ultradünne „Mikrokeratom- und Excimerlaser assistierte endotheliale Keratoplastik“ (MELEK) ist ein neues und sicheres Verfahren im Bereich der lamellären Hornhautchirurgie. Sie ist unter klinischen Gesichtspunkten vorteilhaft gegenüber der konventionellen DSAEK und könnte zukünftig eine geeignete Alternative zur DMEK für die Behandlung von Endothelpathologien darstellen.

Literatur

1. Busin M, Arffa RC, Sebastiani A: Endokeratoplasty as an alternative to penetrating keratoplasty for the surgical treatment of diseased endothelium. Ophthalmology 2000;107:2077–2082
2. Busin M, Madi S, Santorum P et al.: Ultrathin descemet's stripping automated endothelial keratoplasty with microkeratome double-pass technique: two-year outcomes. Ophthalmology 2013 Jun;120(6):1186–1194
3. Busin M, Albe E: Does thickness matter: ultrathin Descemet stripping automated endothelial keratoplasty. Curr Opin Ophthalmol 2014 Jul;25(4):312–318
4. Cleary C, Liu Y, Tang M et al.: Excimer laser smoothing of endothelial keratoplasty grafts. Cornea 2012 Apr;31(4):431–436
5. Cursiefen C, Küchle, Naumann GOH: Changing indication for penetration keratoplasty. Histopathology of 1250 corneal buttons. Cornea 1998;17:468–470
6. Cursiefen C, Kruse FE: Posteriore lamelläre Keratoplastik (DSAEK). Ophthalmologe 2009; 1–15
7. Gorovoy MS: Descemet-stripping automated endothelial keratoplasty. Cornea 2006;25: 886–889
8. Ham L, Balachandran C, Verschoor CA et al.: Vision rehabilitation rate after isolated descemet membrane transplantation: descemet membrane endothelial keratoplasty. Arch ophthalmol 2009;127:252–255
9. Hindman HB, Huxlin KR, Pantanelli SM et al.: Post-DSAEK optical changes: a comprehensive prospective analysis on the role of ocular wavefront aberrations, haze and corneal thickness. Cornea 2013 Dec;32(12):1567–1577
10. Melles GRJ, Eggink FA, Lander F et al.: A surgical technique for posterior lamellar keratoplasty. Cornea 1998;17:618–625
11. Melles GRJ, Ong S, Ververs B, van der Wees J: Descemet membrane endothelial keratoplasty (DMEK). Cornea 2006;25:987–990
12. Price MO, Giebel AW, Fairchild KM, Price FW Jr.: Descemet's membrane endothelial keratoplasty: prospective multicenter study of visual and refractive outcomes and endothelial survival. Ophthalmology 2009 Dec;116(12):2361–2368
13. Pham DT, Thannhäuser CL, Herbst H: DSAEK – eine Standortbestimmung. Klin Monatsbl Augenheilkd 2012;229–V13
14. Phillips PM, Phillipps LJ, Saad HA et al.: „Ultrathin" DSAEK tissue prepared with a low-pulse energy, high-frequency femtosecond laser. Cornea 2013;32:81–86
15. Rieck PW, Babenko J, Vetter JM et al.: 6 Jahre Endotheltransplantation in Berlin: Erfahrungen und Ergebnisse. Klin Monatsbl Augenheilkd 2013;230–KV40
16. Thannhäuser CL, Aurich H, Häberle H, Pham DT: Funktionelle Ergebnisse nach 3 Jahren Erfahrung mit DSAEK. Klin Monatsbl Augenheilkd 2010;227–V59
17. Trinh L, Saubamea B, Auclin F et al.: Femtosecond and excimer laser-assisted endothelial keratoplasty (FELEK). A new technique of endothelial transplantation. J Fr Ophtalmol 2014 Mar; 37(3):211–219

18. Vetter JM, Butsch C, Faust M et al.: Irregularity of the posterior corneal surface after curved interface femtosecond laser-assisted versus microkeratome-assisted descemet stripping automated endothelial keratoplasty. Cornea 2013;32:118–124
19. Woodward MA, Titus M, Shtein R: Effect of microkeratome pass on tissue processing for descemet stripping automated endothelial keratoplasty. Cornea 2014;33:507–509

TRIFOKALE MIOL

1-Jahres-Ergebnisse nach Implantation einer bitorischen Trifokallinse

E. Taylor, D. Breyer, H. Kaymak, K. Klabe, A. Fricke, P. Hagen,
F. T. A. Kretz, G. U. Auffarth

Zusammenfassung
Die bitorische Trifokallinse zeichnet sich durch eine hohe Effektivität und Sicherheit aus. Die Defokuskapazität von 83 % erlaubt dem Patienten, ein brillenunabhängiges, wenn auch nicht brillenfreies Leben. Besonders hervorzuheben ist das gute Sehen in der Intermediärdistanz. Hier unterscheidet sich die Trifokallinse von der Bifokallinse. Nächtliche Autofahrten wurden aufgrund der guten Kontrastsicht und der geringen photopischen Phänomenen überwiegend als unproblematisch empfunden.

Summary
The visual outcomes for the bitoric trifocal MIOL prove its safety and efficacy. A defocus capacity of 83 % allows patients a life almost independent but not completely free of glasses. A specialty of the trifocal MIOL is an unparalleled intermediate vision which is better than with any bifocal MIOL. Nocturnal car rides are possible for all patients due to minor halo and glare phenomena as well as good contrast sensitivity.

Hintergrund

Bei der bitorischen Trifokallinse LISA Tri 939MP [1, 2] handelt es sich um eine Multifokallinse [3], deren Design sowohl refraktive als auch diffraktive Elemente vereint. Die trifokale Optik [4] befindet sich in einer zentralen Zone von 4,34 mm Durchmesser, während der periphere Anteil der Optik von 4,34 bis 6 mm bifokal ist. Die Intermediär- und Nahaddition beträgt +1,66 dpt bzw. +3,33 dpt. Das Design erlaubt eine weitgehende Unabhängigkeit vom Pupillendurchmesser. Die Anzahl der rotationssymmetrischen Ringe wurde im Vergleich zum Bifokalmodell reduziert. Durch die Tatsache, dass der Korrekturzylinder auf die posteriore und anteriore Seite aufgeteilt wird, können sehr hohe Astigmatismen korrigiert werden, ohne dass die Linse dadurch zu dick wird. Das bitorische Design ist zudem bezüglich PSF-Messungen und MTF-Kurven [5] dem monotorischen überlegen. Ziel dieser Untersuchung war die Bewertung der 1-Jahres-Ergebnisse der Lisa Tri 939MP hinsichtlich Refraktion, Visus und der Sehqualität im Allgemeinen.

Material und Methoden

Wir führten eine bilaterale Implantation der LISA Tri 939MP bei 35 Patienten durch. Die präoperativen Patientendaten sind in Tabelle 1 aufgelistet. Im Rahmen unseres Qualitätsmanagements wurde im Verlauf eines Jahres die subjektive Refraktion, Visusprüfungen in Fern-, Intermediär- und Nahdistanz sowie Defokuskurven dokumentiert. Des Weiteren wurde das Kontrastsehen [6] mithilfe der Ginsburg-Box der Firma Optec getestet und subjektive photopische Phänomene wie Halo und Glare [7] mittels einer Simulationssoftware von Carl Zeiss Meditec evaluiert. Ein Patientenfragebogen diente ebenfalls der subjektiven Einschätzung von Halo und Glare sowie der Sehqualität insgesamt.

35 Patienten mit bilateraler Implantation der LISA Tri 939MP (n = 70 Augen)	Mittelwert ± Standardabweichung
♀ : ♂	25 : 10
Alter (Jahre)	59 ± 11
Sphäre (dpt)	0,1 ± 4,1
Zylinder (dpt)	−1,4 ± 1,1
Sphärisches Äquivalent [SEQ] (dpt)	−0,6 ± 4,1
IOL-Stärke (dpt)	19,5 ± 5,6

Tab. 1: Präoperative Patientendaten

Ergebnisse

Subjektive Refraktion

Die Ergebnisse der subjektiven Refraktion sind in den Abbildungen 1a und 1b dargestellt. Die postoperative SEQ-Verteilung zeigt eine geringe Abweichung von der Emmetropie, wobei der Vergleich zwischen prä- und postoperativen Refraktionswerten eine deutliche Reduzierung der Streuung zeigt. Die erreichte SEQ-Korrektur lag meist etwas oberhalb der angestrebten Korrektur, weshalb die postoperative Verteilung leicht in den negativen Bereich verschoben ist.

Fernvisus, Sicherheit und Effektivität

Abbildungen 2a und 2b zeigen die monokularen Ergebnisse der Lisa Tri 939MP in puncto Sicherheit bzw. Effektivität. Der postoperative korrigierte Fernvisus (CDVA) übertrifft den präoperativen deutlich, was für ein hohes Maß an Sicherheit spricht. Auch der postoperative unkorrigierte Fernvisus (UDVA) liegt in der Verteilung oberhalb des präoperativen CDVA, womit das Kriterium der Effektivität erfüllt ist. Diese Situation war zu erwarten, da die OP nicht nur eine reine Korrektur der Refrak-

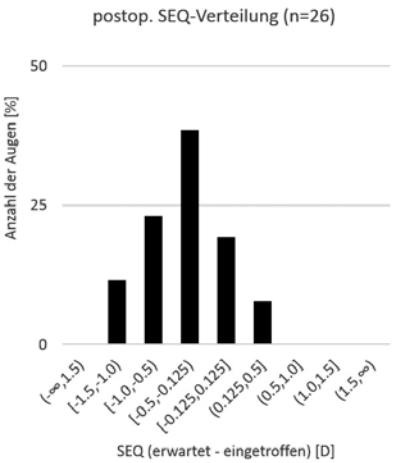

Abb. 1a: Postoperative Verteilung der Differenz aus erwartetem und eingetroffenem SEQ-Wert



Abb. 1b: Vergleich der prä- und postoperativen Refraktionswerte

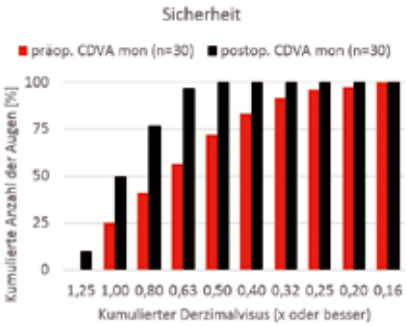

Abb. 2a: Darstellung der Sicherheit als Vergleich zwischen prä- und postoperativem CDVA

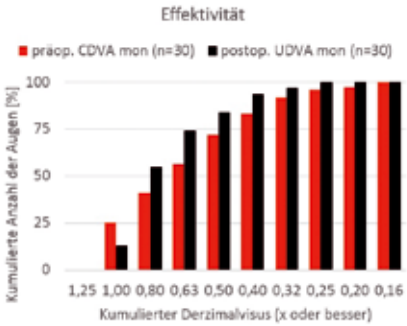

Abb. 2b: Darstellung der Effektivität als Vergleich zwischen präoperativem CDVA und postoperativem UDVA

tionswerte darstellt, sondern vor allem auch die eingetrübte Linse austauscht. Der binokulare UDVA lag bei 0,93 und der CDVA bei 1,03. Auch binokular lieferte die Lisa Tri 939MP also gute Visusergebnisse.

MIOL-Kapazität

Die MIOL-Kapazität oder auch Defokuskapazität ist definiert als Fläche unter der Defokuskurve zwischen –3,0 dpt und 0,0 dpt [8]. Für die Lisa Tri 939MP ergab sich der in Abbildung 3 dargestellte Verlauf. Als Referenzkurve nahmen wir einen konstanten Visus von 1,0 an und definierten die zugehörige Fläche als 100 %. Monokular mit

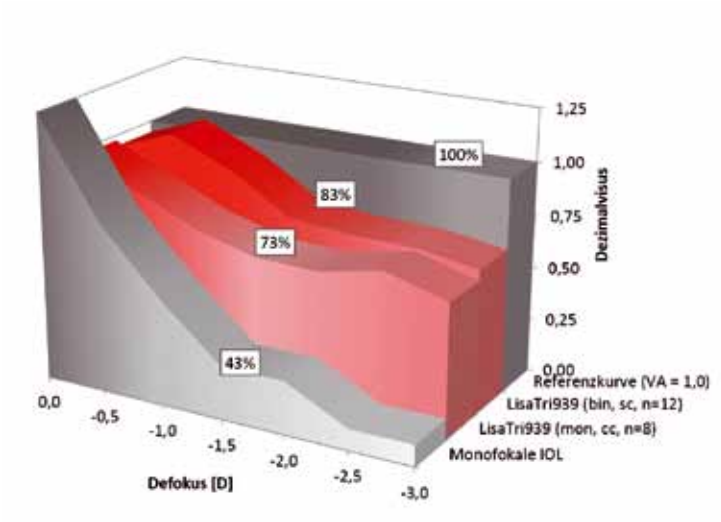

Abb. 3: MIOL- bzw. Defokuskapazität. Als Referenzkurve wird ein Visus von 1,0 angenommen

Korrektur wurden 73 % erreicht, binokular ohne Korrektur hingegen 83 %. Letzterer Wert ist dabei von großer Bedeutung für die Beurteilung der postoperativen Sehqualität des Patienten ohne Sehhilfe. Der flache Verlauf der Kurve, sprich ein relativ guter Visus über einen großen Distanzbereich hin, zeichnet die trifokale Linse aus. Insgesamt schneidet die Linse deutlich besser ab als eine monofokale IOL mit typischerweise um die 43 % MIOL-Kapazität.

Kontrastsensitivität

Bei der Ginsburg-Box-Messung zeigte sich unter photopischen Lichtverhältnissen eine hervorragende Kontrastsensitivität (Abb. 4). Bei mesopischen Verhältnissen ist ein typischer Knick bei ungefähr 6 cpd erkennbar, wie man ihn auch von jugendlichen phaken Augen kennt.

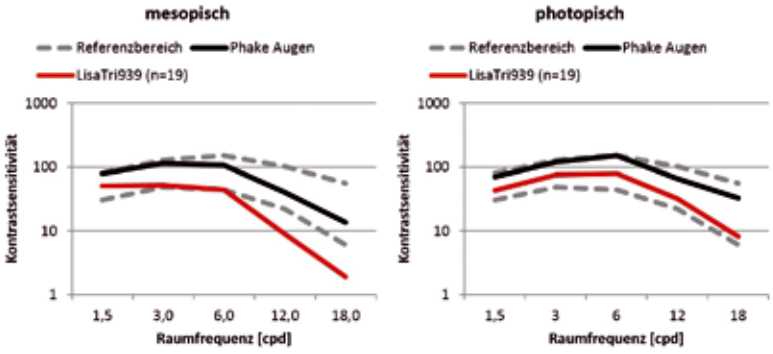

Abb. 4: Ergebnisse zur Kontrastsensitivität für mesopische und photopische Lichtverhältnisse

Halo und Glare und Patientenfragebogen

Beim durchgeführten Halo- und Glare-Simulationstest (n = 16 Augen) berichteten 50 % der Patienten von ringförmigen Halos und 50 % von Strahlenkränzen, deren Größe und Intensität in beiden Fällen überwiegend als nicht störend beschrieben wurden. Diese grafisch ermittelten Werte deckten sich ebenfalls mit den Einschätzungen zu photopischen Phänomenen im Rahmen des Patientenfragebogens. Darüber hinaus beinhaltete dieser Fragen zur Zufriedenheit mit der Sehqualität in unterschiedlichen Distanzen. Das Sehen in der Nähe, im Intermediärbereich und in der Ferne wurde dabei im Mittel mit 1,6, 1,4 bzw. 1,9 bewertet, wobei die Skala wie folgt eingeteilt wurde: 1 = „sehr gut“, 2 = „gut“, 3 = „mittel“, 4 = „schlecht“ und 5 = „sehr schlecht“. Die Patienten berichteten zudem von einer weitgehenden Brillenunabhängigkeit im Alltag.

Individuelle Erfahrungen zeigen zudem, dass aufgrund der guten Intermediärsicht zum Beispiel PC-Arbeit selbst bei ganztägiger Computernutzung ohne Officebrille möglich ist. Auch das Steuern von Kfz wurde als unproblematisch beschrieben, wobei besonders das Erkennen des Armaturenbretts als scharf und deutlich gelobt wurde.

Fazit

Die Lisa Tri 939MP zeigt gute Ergebnisse bei den postoperativen Refraktions- und Visuswerten. Sicherheit und Effektivität sind als sehr hoch anzusehen. Mit 83 % MIOL-Kapazität erlaubt das binokulare Sehen eine gute Sehqualität über den gesamten Distanzbereich, wobei die Nahaddition von +3,33 dpt insbesondere eine gute Abdeckung der Lesedistanz gewährleistet. Die Kontrastsensitivität ist unter photopischen Lichtverhältnissen gut ausgeprägt. Das Auftreten von Halo und Glare ist aufgrund der Multifokalität der Linse zwar physikalisch unvermeidbar, wird aber überwiegend als nicht störend empfunden. Die Gesamtbewertung der Sehqualität in den verschiedenen Distanzbereichen zeigte eine hohe Patientenzufriedenheit. Es gibt also Grund zu der Annahme, dass die neue trifokale Generation von MIOL die bifokale langfristig ablösen wird.

Literatur

1. Breyer DRH: Successful Implantation of Toric Multifocal IOLS. CRST Europe 2014 Jun
2. Alió J, Pikkel J: Multifocal Intraocular Lenses: The Art and the Practice. Essentials in Ophthalmology. 2014. Springer International Publishing
3. Braga-Mele R, Chang D, Dewey S et al.: ASCRS Cataract Clinical Committee: Multifocal intraocular lenses: relative indications and contraindications for implantation. J Cataract Refract Surg 2014 Feb;40(2):313–322. doi: 10.1016/j.jcrs.2013.12.011. Review

4. Gatinel D, Pagnoulle C, Houbrechts Y, Gobin L: Design and qualification of a diffractive trifocal optical profile for intraocular lenses. J Cataract Refract Surg 2011 Nov;37(11):2060–2067.doi: 10.1016/j.jcrs.2011.05.047
5. Ravikumar S, Bradley A, Thibos LN: Chromatic aberration and polychromatic image quality with diffractive multifocal intraocular lenses. J Cataract Refract Surg.2014 Jul;40(7): 1192–1204. doi: 10.1016/j.jcrs.2013.11.035
6. Gil MA, Varón C, Cardona G et al.: Comparison of far and near contrast sensitivity in patients symmetrically implanted with multifocal and monofocal IOLs. Eur J Ophthalmol 2014 Jan–Feb;24(1):44–52. doi: 10.5301/ejo.5000335. Epub 2013 Jun 24
7. Cillino S, Casuccio A, Di Pace F et al.: One-year outcomes with new-generation multifocal intraocular lenses. Ophthalmology 2008 Sep; 115(9):1508–1516. doi: 10.1016/j.ophtha.2008.04.017. Epub 2008 Jun 5
8. Buckhurst PJ, Wolffsohn JS, Naroo SA et al.: Multifocal intraocular lens differentiation using defocus curves. Invest Ophthalmol Vis Sci 2012 Jun 22;53(7):3920–3926. doi: 10.1167/iovs.11-9234

MULTIFOKALE IOL

Welche Multifokallinsen soll ich einsetzen? Die Qual der Wahl

St. Schmickler

Zusammenfassung

Multifokallinsen stellen nach dem derzeitigen Wissensstand immer noch die beste praktikable Lösung dar, um ein Sehen in Ferne und Nähe zu ermöglichen und somit eine Unabhängigkeit von der Brille zu gewährleisten. Bei den Multifokallinsen muss man vom physikalischen Prinzip refraktive Linsen, diffraktive Linsen und Hybridlinsen mit refraktiv-diffraktiver Optik unterscheiden. Die klassischen Multifokallinsen sind physikalisch gesehen bifokale Linsen, das heißt, sie verfügen über einen Brennpunkt je nach Nahaddition bei 30 bis 45 cm und einen Fernpunkt jenseits der 67 cm. Neuerungen im Bereich der Multifokallinsenchirurgie sind die Trifokallinsen, die einen weiteren Brennpunkt im Intermediärbereich besitzen, und eine weitere Gruppe von Multifokallinsen, die auf dem Prinzip der Schärfentiefe beruhen sollen.

Abstract

Multifocal lenses have been the best solution to correct refractive error far and as well near. There are different principles with multifocal lenses like diffractive, refractive and hybrid lenses with a refractive and as well diffractive optic. The classic multifocal lens remains still a bifocal lens which means that there is a focus at about 30 to 45 cm and beyond 67 cm but not at intermediate. New multifocal lenses – the so called trifocal lenses – even provide spectacle independence at intermediate. Furthermore there are also lenses which work with enhanced depth of focus to provide good UCVA at intermediate. The following article gives advice when to implant which multifocal lens.

Bei der Indikationsstellung für Multifokallinsen muss zwischen dem Katarakt- und dem refraktiven Patienten unterschieden werden. Gerade der Kataraktpatient freut sich über jede Visusstufenverbesserung, kennt Halos aufgrund der Katarakt und ist daher weniger schwer zu betreuen als der refraktive Patient. Der refraktive Patient, der die Multifokallinsenimplantation zum Ausgleich seiner Fehlsichtigkeit durchführen lässt, hat eine hohe Erwartungshaltung, da er nur einen 100%igen sc-Visus mit Multifokallinse akzeptieren wird. Eckpunkte der Aufklärung sollte immer sein, dass man eine komplette Brillenfreiheit nicht gewährleisten kann und daher nur von einer „relativen Brillenunabhängigkeit“ sprechen sollte. Die Ausgangsfrage, die sich stellt, lautet immer:

Passt mein Patient in eine der folgenden Patientengruppen?

1. Presbyope hyperope und höher Myope
2. Zumindest: keine Planrefraktion
3. Patient fährt nachts wenig Auto
4. Gesunde Netzhaut – gesundes Auge neben Katarakt und Fehlsichtigkeit
5. Kein Pessimist

Letztendlich sind geeignet für eine Multifokallinse Patienten mit folgenden Eigenschaften:

1. Unkomplizierter Patient
2. Gesundes Auge
3. Muss nachts nur wenig Autofahren
4. Dominanz des Auge sollte geklärt sein
5. HOAs <0,3 µm

Trifokallinsen decken Intermediärbereich ab

Während mit den klassischen Multifokallinsen ein Lesen in einem Abstand von 30 bis 40 cm Leseabstand gut möglich ist, entstehen im sogenannten Intermediärbereich, einem Abstand wie er beim Arbeiten am PC besteht, Probleme. Die Entwicklung von trifokalen Linsen (AT LISA tri von Zeiss, Finevision von Bausch & Lomb) widmet sich diesem Problem. Diese Linsen ermöglichen ein Sehen im Intermediärbereich.

„Depth of focus"-Linsen – eine Alternative?

Die Entwicklung der Multifokallinsen mit dem Prinzip der Schärfentiefe („depth of focus") führt zu einem guten Fern- und Intermediärvisus, wobei Halos nur in vereinzelten Fällen wahrgenommen werden, dafür aber zu einer reduzierten Lesefähigkeit führen. Diese Patienten benötigen jedoch für kleine Schrift eher eine schwache Lesebrille. Patienten, die das im Vorfeld nicht akzeptieren, sind für diese Art von Linsen nicht geeignet.

Welcher Multifokallinsentyp für welche Patienten?

Es kommt hierbei auf das Gespräch mit dem Patienten an, bei dem ermittelt werden muss, welchen Nahzusatz der Patient benötigt, das heißt, wo er im Alltag am meisten den Nahzusatz benötigt. Hier kristallisieren sich folgende fünf „Patiententypen" heraus:

1. Lesen, Typ: Leseratte
2. Golfer, Tennisspieler, Typ: Sportler
3. Computertätigkeit, Typ: Computerfreak
4. Reisender, Typ: Autofahrer
5. Haushalt/Heimwerken: Hausfrau

Die Leseratte möchte einen guten Lesevisus haben, sie liest viel Bücher oder mit dem IPad, das sie näher rannehmen kann. Hier kommt nach wie vor die klassische Multifokallinse mit hoher Nahaddition von +4,0 dpt (z. B. ZMB00 von Abott) infrage.

Der Sportler kommt mit jedem MIOL-Typ zurecht, daher sollte nach der zweithäufigsten Tätigkeit gefragt werden und die Entscheidung davon und erst danach von seinen Aberrationen abhängig gemacht werden. Hierzu sollte man wissen, wie viel Aberrationen welcher MIOL-Typ korrigieren kann, denn Zeiss-Linsen sind aberrationsneutral, die Restor-Linse von Alcon korrigiert etwa 0,15 µm, die Tecnis von Abott etwa 0,27 µm.

Der Computerfreak benötigt einen guten Intermediärvisus. Hier kommen die Trifokallinsen (z. B. Physiol Finevision von Bausch & Lomb oder Acri-Tri-Lisa von Zeiss) zum Einsatz. Alternativen bilden die „low add"-Multifokallinsen, beispielsweise Restor von Alcon oder ZKB00/ZLB00 von Abott. Aber auch die „enhanced depth of focus"-Linse, zum Beispiel Symfony von Abott oder LentisMplusX von Oculentis, können hier sinnvoll sein. Ferner kann auch eine sektorförmige Optik (Mplus von Oculentis) zur Implantation genommen werden. Letztendlich sollte man hierbei dann die Asphärizität der IOL als weiteres Entscheidungskriterium hinzuziehen. Wichtig ist immer der Hinweis, dass eine komplette Brillenfreiheit bei kleinster Schrift nicht gegeben ist und in diesem Fall eine Lesebrille erforderlich sein kann. Meiner Erfahrung treten Halos bei den „low add"-Linsen mehr auf als bei den Trifokalinsen, den sektorförmigen IOLs und den „depth of focus"-Linsen.

Der Autofahrer verlangt eine Minimierung der Halos – am besten sollten keine auftreten. Hier geht eindeutig der Trend zu den „depth of focus"-Linsen. Um eine bessere Lesefähigkeit zu gewähren, wird derzeit vorgeschlagen, das dominante Auge auf „plan" einzustellen, das andere Auge auf Minivision, das heißt –0,5 dpt. Wie so häufig sollte bereits präoperativ auf eine Lesebrille hingewiesen werden. Patienten, die sich hierauf nicht einlassen, sollten diese Linse nicht erhalten. Halos treten auch bei dieser Art von Multifokallinsen auf – wenn auch weniger stark.

Die Hausfrau bzw. der Hausmann hat Tätigkeiten mit wechselnden Entfernungen und benötigt eine gute Nahsicht. Daher würde man hier keine Symfony-IOL einsetzen, sondern eher eine Trifokallinse oder MplusX. Bei fehlender Computeraffinität kann man sogar eher auf eine klassische Multifokallinse wegen des guten Lesevisus ausweichen.

Fazit

Nach der Ermittlung, dass der Patient für eine Multifokallinse geeignet ist, sollte seine primäre Tätigkeit erfragt und hiervon dann der MIOL-Typ – additionsabhängig – festgelegt werden (Tab. 1). Man sollte sich hüten, Multifokallinsen aggressiv zu bewerben, aber als Arzt ist man verpflichtet, im Rahmen der Aufklärung ihre Existenz zu erwähnen. Der Wunsch, eine solche Linse zu bekommen, sollte immer vom Patienten ausgehen, was dann auch die postoperative Akzeptanz erhöht.

Klassisch	Low Add	Trifokallinsen	Sektorförmige IOL	Depth of focus
Nahaddition +4,0 bzw. +3,75 dpt	Nahaddition +2,75 und 3,25 dpt	Nahaddition +1,75 und 3,5 dpt bzw. 1,66 und 3,33 dpt	Nahaddition +3,0 bzw. +2,0 dpt	Nahaddition +1,75 (AMO) bzw. +3 dpt mit APA (Oculentis)

Tab. 1: Welche MIOL-Prinzipien gibt es?

Literatur

1. Kretz F, Bastelica A, Carreras H et al.: Clinical outcomes and surgeon assessment after implantation of a new diffractive multifocal toric intraocular lens. Br J Ophthal 2015;99:405–411
2. Mester U, Goes F, Huetz W et al.: Impact of personality characteristics on patient satisfaction after multifocal IOL implantation – the „Happy Patient Study“. J Refract Surg 2014; 30(10):674–678
3. Mester U, Hunold W, Wesendahl T, Kaymak H: Functional outcomes after implantation of Tecnis ZM900 and Array SA40 multifocal intraocular lenses. J Cataract Refract Surg 2007;33:1033–1040
4. Kohnen T, Allen D, Boureau C et al.: European multicenter study of the AcrySof ReSTOR apodized diffractive intraocular lens. Ophthalmology 2006;113:578–584
5. Cillino S, Casuccio A, Di Pace F et al.: One-year outcomes with new-generation multifocal intraocular lenses. Ophthalmology 2008;115:1508–1516
6. Alfonso JF, Fernández-Vega L, Valcárel B et al.: Outcomes and patient satisfaction after presbyopic bilateral lens exchange with the ReSTOR IOL in emmetropic patients. J Refract Surg 2010;26:927–933
7. Mester U, Junker B, Kaymak H: Functional results with two multifocal intraocular lenses with different near addition. Ophthalmologe 2011;108:137–142
8. Kaymak H, Fahle M, Ott G, Mester U: Intraindividual comparison of the effect of training on visual performance with ReSTOR and Tecnis diffractive multifocal IOLs. Ophthalmology 2006;113:578–584
9. Woods R, Colvin C, Vera-Diaz F, Peli E: A relationship between tolerance of blur and personality. Invest Ophthalmol Vis Sci 2010;51:6077–6082

Evaluierung des Überblendvisus bei rotationsasymmetrischen Multifokallinsen (MIOL) mit zwei unterschiedlichen Additionen von +1,5 dpt und +3,0 dpt

D. Breyer, H. Kaymak, K. Klabe, A. Fricke, P. Hagen, F. T. A. Kretz, G. U. Auffarth

Zusammenfassung

Die niedrige Akzeptanz von Multifokallinsen bei Ärzten und Patienten ist überwiegend dem Auftreten photopischer Phänomene wie Halo und Glare geschuldet [1–3]. Wir konnten durch die Untersuchung des Überblendvisus bei Implantation einer Lentis Comfort und einer Lentis Mplus X Linse zeigen, dass durch die Kombination rotationsasymmetrischer segmentaler MIOL dem Wunsch der Patienten nach weniger Halo und Glare und mehr Brillenunabhängigkeit nachgekommen werden kann.

Summary

Ophthalmologists and patients as well fear photopic phenomena like halo and glare associated with multifocal IOL [1–3]. This is the main reason for the low implantation rate of these lenses. We demonstrate that the blended vision system with rotationally asymmetric lenses Lentis Comfort and Lentis Mplus X shows less halo and glare and a higher defocus capacity than classical rotationally symmetric MIOL. We think that this new optic principle has the potential to overcome rotationally symmetric MIOL.

Hintergrund

Bei Multifokallinsen (MIOL) unterscheidet man segmentale rotationsasymmetrische MIOLs und klassische rotationssymmetrische MIOLs [4]. Segmentale MIOLs zeichnen sich durch eine hohe Lichtdurchlässigkeit und nur gering ausgeprägte photopische Phänomene aus. Dies ist von großem Vorteil, da die Hauptindikation zur Explantation von MIOLs gerade photopische Phänomene wie Halo und Glare sind [1–3]. Auch führt die Sorge vor solchen Photopsien bei vielen Patienten schon während der Linsenwahl dazu, dass sie sich generell gegen eine MIOL entscheiden. Um Patienten besser versorgen zu können, muss es also unser Ziel sein, photopische Phänomene durch eine passende Linsenwahl zu reduzieren. Aus diesem Grund betrachteten wir eine spezielle Gruppe von Patienten, denen zwei segmentale MIOLs implantiert wurden, und zwar im dominanten Auge eine Linse mit einer Addition

von +1,5 dpt (Lentis Comfort Linse der Firma Oculentis) und im nicht dominanten Auge eine Linse mit einer Nahaddition von +3,0 dpt (Lentis Mplus X der Firma Oculentis) [5, 6]. Das dominante Auge wird also hauptsächlich auf Ferne und Intermediärbereich eingestellt, während das nicht dominante Auge neben der Ferne auch noch den Nahbereich gut abdecken soll. Dabei ist in den sich überlappenden Sehbereichen stereoskopisches Sehen möglich. Dieses auch als Überblendvisus [7] bezeichnete Sehen ist in Abbildung 1 schematisch dargestellt und wird im Folgenden analysiert.

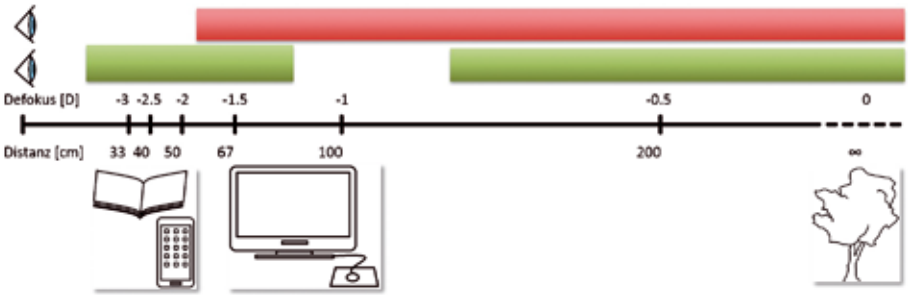

Abb. 1: Schematische Darstellung des Überblendvisus

Material und Methoden

Die spezielle Linsenkombination Lentis Comfort und Lentis Mplus X wurde bei 19 Patienten implantiert. Die zugehörigen präoperativen Patientendaten sind in Tabelle 1 aufgelistet. Im Rahmen unseres Qualitätsmanagements wurde im Verlauf eines Jahres die subjektive Refraktion, Visusprüfungen in Fern-, Intermediär- und Nahdistanz sowie Defokuskurven dokumentiert. Des Weiteren wurde das Kontrastsehen [8] mithilfe der Ginsburg-Box der Firma Optec getestet und subjektive photopische Phänomene wie Halo und Glare [9] mittels einer Simulationssoftware von Carl Zeiss Meditec evaluiert. Ein Patientenfragebogen diente ebenfalls der subjektiven Einschätzung von Halo und Glare sowie der Sehqualität insgesamt.

19 Patienten mit implantierter Kombination Comfort + Mplus X	Lentis Comfort	Lentis Mplus X
Anzahl der Augen	222	39
Alter (Jahre)	69 ± 10	63 ± 10
Sphäre (dpt)	–1,4 ± 4,1	1,7 ± 3,1
Zylinder (dpt)	–0,7 ± 0,6	–0,8 ± 0,8
Sphärisches Äquivalent [SEQ] (dpt)	–1,8 ± 4,1	–1,3 ± 3,0
IOL-Stärke (dpt)	18,5 ± 4,9	21,5 ± 5,1

Tab. 1: Präoperative Patientendaten (Mittelwert ± Standardabweichung)

Ergebnisse

Subjektive Refraktion

Vergleicht man bei den Refraktionswerten der beiden Linsentypen die Verteilungen der Differenzen aus angestrebtem und erreichtem sphärischen Äquivalent (SEQ), so ergibt sich das Bild in Abbildung 2. Die Abweichung von Emmetropie war gering, wobei auffällt, dass die Werte für die Comfort Linse eine geringere Streuung aufweisen und diese somit etwas besser abschneidet. Dies mag zum Teil auch daran liegen, dass erfahrungsgemäß die Bestimmung der subjektiven Refraktion bei dieser Linse deutlich einfacher war als bei der Mplus X Linse. In beiden Fällen lag die erreichte SEQ-Korrektur meist etwas oberhalb der angestrebten Korrektur, weshalb die postoperativen Verteilungen insgesamt leicht nach links verschoben sind.

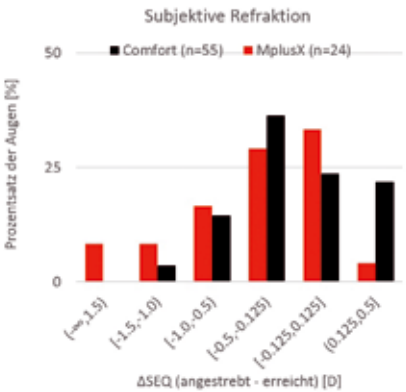

Abb. 2: Postoperative Verteilung der Differenz aus erwartetem und eingetroffenem SEQ-Wert

MIOL-Kapazität

Die MIOL-Kapazität, die man auch als Defokuskapazität bezeichnet, ist definiert als die Fläche unter der Defokuskurve zwischen den Werten –3,0 dpt und 0,0 dpt [10]. Die Ergebnisse für die Comfort und die Mplus X sind in Abbildung 3 dargestellt, wobei die Grafik verschiedene sowohl monokulare fernkorrigierte als auch binokulare unkorrigierte Defokuskurven beinhaltet. Als Referenzkurve nahmen wir einen konstanten Visus von 1,0. Die diesem Visus zugehörige Fläche wurde zur besseren Vergleichbarkeit mit anderen Kurven auf den Wert 100 % geeicht. Monokular mit Korrektur erreichten die Comfort und die Mplus X MIOL-Kapazitäten von 73 % bzw. 79 %. An der Dynamik der Kurven kann man sehr schön die Ferndominanz der Comfort Linse und die Nahdominanz der Mplus X Linse erkennen. Binokular und ohne Korrektur wurde für die Kombination Comfort und Mplus X ein sehr guter Wert von 90 % erreicht, wobei sich die zugehörige Defokuskurve vorteilhafterweise aus der Überlagerung der monokularen Kurven ergibt. Der Überblendvisus erreicht somit

hohe Visuswerte über einen großen Distanzbereich hin. Wie man sieht, erreichte die bilaterale Implantation der Lentis Comfort mit verschiedenen Refraktionszielen sogar eine noch höhere Defokuskapazität von 105 %. Insgesamt schnitten alle Implantationsvarianten deutlich besser ab als monofokale IOL mit typischerweise um die 43 % MIOL-Kapazität.

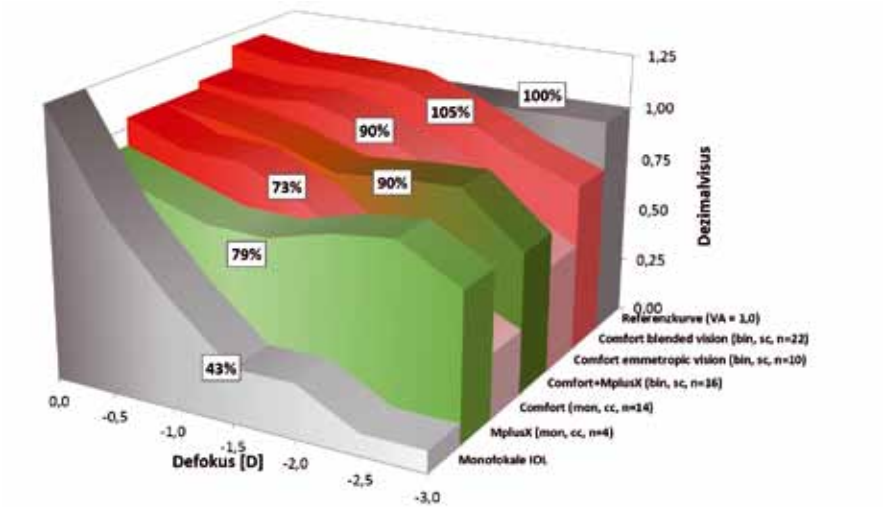

Abb. 3: MIOL- bzw. Defokuskapazität. Als Referenzkurve wird ein Visus von 1,0 angenommen

Kontrastsensitivität

Bei der Ginsburg-Box-Messung zeigte sich unter photopischen Lichtverhältnissen eine hervorragende Kontrastsensitivität (Abb. 4). Die Comfort und die Mplus X Linse unterschieden sich hier erst bei mehr als 12 cpd. Erwartungsgemäß zeigt die Mplus X einen, wenn auch mäßig ausgeprägten Abfall der Werte. Im mesopischen Bereich

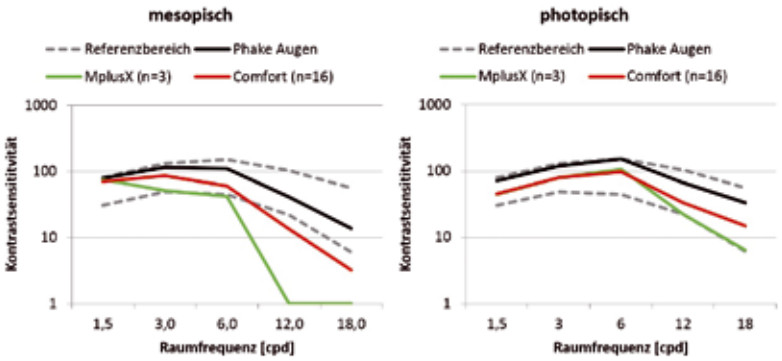

Abb. 4: Ergebnisse zur Kontrastsensitivität für mesopische und photopische Lichtverhältnisse

zeigen beide Linsen einen für Multifokallinsen typischen Knick bei 6 cpd. Bei der Comfort Linse liegen die nachfolgenden Werte nur wenig unterhalb des Referenzbereichs, bei der Mplus X Linse hingegen deutlich darunter.

Patientenfragebogen

Im Rahmen unseres Fragebogens (n = 16 Augen) stellten wir den Patienten unter anderem die Frage, wie störend sie subjektive photopische Phänomene wahrnehmen. Als Antwortmöglichkeiten gab es 1 = „überhaupt nicht störend“, 2 = „ein wenig störend“, 3 = „ziemlich störend“ und 4 = „sehr störend“. Die Mittelwerte der Patientenantworten waren in Bezug auf Halo, Starburst und Glare 1,2, 1,6 bzw. 1,4. Demnach wurden die Photopsien durchweg als wenig bis überhaupt nicht störend bewertet. Unsymmetrische, auch „Angel-Wings“ genannte, Phänomene wurden nicht wahrgenommen. Darüber hinaus wurden Fragen zur Zufriedenheit mit der Sehqualität in unterschiedlichen Distanzen gestellt. Das Sehen in der Nähe, im Intermediärbereich und in der Ferne wurde dabei im Mittel mit 2,2, 2,0 bzw. 1,8 bewertet, wobei die Skala wie folgt eingeteilt war: 1 = „sehr gut“, 2 = „gut“, 3 = „mittel“, 4 = „schlecht“ und 5 = „sehr schlecht“.

Fazit

Die Kenntnis der Defokuskapazitäten verschiedener MIOL-Implantationsvarianten ist eine wesentliche Voraussetzung zur Befriedigung der Patientenbedürfnisse. Der Überblendvisus aus Comfort Linse und Mplus X Linse zeigte eine sehr gute binokulare Sehqualität über einen weiten Visusbereich, wobei für unsere Patienten 90 % MIOL-Kapazität erreicht wurden. Unter photopischen Lichtverhältnissen war die Kontrastsensitivität gut ausgeprägt. Die visuelle Beeinträchtigung durch photopische Phänomene war erfreulicherweise vernachlässigbar gering und vor allem auch niedriger als bei rotationssymmetrischen Linsen. Dies erklärt auch die hohe Gesamtzufriedenheit der Patienten.

Literatur

1. de Vries NE, Webers CA, Touwslager WR et al.: Dissatisfaction after implantation of multifocal intraocular lenses. J Cataract Refract Surg 2011 May;37(5):859–865. doi: 10.1016/j.jcrs.2010.11.032. Epub 2011 Mar 11
2. Woodward MA, Randleman JB, Stulting RD: Dissatisfaction after multifocal intraocular lens implantation. J Cataract Refract Surg 2009 Jun;35(6):992–997. doi: 10.1016/j.jcrs.2009.01.031
3. Xu X, Zhu MM, Zou HD: Refractive versus diffractive multifocal intraocular lenses in cataract surgery: a meta-analysis of randomized controlled trials. J Refract Surg 2014 Sep;30(9):634–644

4. Auffarth GU, Dick HB: Multifocal intraocular lenses. A review. Ophthalmologe 2001 Feb;98(2):127–137
5. Alió JL, Auffarth GU, Binder C et al.: The Oculentis Toolbox for Lens Surgery – LENTIS Comfort for cataract surgery, LENTIS Mplus Family for refractive cataract surgery, FEMTIS for laser-assisted cataract surgery. CRST Europe 2015 Jan(Supplement)
6. Berrow EJ, Wolffsohn JS, Bilkhu PS, Dhallu S: Visual performance of a new bi-aspheric, segmented, asymmetric multifocal IOL. J Refract Surg 2014 Sep;30(9):584–588
7. Levinger E, Trivizki O, Pokroy R et al.: Monovision surgery in myopic presbyopes: visual function and satisfaction. Optom Vis Sci2013 Oct;90(10):1092–1097. doi: 10.1097/OPX.0000000000000002
8. Gil MA, Varón C, Cardona G et al.: Comparison of far and near contrast sensitivity in patients symmetrically implanted with multifocal and monofocal IOLs. Eur J Ophthalmol 2014 Jan-Feb;24(1):44–52. doi: 10.5301/ejo.5000335. Epub 2013 Jun 24
9. Cillino S, Casuccio A, Di Pace F et al.: One-year outcomes with new-generation multifocal intraocular lenses. Ophthalmology 2008 Sep;115(9):1508–1516. doi: 10.1016/j.ophtha.2008.04.017. Epub 2008 Jun 5
10. Buckhurst PJ, Wolffsohn JS, Naroo SA et al.: Multifocal intraocular lens differentiation using defocus curves. Invest Ophthalmol Vis Sci 2012 Jun 22;53(7):3920–3926. doi: 10.1167/iovs.11-9234

Analyse der Sehqualität von rotationsasymmetrischen MIOLs mit einer Intermediäraddition von +1,5 dpt

Vergleichende Darstellung von unterschiedlichen Refraktionszielen

E. Taylor, D. Breyer, H. Kaymak, K. Klabe, A. Fricke, P. Hagen, F. T. A. Kretz, G. U. Auffarth

Zusammenfassung

Bedingt durch ihr optisches Design sind Kontrastempfindlichkeit, Photopsien und die Sehleistung im Intermediärbereich bei segmentalen sowie trifokalen Multifokallinsen (MIOLs) signifikant besser als bei klassischen bifokalen MIOLs. Ziel dieser Untersuchung war die Evaluation des visuellen Komforts von Patienten (weniger Halo und Glare, gleichmäßige Defokuskurve, besseres Kontrastempfinden) nach bilateraler Implantation einer (torischen) segmentalen MIOL der Firma Oculentis mit einem Intermediärzusatz von +1,5 dpt. Dabei wurden verschiedene Varianten für die Zielrefraktion im nicht dominanten Auge verglichen.

Summary

Due to their optical design, segmental and trifocal MIOL possess a significantly better intermediate vision, contrast sensitivity and less photopsia than classical bifocal MIOL. The aim of this study was to evaluate patients' visual comfort (less halo and glare, smoother defocus curves, improved contrast sensitivity) after bilateral implantation of a (toric) segmental MIOL with an addition of +1,5 D. Thereby, different target refractions for the non-dominant eye were compared.

Hintergrund

Für MIOLs haben sich unterschiedliche optische Designs etabliert [1]. Dabei haben segmentale rotationsasymmetrische MIOLs im Vergleich zu klassischen rotationssymmetrischen MIOLs in der Regel eine höhere Lichtdurchlässigkeit sowie geringer ausgeprägte subjektive photopische Phänomene wie Halo und Glare [2–4]. Solche Phänomene sind jedoch die Hauptindikation zur Explantation einer MIOL und außerdem bereits im Auswahlprozess ein Hauptargument des Patienten gegen eine solche Linse. Dementsprechend gilt es, durch geeignete Linsenauswahl Photopsien möglichst zu vermeiden. Wir betrachteten daher Patienten, denen bilateral seg-

mentale MIOLs mit einer Addition von +1,5 dpt implantiert wurden (Lentis Comfort Linse der Firma Oculentis) [5]. Diese wurden in zwei Gruppen eingeteilt, und zwar einerseits solche mit Emmetropie als Zielrefraktion im nicht dominanten Auge und andererseits solche, bei denen die Zielrefraktion in diesem Auge +1,5 dpt betrug. Im dominanten Auge wurde stets Emmetropie angestrebt. Die Variante mit unterschiedlichen Refraktionszielen wird auch als Überblendvisus (englisch „blendedvision“) [6, 7] bezeichnet. Sie hat den Vorteil, dass insgesamt ein größerer Distanzbereich abgedeckt wird, da das dominante Auge auf Ferne und Intermediärbereich eingestellt ist, während das nicht dominante Auge den Intermediär- und Nahbereich abdeckt. In den sich überlappenden Sehbereichen ist räumliches Sehen möglich. In Abbildung 1 sind beide Implantationsvarianten schematisch dargestellt.

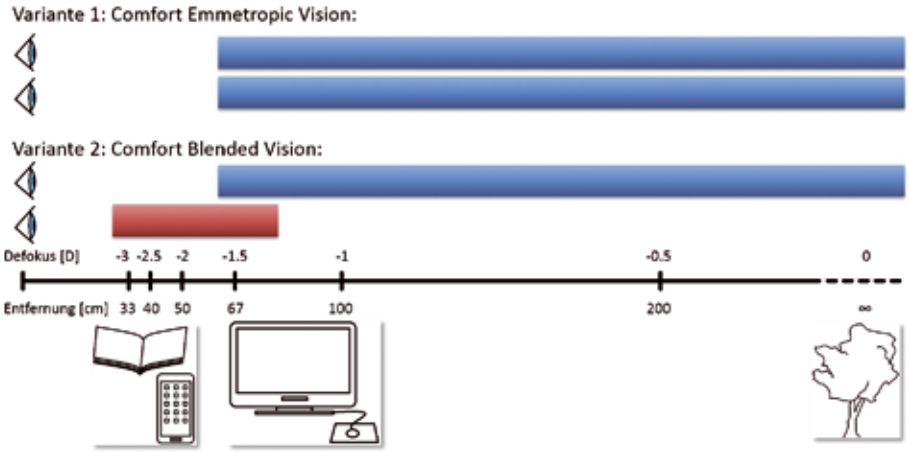

Abb. 1: Schematische Darstellung der beiden Implantationsvarianten

Material und Methoden

Bei 273 Augen wurde die Lentis Comfort Linse implantiert. Die beidseits emmetrope Variante erhielten 102 Patienten, diejenige mit Überblendvisus wurde bei 25 Patienten implantiert. Die zugehörigen präoperativen Patientendaten sind in Tabelle 1 aufgelistet. Im Rahmen unseres Qualitätsmanagements wurde im Verlauf eines Jahres die subjektive Refraktion, Visusprüfungen in Fern-, Intermediär- und Nahdistanz sowie Defokuskurven dokumentiert. Des Weiteren wurde das Kontrastsehen [8] mithilfe der Ginsburg-Box der Firma Optec getestet und subjektive photopische Phänomene wie Halo und Glare [9] mittels einer Simulationssoftware von Carl Zeiss Meditec evaluiert. Ein Patientenfragebogen diente ebenfalls der subjektiven Einschätzung von Halo und Glare sowie der Sehqualität insgesamt.

273 Augen mit Lentis Comfort	Lentis Comfort
– 102 Patienten mit emmetroper Variante – 25 Patienten mit Überblendvisus	
Alter (Jahre)	69± 10
Sphäre (dpt)	1,38 ± 4,06
Zylinder (dpt)	–0,69 ± 0,63
Sphärisches Äquivalent [SEQ] (dpt)	–1,73 ± 4,11
IOL-Stärke (dpt)	18,1 ± 4,9

Tab. 1: Präoperative Patientendaten (Mittelwert ± Standardabweichung)

Ergebnisse

Subjektive Refraktion

Der Vergleich der Refraktionswerte der beiden Implantationsvarianten ist in Abbildung 2 dargestellt. Die Verteilungen der Differenzen aus angestrebtem und erreichtem sphärischen Äquivalent (SEQ) weisen beide nur eine geringe Streuung auf, wobei die Zielrefraktion bei der emmetropen Variante noch etwas besser getroffen wurde. Bei beiden Varianten lag die erreichte SEQ-Korrektur meist etwas oberhalb der angestrebten Korrektur, weshalb die postoperativen Verteilungen insgesamt leicht nach links verschoben sind.

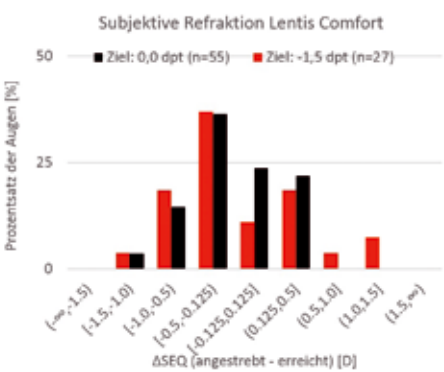

Abb. 2: Postoperative Verteilungen der Differenz aus erwartetem und eingetroffenem SEQ-Wert

MIOL-Kapazität

Die MIOL-Kapazität, oder auch Defokuskapazität, ist definiert als die Fläche unter der Defokuskurve zwischen den Werten –3,0 dpt und 0,0 dpt [10]. Die Ergebnisse für die Lentis Comfort sind in Abbildung 3 dargestellt, wobei die Grafik die monokulare

fernkorrigierte Defokuskurve als auch die beiden binokularen unkorrigierten Defokuskurven beinhaltet. Als Referenzkurve nahmen wir einen konstanten Visus von 1,0. Die diesem Visus zugehörige Fläche wurde zur besseren Vergleichbarkeit mit anderen Kurven auf den Wert 100 % geeicht. Monokular mit Korrektur erreichte die Lentis Comfort eine MIOL-Kapazität von 73 %. Binokular und ohne Korrektur wurde für die emmetrope Implantationsvariante ein Wert von 90 % erreicht, während der Wert für den Überblendvisus sogar bei 105 % lag, was als ausgesprochen hoch angesehen werden muss. In der Gruppe mit Überblendvisus werden zudem über den gesamten Distanzbereich hinweg hohe Visuswerte erreicht. Insgesamt schnitten alle Implantationsvarianten deutlich besser ab als monofokale IOLs mit typischerweise um die 43 % Defokuskapazität.

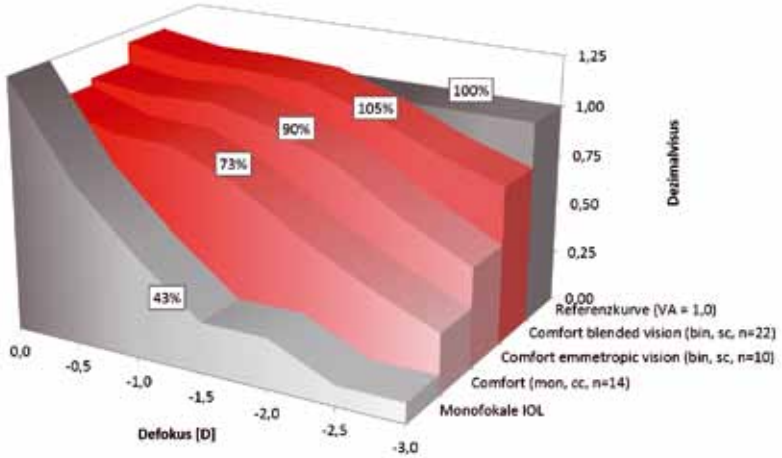

Abb. 3: MIOL- bzw. Defokuskapazität. Als Referenzkurve wurde ein Visus von 1,0 angenommen

Kontrastsensitivität

Die Messungen mittels Ginsburg-Box wurden monofokal und fernkorrigiert durchgeführt. Unter photopischen Lichtverhältnissen zeigte sich eine hervorragende Kon-

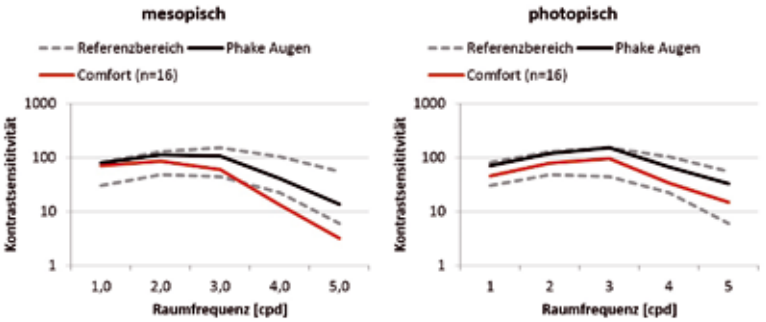

Abb. 4: Ergebnisse zur Kontrastsensitivität für mesopische und photopische Lichtverhältnisse

trastsensitivität, die nur knapp unter der phaker juveniler Augen lag (Abb. 4). Im mesopischen Bereich zeigte die Lentis Comfort einen für Multifokallinsen typischen Abfall ab 6 cpd. Nur hier verlässt die Kurve den Referenzbereich.

Halo und Glare und Patientenfragebogen

Mithilfe des Halo- und Glare-Simulators von CZM wurden über eine grafische Darstellung die Werte (Größe und Intensität) für Halo und Glare so eingestellt, dass sie dem subjektiven Eindruck des Patienten am nächsten kamen. Die Ergebnisse für die beiden Implantationsvarianten sind in Abbildung 5 dargestellt, wobei die Einstellungen auf den Mittelwerten der Messwerte basieren. Beide Implantationsvarianten zeigen nur sehr gering ausgeprägte photopische Phänomene, was sich auch mit den Antworten aus dem Patientenfragebogen deckt. Auf die Frage hin, wie störend subjektive photopische Phänomene wahrgenommen werden, waren die Antworten in Bezug auf Halo, Starburst und Glare bei der emmetropen Variante (n = 14 Augen) 1,4, 1,0 bzw. 1,4 und beim Überblendvisus (n = 10 Augen) 1,2, 1,0 bzw. 1,6. Diese Mittelwerte basieren dabei auf den Antwortmöglichkeiten 1 = „überhaupt nicht störend“, 2 = „ein wenig störend“, 3 = „ziemlich störend“ und 4 = „sehr störend“. Demnach wurden die Photopsien durchweg als wenig bis überhaupt nicht störend eingestuft. Darüber hinaus wurden Fragen zur Zufriedenheit mit der Sehqualität in unterschiedlichen Distanzen gestellt. Das Sehen in der Nähe, im Intermediärbereich und in der Ferne wurde dabei von der Gruppe mit emmetroper Sicht im Mittel mit 2,0, 1,6 bzw. 2,7 bewertet. Bei der Gruppe mit Überblendvisus lagen die Werte bei 1,6, 1,6 und 1,2. Die Skala war dabei wie folgt eingeteilt: 1 = „sehr gut“, 2 = „gut“, 3 = „mittel“, 4 = „schlecht“ und 5 = „sehr schlecht“. Die Sehqualität wird also in beiden Gruppen in allen Distanzen als gut bis sehr gut beurteilt, wobei die Nahsicht beim Überblendvisus erwartungsgemäß besser abschneidet als bei der emmetropen Implantationsvariante.

Abb. 5: Ergebnisse der Halo- und Glare-Simulation für die Implantationsvarianten a) emmetrope Variante und b) Überblendvisus. Die Bilder repräsentieren die Mittelwerte der Messungen

Fazit

Die Kenntnis der Defokuskapazitäten verschiedener MIOL-Implantationsvarianten ist eine wesentliche Voraussetzung zur Befriedigung der Patientenbedürfnisse. Im Vergleich zu phaken juvenilen Augen zeigten Patienten mit der Emmetropie-Variante binokular ein Defokusvermögen von 90 %. Die Patienten mit +1,5-dpt-Überblendvisus zeigten binokular sogar ein Defokusvermögen von 105 % mit einer sehr guten binokularen Sehqualität über einen weiten Visusbereich hin. Subjektiv sahen wir jedoch, dass Patienten mit Überblendvisus mehr Zeit für eine komplette Neuroadaptation benötigten (ca. drei Monate) als Patienten mit Emmetropie als Zielrefraktion (ca. ein Monat). Diese postoperativen Adaptationszeiten sollten schon präoperativ eingeplant werden. Das Kontrastsehen mit der Lentis Comfort war besser als bei anderen bi- oder trifokalen MIOLs und nahe dem phaker juveniler Patienten. Die visuelle Beeinträchtigung durch photopische Phänomene war äußerst gering, was einen deutlichen Vorteil segmentaler MIOLs gegenüber rotationssymmetrischen Linsen ausmacht. Die geringe Ausprägung von Halo und Glare ist eine der Hauptursachen für die hohe Gesamtzufriedenheit der Patienten.

Literatur

1. Auffarth GU, Dick HB: Multifocal intraocular lenses. A review. Ophthalmologe 2001 Feb; 98(2):127–137
2. de Vries NE, Webers CA, Touwslager WR et al.: Dissatisfaction after implantation of multifocal intraocular lenses. J Cataract Refract Surg 2011 May;37(5):859–865. doi: 10.1016/j.jcrs.2010.11.032. Epub 2011 Mar 11
3. Woodward MA, Randleman JB, Stulting RD: Dissatisfaction after multifocal intraocular lens implantation. J Cataract Refract Surg 2009 Jun;35(6):992–997. doi: 10.1016/j.jcrs.2009.01.031
4. Xu X, Zhu MM, Zou HD: Refractive versus diffractive multifocal intraocular lenses in cataract surgery: a meta-analysis of randomized controlled trials. J Refract Surg 2014 Sep; 30(9):634–644
5. Alió JL, Auffarth GU, Binder Ce et al.: The Oculentis Toolbox for Lens Surgery – LENTIS Comfort for cataract surgery, LENTIS Mplus Family for refractive cataract surgery, FEMTIS for laser-assisted cataract surgery. CRST Europe 2015 Jan(Supplement)
6. Chen M, Atebara NH, Chen TT: A comparison of a monofocal Acrysoft IOL using the “blended monovision” formula with the multifocal array IOL for glasses independence after cataract surgery. Ann Ophthalmol (Skokie) 2007 Fall;39(3):237–240
7. Levinger E, Trivizki O, Pokroy R et al.: Monovision surgery in myopic presbyopes: visual function and satisfaction. Optom Vis Sci 2013 Oct;90(10):1092–1097. doi: 10.1097/OPX.0000000000000002

8. Gil MA, Varón C, Cardona G et al.: Comparison of far and near contrast sensitivity in patients symmetrically implanted with multifocal and monofocal IOLs. Eur J Ophthalmol 2014 Jan-Feb;24(1):44–52. doi: 10.5301/ejo.5000335. Epub 2013 Jun 24
9. Cillino S, Casuccio A, Di Pace F et al.: One-year outcomes with new-generation multifocal intraocular lenses. Ophthalmology 2008 Sep;115(9):1508–1516. doi: 10.1016/j.ophtha.2008.04.017. Epub 2008 Jun 5
10. Buckhurst PJ, Wolffsohn JS, Naroo SA et al.: Multifocal intraocular lens differentiation using defocus curves. Invest Ophthalmol Vis Sci 2012 Jun 22;53(7):3920–3926. doi: 10.1167/iovs.11-9234

Evaluation der Leseleistung von Patienten mit einer apodisierten diffraktiven multifokalen IOL am Salzburg Reading Desk

M. Attia, R. Khoramnia, G. U. Auffarth, M. P. Holzer

Zusammenfassung

Hintergrund: Funktionelle Evaluation einer apodisierten diffraktiven multifokalen Intraokularlinse (IOL) im Nah- sowie im Intermediärbereich anhand der Visusergebnisse und der mit dem Salzburg Reading Desk (SRD) gemessenen Leseleistung.

Methoden: In einer prospektiven klinischen Studie wurden 40 Augen von 20 Patienten, die die apodisierte diffraktive AcrySof IQ ReSTOR MIOL +3,0 dpt (SN6AD1) bekommen haben, postoperativ eingeschlossen. Die Nachkontrollen umfassten die Ermittlung vom unkorrigierten sowie vom fernkorrigierten Visus in der Ferne bei 4 m, im Intermediärbereich bei 80 cm und im Nahbereich bei 40 cm. Evaluationskriterien für die Leseleistung bestanden in der Lesegeschwindigkeit, der Schriftgröße und dem subjektiv schärfsten Nah- und Intermediärabstand. Alle Untersuchungen wurden monokular sowie binokular durchgeführt. Des Weiteren wurde die Patientenzufriedenheit und Brillenunabhängigkeit anhand eines Fragebogens evaluiert.

Ergebnisse: Die operative Versorgung sowie der postoperative Verlauf gestalteten sich komplikationslos. Die monokulare Untersuchung ergab einen unkorrigierten Fernvisus von 0,00 logMAR im Median (Spannweite: 0,26 bis −0,14 logMAR) und einen korrigierten Fernvisus von −0,08 logMAR im Median (Spannweite: 0,16 bis −0,24 logMAR). Der mediane unkorrigierte Nahvisus betrug 0,04 logMAR (Spannweite: 0,24 bis −0,10 logMAR), wobei der fernkorrigierte Nahvisus einen Median von 0,00 logMAR (Spannweite: 0,18 bis −0,22 logMAR) aufwies. Der unkorrigierte und der fernkorrigierte Intermediärvisus betrugen 0,15 logMAR (Spannweite: 0,40 bis −0,18 logMAR) und 0,16 logMAR (Spannweite: 0,42 bis −0,14 logMAR). Die Untersuchung der Leseschärfe am SRD zeigte eine unkorrigierte Leseschärfe von 0,11 logMAR im Median (Spannweite: 0,49 bis −0,01 logMAR) bei 40 cm und eine Leseschärfe von 0,30 logMAR (Spannweite: 0,48 bis 0,00) bei 80 cm. Der Patientenfragebogen wies eine hohe Patientenzufriedenheit und Brillenunabhängigkeit auf.

Schlussfolgerungen: Die AcrySof IQ ReSTOR MIOL +3,0 dpt bietet mit ihrer apodisierten diffraktiven Optik gute postoperative funktionelle Ergebnisse im Fern- und im Nahbereich als auch eine Verbesserung der Visusergebnisse und der Leseschärfe im Intermediärbereich. Dies ermöglicht den Patienten in der Regel eine komplette Brillenunabhängigkeit.

Summary

Background: Evaluation of the visual as well as the reading performance of an apodized diffractive intraocular lens (IOL) in near and intermediate distances using the Salzburg Reading Desk (SRD).

Methods: In a prospective clinical study 40 eyes of 20 patients who have received the apodized diffractive AcrySof IQ ReSTOR IOL +3.0 D (SN6AD1) have been enrolled.

Follow-up examinations included uncorrected and corrected distance visual acuity in 4 m (UDVA, CDVA), uncorrected and distance-corrected near visual acuity in 40 cm (UNVA, DCNVA) and uncorrected and distance-corrected intermediate visual acuity in 80 cm (UIVA, DCIVA). Criteria for evaluating the reading acuity were the reading speed and the print size which were measured with the SRD at fixed as well as at the patient's preferred near and intermediate distances. All examinations were performed monocularly and binocularly.

Furthermore, the patient satisfaction and spectacle independence were evaluated using a questionnaire.

Results: Monocular visual acuity results yielded a median UDVA of 0.00 logMAR (range: 0.26 to −0.14 logMAR) and a median CDVA of −0.08 logMAR (range: 0.16 to −0.24 logMAR). Median UNVA was 0.04 (range: 0.24 to −0.10 logMAR) whereas median DCNVA was 0.00 logMAR (range: 0.18 to −0.22 logMAR). Median UIVA was 0.15 logMAR (range: 0.40 to −0.18 logMAR) compared to a median DCIVA 0.16 logMAR (range: 0.42 to −0.14 logMAR). The SRD examination resulted in an uncorrected reading acuity of 0.11 logMAR (range: 0.49 to −0.01 logMAR) at 40 cm and 0.30 logMAR (range: 0.48 to 0.00) at 80 cm. Patients reported a high rate of spectacle independence and satisfaction in everyday life.

Conclusions: The AcrySof IQ ReSTOR IOL +3.0 D (SN6AD1) provides with its apodized diffractive design good postoperative functional results at far and near distances and also improves the visual and reading acuity at the intermediate distance. This in turn usually enables complete spectacle independence.

Hintergrund

Patienten mit Wunsch eines refraktiven Linsenaustauschs sowie viele Kataraktpatienten wünschen sich nach dem Eingriff nicht nur eine Verbesserung der Sehschärfe, sondern auch eine Brillenunabhängigkeit in mehreren Distanzen. Durch die zunehmende Anwendung von Computern und Smartphones ist der Intermediärabstand von besonderer Bedeutung geworden. Da bei bifokalen Intraokularlinsen (IOLs) insbesondere der Lesevisus von Bedeutung war, wurde bei der Entwicklung neuer multifokaler IOLs auf eine Verbesserung des Intermediärvisus gezielt. Mittlerweile wurden bifokale IOLs entwickelt, die über eine niedrige oder moderate Nahaddition verfügen wie eine Addition von +1,5 dpt, +2,5 dpt oder +3,0 dpt [1]. Die niedrige Nahaddition soll zur Verbesserung des Intermediärvisus beitragen, ohne den Nahvisus zu stark zu beeinträchtigen, indem ein etwas weiter entfernter Leseabstand

erzeugt wird. Darüberhinaus wurden trifokale IOLs entwickelt, um drei Brennpunkte zu generieren, wobei der zusätzliche Brennpunkt dem Intermediärbereich dient.

Die bifokale AcrySof IQ ReSTOR MIOL +3,0 dpt SN6AD1 (Abb. 1) besitzt keine spezielle Intermediäraddition, weist allerdings eine niedrigere Nahaddition als das Vorgängermodell der Acrysof IQ ReSTOR SN6AD3 mit einer Nahaddition von +4,0 dpt auf. Aus diesem Grund sind die Ergebnisse dieser IOL im Intermediärbereich von besonderem Interesse.

Ziel der Studie war es, die funktionellen Ergebnisse der SN6AD1 IOL nach der bilateralen Implantation in Augen von refraktiven und von Kataraktpatienten zu evaluieren. Evaluierungsparameter bestanden im Visus und der Leseleistung in den unterschiedlichen Distanzen sowie in der Patientenzufriedenheit.

Abb. 1: AcrySof IQ ReSTOR MIOL +3,0dpt (SN6AD1); 2 Jahre postoperativ

Abb. 2: Salzburg Reading Desk

Methoden

Die SN6AD1 ist eine einstückige IOL aus hydrophobem Acrylat. Die symmetrisch bikonvexe anteriore asphärische Optik ist mit einer zentralen apodisierten diffraktiven Zone und einer peripheren refraktiven Zone ausgestattet. Die diffraktive Zone der IOL ist auf den zentralen 3,6-mm-Bereich der Optik begrenzt und enthält neun konzentrische diffraktive Ringe mit abnehmender Stufenhöhe Richtung Optikperipherie, der sogenannten Apodisation [2]. Dadurch erfolgt eine unterschiedliche Lichtverteilung auf die Brennpunkte bei unterschiedlichen Pupillengrößen [2, 3], sodass bei weiter Pupille ein größerer Lichtanteil der Ferne zugeteilt wird. Ebenso teilt die refraktive Zone die Lichtenergie bei weiter Pupille der Ferne zu [2]. Durch den abnehmenden Lichtanteil für die Nähe zugunsten der Ferne bei weiter Pupille sollen sich damit verbundene Streulicht- und Blendungserscheinungen verringern [2].

Der Nahzusatz von +3,0 dpt auf Linsenebene entspricht einer Addition von +2,4 dpt auf Brillenebene und zielt somit darauf ab, einen besseren Intermediärvisus im Vergleich zum Vorgängermodell der SN6AD3 mit der Nahaddition von +4,0 dpt zu erreichen.

Im Rahmen einer prospektiven klinischen und der Ethikkommission gemeldeten Studie wurden 40 Augen von 20 Patienten nach der bilateralen Implantation der SN6AD1 IOL postoperativ untersucht. Die Untersuchungen fanden mindestens drei Monate postoperativ statt, um stabile Visuswerte zu garantieren. Alle Untersuchungen wurden monokular sowie binokular durchgeführt, jeweils ohne und mit Fernkorrektion.

Der Visus wurde anhand von ETDRS-Tafeln in der Ferne bei 4 m, im Intermediärbereich bei 80 cm und im Nahbereich bei 40 cm ermittelt. Des Weiteren erfolgte die Evaluation der Leseleistung am Salzburg Reading Desk (SRD), das seit 2012 für standardisierte Messungen der Leseschärfe in unterschiedlichen Distanzen CE-zertifiziert ist und zur Verfügung steht. Das SRD (Abb. 2) [4, 5] besteht aus einem Computer und einem Lesemonitor, auf dem logarithmisch skalierte Colenbrander Sätze (Precision Vision) erscheinen. Es erfolgt eine getrennte Messung für jede Satzgröße. Während des Lesens werden die Schallwellen mittels eines Mikrofons verfolgt und somit die Lesegeschwindigkeit in Wörtern pro Minute (wpm) angegeben. Bei einem gesunden Auge muss eine Lesegeschwindigkeit von 80 wpm erreicht werden. Die Lesedauer wird mit einer internen Stoppuhr gemessen und in Sekunden angezeigt. Während der gesamten Messung wird der Leseabstand kontinuierlich zwischen einem Referenzpunkt auf der Stirn des Probanden und der Mitte des Lesetextes mittels Videostereofotogrammetrie gemessen. Anschließend wird für jede Messung der durchschnittliche Leseabstand ermittelt. Somit lässt sich die Leseschärfe mit Berücksichtigung der Schriftgröße und des Leseabstands des kleinstlesbaren Satzes mit einer Mindestgeschwindigkeit von 80 wpm bestimmen.

Um den vom Patienten bevorzugten Leseabstand im Nah- und im Intermediärbereich zu ermitteln, wurden die Messungen in festen Abständen von 40 cm und 80 cm sowie in den subjektiv schärfsten Nah- und Intermediärabständen ausgeführt. Zudem wurden die Patientenzufriedenheit und die effektive Brillenunabhängigkeit anhand eines Fragebogens erhoben.

Ergebnisse

Postoperativ lagen 65,0 % der Augen innerhalb von ±0,25 dpt der Zielrefraktion und 90,0 % innerhalb von ±0,50 dpt. Das erreichte sphärische Äquivalent wies eine minimale hyperope Verschiebung auf (Tab. 1).

Bei den Visusergebnissen zeigte sich ein fernkorrigierter monokularer Intermediärvisus von 0,16 logMAR im Median (0,42 bis −0,14 logMAR), wobei bei der binokularen Untersuchung der Median auf 0,07 logMAR (0,26 bis −0,06 logMAR) anstieg. Die Mediane vom Fern- und Nahvisus wiesen Werte um 0,0 logMAR oder besser auf. In Tabelle 2 sind die monokularen und binokularen Visusergebnisse in den unterschiedlichen Abständen aufgeführt.

Refraktion in dpt (n = 40)	Differenz Zielrefraktion vs. erreichte Refraktion	Zielrefraktion (Holladay 1 n = 36, Haigis n = 4)*	Erreichte Refraktion
Median	+0,21	−0,10	+0,13
Minimum	−0,97	−0,37	−1,13
Maximum	+0,75	+0,07	+0,63

Tab. 1: Vergleich von Ziel- und erreichter Refraktion
*Haigis-Formel für Achslängen <22,0 mm oder >25,0 mm

Visus [logMAR]	UDVA (4 m)	CDVA (4 m)	UIVA (80 cm)	DCIVA (80 cm)	UNVA (40 cm)	DCNVA (40 cm)
Monokular (n = 40)						
Median	0,00	−0,08	0,15	0,16	0,04	0,00
Minimum	0,26	0,16	0,40	0,42	0,24	0,18
Maximum	−0,14	−0,24	−0,18	−0,14	−0,10	−0,22
Binokular (n = 20)						
Median	−0,06	−0,13	0,01	0,07	−0,03	−0,07
Minimum	0,14	−0,02	0,40	0,26	0,08	0,08
Maximum	−0,20	−0,24	−0,20	−0,06	−0,16	−0,18

Tab. 2: Visus im Fern-, Intermediär- und Nahbereich

Anhand der SRD-Untersuchung zeigte sich, dass der subjektiv schärfste Leseabstand in der Nähe bei ca. 40 cm und im Intermediärbereich bei ca. 64 cm liegt (Tab. 3, 4). In den von den Patienten bevorzugten Abständen konnten sie entweder die gleiche Schriftgröße mit einer höheren Lesegeschwindigkeit oder eine kleinere Schriftgröße als in den jeweiligen festen Testabständen lesen.

Der Fragebogen wies ein problemloses Durchführen alltäglicher Aktivitäten in unterschiedlichen Distanzen ohne Brillenkorrektion auf. Das Tragen einer Brille in den unterschiedlichen Abständen wurde mit nie bis selten beantwortet, jedoch mit einer größeren Streubreite bzgl. des Tragens einer Lesebrille. Die Bewertung der photischen Phänomene deutete auf mäßige Halos und Glare und minimale Sehprobleme bei schwachen Lichtverhältnissen hin.

Leseleistung ohne Korrektion (Median)	Nähe (40 cm)	Subjektive Nähe	Intermediär (80 cm)	Subjektiv Intermediär
Monokular (n = 40)				
Visus [logMAR]	0,11	0,10	0,30	0,21
Abstand [cm]	40,00	39,10	79,75	64,60
Schriftgröße [log-skaliert]	0,8	0,8	0,5	0,8
Lesegeschwindigkeit [wpm]	97.5	97.5	98.0	102.0
Binokular (n = 20)				
Visus [logMAR]	0,05	0,03	0,18	0,19
Abstand [cm]	39,95	39,45	79,70	63,95
Schriftgröße [log-skaliert]	0,9	1,0	0,63	0,80
Lesegeschwindigkeit [wpm]	120.5	115.5	108.0	106.5

Tab. 3: SRD-Ergebnisse ohne Fernkorrektion

Leseleistung mit Fernkorrektion (Median)	Nähe (40 cm)	Subjektive Nähe	Intermediär (80 cm)	Subjektiv Intermediär
Monokular (n = 40)				
Visus [logMAR]	0,10	0,08	0,30	0,27
Abstand [cm]	39,90	39,65	79,85	64,55
Schriftgröße [log-skaliert]	0,8	1,0	0,5	0,63
Lesegeschwindigkeit [wpm]	105.0	92.5	104.0	97.0
Binokular (n = 20)				
Visus [logMAR]	0,01	0,01	0,18	0,19
Abstand [cm]	40,15	39,60	79,60	63,90
Schriftgröße [log-skaliert]	1,0	1,0	0,63	0,80
Lesegeschwindigkeit [wpm]	120.0	120.5	109.0	107.0

Tab. 4: SRD-Ergebnisse mit Fernkorrektion

Diskussion

Die SN6AD1 wird im Vergleich zu ihrem Vorgängermodell der SN6AD3 als eine IOL mit einer moderaten Nahaddition betrachtet, weil mit der Reduzierung der Nahaddition von +4,0 dpt auf +3,0 dpt eine Verbesserung der funktionellen Ergebnisse im Intermediärbereich angestrebt wurde. Statt einer Stärke von 3,2 dpt auf Brillenebene wird eine Stärke von 2,4 dpt erreicht. In einem Vergleich der SN6AD1-IOL mit anderen multifokalen IOLs mit Nahadditionen von +4,0 dpt und +3,75 dpt wies die IOL mit einer statistischen Signifikanz einen höheren binokularen CNVA bei 40 cm und einen höheren binokularen CIVA bei 50 cm, 60 cm und 70 cm auf [6].

Werden die Ergebnisse der SN6AD1 im Intermediärbereich denen der trifokalen IOLs gegenübergestellt, so stellt man ähnliche Ergebnisse der Leistung bei 80 cm fest. Die Arbeit von Alió et al. [7] zeigte nach der bilateralen Implantation der Fine Vision-IOL in 40 Augen von 20 Patienten einen durchschnittlichen monokularen DCIVA von 0,17 ± 0,09 logMAR (Spannweite: 0,40 bis 0,00 logMAR) in 80 cm. In einer Studie von Mojzis et al. [8] ergab sich sechs Monate nach der bilateralen Implantation der trifokalen AT Lisa tri 839 MP in 60 Augen von 30 Patienten ein durchschnittlicher DCIVA von 0,08 ± 0,10 logMAR (Spannweite: 0,40 bis −0,10 logMAR). Dieses Ergebnis wurde allerdings in einem Intermediärabstand von 66 cm erreicht.

Schlussfolgerungen

Die SN6AD1-IOL bietet mit ihrem apodisiert diffraktiven Design gute postoperative funktionelle Ergebnisse im Fern- und im Nahbereich und verbessert auch die Seh- und Leseleistung im Intermediärbereich. Die Untersuchung am SRD ermöglicht die Durchführung von Messungen unter standardisierten Bedingungen in Bezug auf den Kontrast, die Beleuchtung und die Neigung des Bildschirms und zeigte für die untersuchte Kohorte einen subjektiv schärfsten Intermediärabstand bei ca. 64 cm.

Des Weiteren konnte eine hohe Brillenunabhängigkeit, auch für den Intermediärbereich nachgewiesen werden, und es zeigte sich eine hohe Patientenzufriedenheit beim Durchführen alltäglicher Aktivitäten ohne Brillenkorrektion. Trotz teilweise vorhandener Halos und Glare bestand keine Einschränkung im Alltag, und es war kein IOL-Tausch nötig. Insgesamt gaben 90 % der Patienten an, sich bei der OP wieder für das gleiche Linsenmodell zu entscheiden.

Literatur

1. Madrid-Costa D, Ruiz-Alcocer J, Ferrer-Blasco T et al.: Optical quality differences between three multifocal intraocular lenses: bifocal low add, bifocal moderate add, and trifocal. J Refract Surg 2013;29(11):749–754
2. Auffarth GU, Rabsilber TM, Kohnen T, Holzer MP: Design and optical principles of multifocal lenses. Ophthalmologe 2008;105(6):522–526
3. Sheppard AL, Shah S, Bhatt U et al.: Visual outcomes and subjective experience after bilateral implantation of a new diffractive trifocal intraocular lens. J Cataract Refract Surg 2013;39:343–349
4. Dexl AK, Seyeddain O, Riha W et al.: Reading performance after implantation of a modified corneal inlay design for the surgical correction of presbyopia: 1-year follow-up. Am J Ophthalmol 2012 May;153(5):994–1001
5. Dexl AK, Seyeddain O, Riha W et al.: Reading performance and patient satisfaction after corneal inlay implantation for presbyopia correction: two-year follow-up. J Cataract Refract Surg 2012 Oct;38(10):1808–1816
6. Alfonso JF, Fernández-Vega L, Puchades C, Montés-Micó R: Intermediate visual function with different multifocal intraocular lens models. J Cataract Refract Surg 2010 May; 36(5):733–739
7. Alió JL, Montalbán R, Peña-García P et al.: Visual outcomes of a trifocal aspheric diffractive intraocular lens with microincision cataract surgery. J Refract Surg 2013 Nov;29(11): 756–761
8. Mojzis P, Peña-García P, Liehneova I et al.: Outcomes of a new diffractive trifocal intraocular lens. J Cataract Refract Surg 2014;40(1):60–69

KATARAKT-IOL-KOMPLIKATIONEN

Eintrübung faltbarer Intraokularlinsen: Ein seltenes Phänomen?

M. Gurabardhi, H. Häberle, H. Aurich, L. Werner, D. T. Pham

Zusammenfassung

Hintergrund: Visusrelevante Trübungen intraokularer Linsen (IOLs) treten selten auf und werden bei allen Linsenmaterialien und zu verschiedenen postoperativen Zeitpunkten beobachtet, auch serielles Auftreten wird berichtet. Wir analysierten die am Vivantes Klinikum Neukölln explantierten getrübten IOLs seit 2010.

Patienten und Methoden: Die IOLs wurden lichtmikroskopisch und spaltlampenmikroskopisch untersucht und die klinischen Patientendaten analysiert.

Ergebnisse: 29 getrübte hydrophile IOLs (22 einstückig und 7 dreistückig) wurden von Juni 2010 bis September 2014 explantiert, 83,3 % davon seit 2013. Die Implantation lag im Median 3 Jahre zurück (1 bis 17 Jahre). Das mittlere Patientenalter betrug 77,6 ± 10,3 Jahre.

Präoperativ lag der bestkorrigierte Visus bei 0,28 ± 0,21, postoperativ bei 0,58 ± 0,30. Es handelte sich ausschließlich um hydrophile Acryllinsen, davon 22 der Fa. Oculentis verschiedener Serientypen und um 5 Linsen anderer Hersteller (Fa. Acrimed, B&L, Lenstec oder MDR Inc.). Zwei Hersteller waren unbekannt. Morphologisch traten hauptsächlich entweder Kalzifikationen an der Linsenoberfläche (38 %) oder im gesamten Linsenmaterial (62 %) auf.

Schlussfolgerungen: Bei hydrophilen Materialien verschiedener Linsenhersteller wurden zu verschiedenen Zeitpunkten visusrelevante Kalzifikationen beobachtet. Eine serielle Häufung aufgrund von biochemischen Prozessen mit dem damaligen Verpackungsmaterial trat 2012 auf bei hydrophilen IOLs der Fa. Oculentis (L-302-1, LS-502-1, LS-402-1Y, LS-312-1Y), die zu einer Rückrufaktion führte. Ein Zusammenhang mit bestimmten okulären Erkrankungen konnte nicht hergestellt werden.

Summary

Background: Cloudiness of intraocular lenses due to calcification can occur in all lens materials. Series of opacified hydrophilic intraocular lenses (IOL's) were in the past already observed.

Patient and methods: We analysed retrospectively the data of 29 patients who had an IOL explantation because of an IOL opacification in our clinic. The IOLs were examined with light microscopy.

Results: 29 opacified IOLs (22 one piece and 7 three piece lenses) were explanted from June 2010 to September 2014, 83.3 % from 2013. All of them were hydrophilic acrylic

intraocular lenses, 22 from Oculentis GmbH of different charge numbers and 5 IOLs from other manufacturers (Acrimed, B&L, Lenstec, MDR Inc.). In 2 cases the manufacturer was unknown. The median of the time since implantation date was 3 years (1 to 17 years). The mean age of the patients was 77.6 ± 10.3 years.
Preoperative mean visual acuity was 0.28 ± 0.21 and postoperative 0.58 ± 0.30. The main morphologies of opacification consisted on surface (38 %) or deep (62%) calcifications.
Conclusions: In case of hydrophilic ocular lenses of different manufacturers, visual relevant lens calcifications can be observed at various times postoperatively. In the calcification series of hydrophilic Oculentis lenses the packaging material und process was causally identified by the manufacturer. Particular ocular diseases had no specific impact on the opacifications.

Einleitung

Postoperative Trübungen intraokularer Linsen (IOLs) können zu signifikanten visuellen Beeinträchtigungen führen und an der Spaltlampe sogar das Wiederauftreten einer Katarakt simulieren. Differenzialdiagnostisch kommen zum Beispiel ein flüssiger Nachstar oder aufgelagerte Reste von Viskoelastikum in Betracht. Die einzige therapeutische Option ist der IOL-Austausch möglichst unter Erhalt des Kapselsackes für eine Sulkusfixation. Bei insuffizientem Kapselapparat erfolgt die Implantation eine retroiridalen Irisklauen-IOL nach vorderer Vitrektomie.

Patienten und Methoden

In der Klinik für Augenheilkunde im Vivantes Klinikum Neukölln Berlin wurden in den vergangenen fünf Jahren alle Daten explantierter Linsen erfasst. Bei den Linsenexplantationen aufgrund einer Linsentrübung analysierten wir retrospektiv die Patientendaten. 25 der explanierten IOLs konnten zusätzlich im John A. Moran Eye Center lichtmikroskopisch untersucht werden.

Ergebnisse

Klinische Daten

29 getrübte hydrophile Intraokularlinsen (22 einstückig und sieben dreistückig) wurden von Juni 2010 bis September 2014 explantiert, alle Patienten waren dafür von extern zugewiesen. Die Implantation lag im Median drei Jahre zurück (ein bis 17 Jahre). Das mittlere Patientenalter lag bei 77,6 ± 10,3 Jahre. 30 % der Patienten hatten Diabetes mellitus. Okuläre Komorbiditäten waren bei je 9 % der Fälle Glaukom, diabetische Makulopathie oder altersbedingte Makulopathien, bei 6,6 % Fuchs'sche Endotheldystrophie und bei 3,3 % Uveitis. Bei 6,6 % war Glaskörperchirurgie mit Endotamponade unter Pseudophakie vorgenommen worden. Es konnte kein Zusam-

menhang mit dem Auftreten der IOL-Eintrübung und systemischen oder okulären Komorbiditäten hergestellt werden. Präoperativ lag der bestkorrigierte Visus im Mittel bei 0,28 ± 0,21, postoperativ bei 0,58 ± 0,30. Nach dem IOL-Austausch wurde klinisch bei einem Patienten ein zystoides Makulaödem beobachtet, der Visus erholte sich auf 0,25 (präoperativ 0,13). Im Mittel lag der Visusverlust aufgrund der IOL-Trübung bei ca. drei Zeilen.

Morphologie getrübter IOLs

Die Mehrzahl der explantierten Linsen (n = 22) stammten aus verschiedenen Serientypen der Fa. Oculentis (L-302-1, LS-502-1, LS-402-1Y, LS-312-1Y). Die übrigen hydrophilen Linsen stammten von anderen Herstellern (Fa. Acrimed Modell Acriflex 42 CEN, Fa. Bausch & Lomb Modell Akreos Adapt und Modell Hydroview, Fa. Lenstec, Modell unbekannt, Fa. MDR Inc, Modell SC60B-OUV). In zwei Fällen war der Hersteller unbekannt (Tab. 1). Die Trübung bestand in allen Fällen aus Kalzifikationen, die spaltlampenmikroskopisch entweder bräunlich, granulär oder opaleszent wirkten. Die Lokalisationen der Trübung konnten in zwei Hauptkategorien unterschieden werden. Entweder lagen die Kalzifikationen an der Oberfläche (38 % der Fälle) oder im gesamten Linsenmaterial (62 % der Fälle). Die morphologische Varianz war groß: Entweder traten die Kalzifikationen umschrieben auf oder diffus unter Beteiligung der gesamten Haptiken und der Optik. Bei der seriellen Häufung der Oculentis Linsen lagen die Kalzifikationen bei 27,3 % oberflächlich und bei 72,7 % tief (Abb. 1 bis 5).

n	Hersteller	Modell	Morphologie Oberflächliche/tiefe Kalzifikation
22	Oculentis GmbH	L-302-1, LS-502-1, LS-402-1Y, LS-312-1Y	6 oberflächlich 16 tief
2	Bausch & Lomb	Akreos Adapt, Hydroview	oberflächlich
1	Acrimed GmbH	Acriflex 42 CSEN	tief
1	Lenstec Inc.	unbekannt	oberflächlich
1	MDR Inc.	SC60B-OUV	tief
2	unbekannt	unbekannt	oberflächlich

Tab. 1: Explantierte eingetrübte IOLs im Zeitraum 2010–2014 im Vivantes Klinikum Neukölln, Berlin

Abb. 1a: IOL-Trübung (Fa. Lenstec) 9 Jahre nach Implantation, Visus 0.5

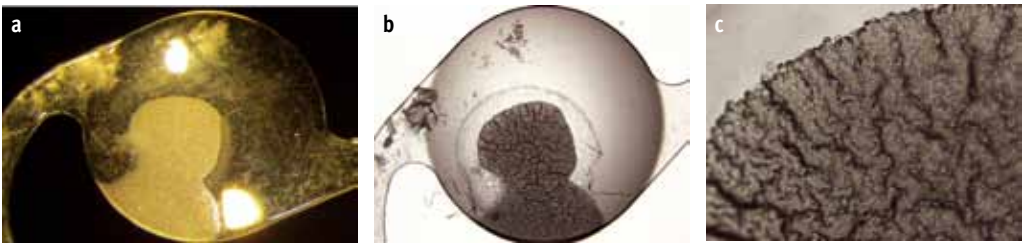

Abb. 1b: Hydrophiles Acryl, Lenstec Inc. Oberflächliche anterior lokalisierte Kalzifikation (a: Spaltlampenfoto, b: lichtmikroskopisch x 20, c: lichtmikroskopisch x 200)

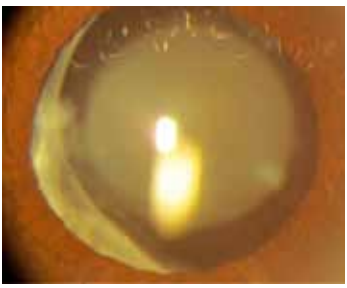

Abb. 2a: Zentral getrübte MDR IOL. 15 Jahre nach Implantation, Visus 0.5. Die Opazifikation korreliert mit der Pupillenöffnung, passend zur UV-Licht-vermittelten Degeneration des UV-Absorbers

Abb. 2b: Hydrophile Acryllinse der Fa. MDR. Zentrale milchige Opazifikation tief in der Optik. Visusanstieg auf 1,0 postoperativ (a: Spaltlampenfoto, b: lichtmikroskopisch x 20, c: lichtmikroskopisch x 200)

Abb. 3: Hydrophile Acryllinse. Linsentyp und Hersteller unbekannt. Diffuse Kalzifikationen auf der Linsenoberfläche 3 Jahre postoperativ. Visusanstieg von 1/35 auf 0.3 postoperativ (a: Spaltlampenfoto, b: lichtmikroskopisch x 20, c: lichtmikroskopisch x 200)

Abb. 4: Hydroview Linse der Fa. Bausch & Lomb. Lokalisierte Kalzifikation auf der Linsenoberfläche und darunter 10 Jahre postoperativ. Visusanstieg von HBW auf 0,3 postoperativ (a: Spaltlampenfoto, b: lichtmikroskopisch x 20, c: lichtmikroskopisch x 200)

Abb. 5: Hydrophiles Acryl, Model LS-502-1 der Fa. Oculentis. Die Kalzifikationen sind in der gesamten Linse lokalisiert 3 Jahre postoperativ. Visusanstieg von 0,4 auf 0,8 postoperativ (a: Spaltlampenfoto, b: lichtmikroskopisch x 20, c: lichtmikroskopisch x 200)

Diskussion

Visusrelevante Trübungen intraokularer Linsen in Form von Oberflächenkalzifikationen und diffusen weißen oder bräunlichen Opazifikationen können bei verschiedenen Linsenmaterialien selten auftreten. Serien eingetrübter Linsenmaterialien verschiedener Hersteller sind bereits früher beobachtet worden.

PMMA-Linsen, die in den frühen 80er- bis 90er-Jahren implantiert wurden, zeigten nach acht bis 15 Jahren Veränderungen, die sogenannten „Snowflake"-Degenerationen. Ursache war eine UV-Licht-Exposition im Zusammenhang mit der Freisetzung von Stickstoff bei der Herstellung [1, 2].

Ende der 90er-Jahre gab es eine Serie von hydrophilen Acryllinsen der Firma MDR mit milchigen Trübungen aus Kalk zwei Jahre postoperativ. Hier wurde zum einen eine Degeneration des UV-Absorbers als mögliche Genese diskutiert, zum anderen Kalziumeinlagerungen unter der Linsenoberfläche [3]. Ende der 90er-, Anfang der 2000er-Jahre gab es zwei weitere Serien von Hydrogellinsen mit ähnlicher Trübungsmorphologie 15 Monate bis zwei Jahre postoperativ. Es handelte sich um die Hydroview der Fa. Bausch & Lomb und der MemoryLens der Fa. CIBA Vision. Bei der

ersten Serie waren die granulären Kalzifikationen möglicherweise durch Silikonanteile im Verpackungsmaterial katalysiert und bei der zweiten durch das im Politurprozess verwendete Phosphat [4–6].

Die Serie von Eintrübungen von Linsen der Firma Oculentis ein bis drei Jahre postoperativ war möglicherweise durch eine Wechselwirkung zwischen Phosphatkristallen und der sporadischen Anwesenheit von Silikonrückständen auf einigen IOLs verursacht, wie der Hersteller bekannt machte. Es kam zu einer Rückrufaktion aller „Lentis HydroSmart Linsen", die von 2006 bis 2011 in Glasflaschen verpackt waren. Hierzu gehören auch die Modelle der Oculentis-Linsen, die in unserer Klinik wegen Eintrübung explantiert wurden. Es wurde inzwischen auf Blisterverpackung umgestellt.

Schlussfolgerungen

Die IOL-Eintrübung ist ein isoliertes seltenes Phänomen aller Linsenmaterialien. Bei faltbaren hydrophilen Linsen mit ihren hohen Wasseranteilen verschiedener Linsenhersteller wurden zu verschiedenen Zeitpunkten Kalzifikationen an der Oberfläche oder im gesamten Linsenmaterial teilweise seriell beobachtet, die im Mittel zu drei Zeilen Visusverlust führten. Ein Zusammenhang mit bestimmten okulären oder systemischen Erkrankungen konnte nicht festgestellt werden. Die IOL-Explantation ist auch nach Jahren operativ atraumatisch durchführbar.

Literatur

1. Schmidbauer M, Werner L., Apple DJ et al.: Postoperative Trübung von Hinterkammerlinsen – eine Übersicht. Klin Monatsbl Augenheilkd 2001;218(9): 586–594
2. Apple DJ, Peng Q, Arthur SN et al.: Snowflake degeneration of polymethyl methacrylate posterior chamber intraocular lens optic material: a newly described clinical condition caused by unexpected late opacification of polymethyl methacrylate. Ophthalmology 2002; 109:1666–1675
3. Werner L, Apple DJ, Kaskaloglu M, Panday SK: Dense opacification of the optical component of a hydrophilic intraocular lens: a clinicopathological analysis of 9 explants. J Cataract Refract Surg 2001;27:1485–1492
4. Werner L, Apple DJ, Escobar-Gomez M et al.: Postoperative deposition of calcium on the surfaces of a hydrogel intraocular lens. Ophthalmology 2000;107:2179–2185
5. Werner L Apple DJ: Calcium Deposits on hydroview IOL may come from packaging. Ocular Surg News 2001;5:16–17
6. Neuhann IM, Werner L, Itzak AM et al.: Late postoperative opacification of a hydrophilic acrylic (hydrogel) intraocular lens: a clinicopathological analysis of 106 explants. Ophthalmology 2004;111:2094–2101

Visusabfall durch Eintrübungen der Intraokularlinse oder einen emulsifizierten Nachstar?

A. Täumer, N. Bognar, C. Wirbelauer

Zusammenfassung

Nach einer Kataraktoperation kann es zu einer erneuten Visusbeeinträchtigung kommen. In letzter Zeit stellten sich Patienten in unserer Ambulanz mit einem Visusabfall vor, bei denen eine Eintrübung der IOL vermutet wurde. Doch bei näherer Untersuchung stellten wir einen emulsifizierten Nachstar hinter der Kunstlinse fest. In unserer Klinik konnten wir 7 Patienten mit emuslifiziertem Nachstar biomikroskopisch sowie mithilfe des Vorderabschnitts-OCT (SL-OCT, Heidelberg Engineering) diagnostizieren. 6 Patienten wurden mittels YAG-Kapsulotomie und ein Patient mit hoher Myopie mittels Nachstarabsaugung erfolgreich therapiert. Es traten keine Komplikationen wie Druckanstiege oder Entzündungsreaktionen auf.

Summary

After successful cataract surgery visual acuity can decrease due to secondary cataract or less often due to calcification of the intraocular lens (IOL). Rarely a secondary cataract can present in a liquefied form behind the IOL, which is often clinically difficult to differentiate from IOL-calcification. In our clinic we examined 7 patients with liquefied cataract diagnosed on slitlampbiomicroscopy and with anterior segment OCT (SL-OCT, Heidelberg Engineering). Six patients were successfully treated with YAG-capsulotomy and one highly myopic patient with bimanual aspiration of the liquefied lens material. There were no complications such as intraocular pressure increase or increased inflammation.

Einleitung

Nach erfolgreicher Kataraktoperation kann im postoperativen Verlauf erneut eine Visusbeeinträchtigung durch Eintrübung der optischen Achse auftreten. Die Patienten geben Nebelsehen, Verschwommensehen und Blendempfindlichkeit ähnlich wie bei der Katarakt an. In den meisten Fällen liegt die Ursache in einem Nachstar [1]. Doch auch eine Eintrübung oder Kalzifizierung der Intraokularlinse (IOL) [2, 3] kann in seltenen Fällen auftreten.

Problemstellung

In letzter Zeit stellten sich Patienten in unserer Ambulanz mit einem Visusabfall vor, bei denen eine Eintrübung der IOL vermutet wurde. Doch bei näherer Untersuchung stellten wir in der Spaltlampenbiomikroskopie einen emulsifizierten Nachstar fest. Der emulsifizierte oder verflüssigte Nachstar stellt eine besondere Form des Nachstars dar, der klinisch nicht immer einfach von einer IOL-Eintrübung oder -Kalzifizierung zu unterscheiden ist. 1998 wurde dieses Phänomen erstmals von Miyake [4] beschrieben. Es handelt sich um eine proteinreiche milchig trübe Flüssigkeit zwischen klarer IOL und hinterem Kapselsack [5]. Die Entstehung wird pathophysiologisch wie folgt erklärt [4, 5]: Verbliebene Linsenepithelzellen schwitzen Proteine in den abgeschlossenen Raum zwischen IOL und Kapselsack aus. Dadurch bildet sich ein osmotischer Gradient zum umgebenden Kammerwasser. Der hintere Kapselsack fungiert als osmotische Membran, und Flüssigkeit diffundiert zwischen IOL und hinterer Kapselsackwand. Durch die Proteine ist diese Flüssigkeit trübe. Bei diffusem direkten Licht an der Spaltlampe erscheint die trübe Flüssigkeit allseits hinter der IOL, sodass hier auch eine Eintrübung der Kunstlinse vermutet werden kann (Abb. 1). Doch mit einem dünnen Spalt an der Spaltlampe ist zu erkennen, dass nicht die IOL eingetrübt ist, sondern eine diffuse milchige Flüssigkeit sich zwischen klarer IOL und hinterem Kapselsack befindet (Abb. 2). Durch eine Aufnahme mittels Vorderabschnitts-OCT lässt sich dieser Befund nochmals verifizieren und bestätigen (Abb. 3).

Abb. 1: Direktes Licht an der Spaltlampe, diffuse Trübung der optischen Achse

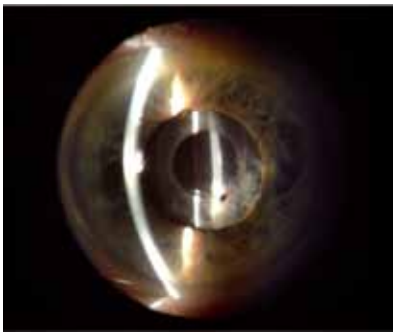

Abb. 2: Dünner Spalt: trübe Flüssigkeit zwischen IOL-Rückfläche und hinterer Kapsel

Mittels YAG-Laser kann die hintere Kapsel wie bei einer normalen Nachstarbehandlung eröffnet werden. Dadurch gelangt die opazifizierte Flüssigkeit in den Glaskörperraum und verteilt sich wolkenartig. Die optische Achse ist wieder frei.

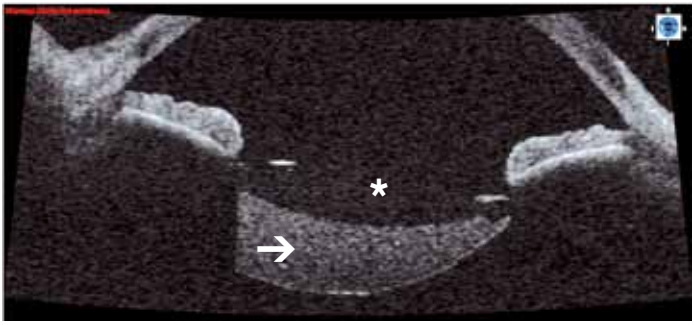

Abb. 3: Im Vorderabschnitts-OCT erscheint die IOL (*) klar, d. h. hyporeflektiv. Hinter der IOL kommt es im Kapselsack zu einer Ansammlung von emulsifiziertem und trübem, d. h. hyperreflektivem, Linsenmaterial (➔)

Ergebnisse

In unserer Klinik sahen wir acht Patienten mit emulsifiziertem Nachstar, fünf Frauen und drei Männer. Das Durchschnittsalter lag bei 75 ± 9 Jahren. Zwei Drittel der Patienten kamen in unsere Sprechstunde mit der Frage zum IOL-Austausch bei vermuteter IOL-Eintrübung, die restlichen Patienten wurden zur Lasertherapie überwiesen. In allen Fällen konnte klinisch an der Spaltlampe und/oder mittels Vorderabschnitts-OCT (SL-OCT, Heidelberg Engineering) ein emulsifizierter Nachstar festgestellt werden. Sechs Patienten wurde mittels YAG-Kapsulotomie behandelt.

Eine Patientin mit hoher Myopie erhielt eine Nachstarabsaugung bei Oculus ultimus und höherem Risiko einer Netzhautablösung [6, 7]. Der durchschnittliche Visus präoperativ betrug 0,24 ± 4,13, der durchschnittliche intraokulare Druck (IOD) betrug 14 ± 3 mmHg. Durch die Behandlung konnte der Visus auf postoperativ 0,45 ± 1,78 signifikant ($p = 0{,}018$, Wilcoxon-Test) verbessert werden. Der postoperative intraokulare Druck lag konstant bei 12 ± 3 mmHg im Mittel ($P > 0{,}05$).

In keinem Fall kam es zu einer Druckdekompensation oder vermehrten intraokularen Entzündungsreaktion nach der Therapie. Das trübe Material resorbierte sich gut, sodass die optische Achse wieder frei war (Abb. 4 und 5).

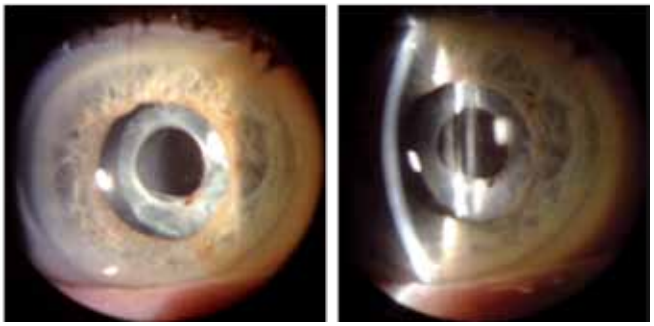

Abb. 4: Nach YAG-Kapsulotomie: optische Achse frei

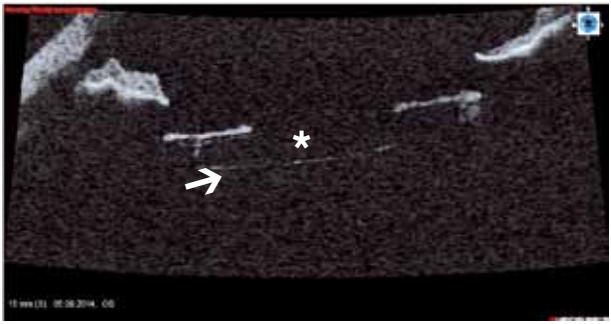

Abb. 5: Im Vorderabschnitts-OCT ist das hyperreflektive Material durch Kapsulotomie entfernt worden, der hintere Kapselsack bzw. Rückfläche (➔) ist wieder an der IOL (*) anliegend

Fazit

Bei einer Eintrübung der optischen Achse sollte neben einer IOL-Eintrübung immer auch die Differenzialdiagnose eines emulsifizierten Nachstars berücksichtigt werden. Die Untersuchung mit dem Vorderabschnitts-OCT stellte eine gute Möglichkeit zur Diagnosesicherung dar. Ein emulsifizierter Nachstar kann durch eine YAG-Kapsulotomie oder eine Nachstarabsaugung gut behandelt werden, ohne dass durch die im Glaskörperraum gelangende Nachstaremulsifikation ein Druckanstieg erzeugt wird.

Literatur

1. Menapace R: Nachstarbildung nach Intraokularlinsenimplantation. Teil I: Genese und Prävention durch Optimierung konventioneller Linsenimplantate und Operationstechniken. Ophthalmologe 2007;104:253–264
2. Werner L, David J, Escobar Gomez M et al.: Postoperative Deposition of calcium on the surfaces of a hydrogel intraocular lens. Ophthalmology 2000;107:2179–2185
3. Werner L, Apple DJ, Kaskaloglu M, Pandey SK: Dense opacification of the optical component of a hydrophilic acrylic intraocular lens. A clinicopathological analysis of 9 explanted lenses. J Cataract Refract Surg2001;27:1485–1492
4. Miyake K, Ota I, Miyake S, Horiguchi M: Liquefied after cataract: a complication of continuous curvilinear capsulorhexis and intraocular lens implantation in the lens capsule. Am J Ophthalmol 1998;125:429–435
5. Bao YZ, Pei XT, Li MW, Li X: Late postoperative capsular block syndrome versus liquefied after-cataract. J Cataract Refract Surg 2008;34:1799–1802
6. Häberle H, Korte P, Pham DT: Management des Nachstars bei Pseudophakie und Myopie. In: Auffarth GU, Pham DT (Hrsg.): 20. Kongress der DGII. Köln: Biermann Verlag 2006;83–87
7. Jacobi FK, Dick B: Risikofaktoren und Inzidenz der Pseudophakieamotio bei hoher Myopie. In: Rochels R, Duncker G, Hartmann C (Hrsg.): 9. Kongreß der DGII.Berlin Heidelberg: Springer Verlag 1996;93–97

Materialanalyse eines eingetrübten hydrophilen Intraokularlinsenmodells

R. Khoramnia, I. Lieberwirth, T. Tandogan, M. Wenzel, P. Hugger, G. U. Auffarth

Zusammenfassung

Fragestellung: Die Kalzifikation von hydrophilen IOLs ist eine seltene Komplikation. Wir berichten über die licht- und rasterelektronenmikroskopisch erhobenen Befunde sowie die Röntgenspektroskopie bei eingetrübten IOLs vom Typ Euromaxx ALI313Y und ALI313 (Argonoptics).

Methodik: In unserem Labor wurden IOLs vom Typ Euromaxx ALI313Y und ALI313, die aufgrund einer Kalzifikation mit einhergehender Visusminderung entfernt wurden, licht- und rasterelektronenmikroskopisch untersucht. Mittels Röntgenspektroskopie wurde die Zusammensetzung der Einlagerungen bestimmt.

Ergebnis: Makroskopisch zeigte sich bei allen betroffenen IOLs eine Eintrübung der gesamten Optik. Licht- und rasterelektronenmikroskopisch konnten wir an der Vorder- und Rückseite der IOLs zahlreiche feine, granuläre Ablagerungen nachweisen, die in einer zur Oberfläche parallelen Linie angeordnet waren. Die Untersuchung mittels Röntgenspektroskopie bestätigte, dass es sich bei dem eingelagerten Material um Calciumphosphat handelte.

Schlussfolgerung: Die Kalzifikation von hydrophilen IOLs ist eine seltene Komplikation. Bei symptomatischen Patienten stellt der IOL-Austausch die einzig verfügbare therapeutische Option dar. Durch die Elementaranalyse mittels energiedispersiver Röntgenspektroskopie kann eine eindeutige Aussage zur chemischen Zusammensetzung der Ablagerungen gemacht werden.

Summary

Purpose: The calcification of hydrophilic IOLs is a very rare complication. We report about the findings in opacified Euromaxx ALI313Y and ALI313 IOLs (Argonoptics) using light and scanning electron microscopy as well as x-ray spectroscopy.

Methods: Calcified Euromaxx ALI313Y and ALI313 IOLs (Argonoptics) had been explanted because patients suffered from a decrease in visual acuity. These IOLs were sent to our laboratory and examined using light and scanning electron microscopy. The composition of the deposits was analyzed by means of x-ray spectroscopy.

Results: Macroscopically, the entire optic was opacified in all IOLs. Light and scanning electron microscopy revealed numerous fine, granular, crystalline-like deposits which were always distributed in a line parallel to the anterior and posterior surface of the IOLs. X-ray spectroscopy could prove the deposits to consist of calciumphosphate.

Conclusion: The calcification of hydrophilic IOLs only occurs rarely. The exchange of the IOL is the only therapeutic option in symptomatic patients. The exact chemical composition of the deposits can be assessed by means of x-ray spectroscopy.

Einleitung

Die Kalzifikation von hydrophilen Intraokularlinsen (IOL) ist eine seltene Komplikation [1]. Die intrakamerale Injektion von rtPA oder Gas scheint das Risiko einer Eintrübung zu erhöhen [2, 3]. In vielen Fällen ist die Ursache jedoch nicht endgültig geklärt [4]. So könnten beispielsweise auch Bestandteile der IOL-Verpackung für die Kalzifikation verantwortlich sein. Aber auch Systemerkrankungen könnten ursächlich sein [4]. Möglicherweise spielt auch eine Verunreinigung mit Silikon eine Rolle bei der Genese [5]. Wir berichten über die licht- und rasterelektronenmikroskopisch erhobenen Befunde sowie die Röntgenspektroskopie bei fünf eingetrübten, explantierten IOLs vom Typ Euromaxx ALI313Y und einer IOL vom Typ ALI313 (Argonoptics).

Material und Methoden

Fünf eingetrübte, explantierte IOLs vom Typ Euromaxx ALI313Y und eine IOL vom Typ ALI313 (Argonoptics) wurden zunächst nativ mit einem Olympus BX50 Lichtmikroskop (Olympus Optical Co. Ltd., Tokio, Japan) untersucht. Fotos wurden mittels einer Olympus C-7070 Kamera (Olympus Optical Co. Ltd., Tokio, Japan) angefertigt. Nach Teilung der IOLs wurde die eine Hälfte mit Alizarinrot angefärbt. Hierfür wurden die Linsenhälften für 2 Minuten in 4%iger, gepufferter Formaldehydlösung fixiert und mit destilliertem Wasser abgespült. Anschließend wurden die Linsenhälften für 3 Minuten in einer wässrigen 1%igen Alizarinrot-Lösung eingelegt. Nach erneuter Spülung wurden lichtmikroskopische Aufnahmen der angefärbten Linsenhälften angefertigt. Diese wurden schließlich dehydratisiert und in Paraffin eingebettet. 5 µm sagittale Schnitte durch das Linsenzentrum wurden angefertigt und mittels der von-Kossa-Methode zur Darstellung von Calcium angefärbt. Die Schnitte wurden entparaffiniert, in Wasser rehydriert, in 5%iger Silbernitratlösung inkubiert, für 30 Minuten mit UV-Licht beleuchtet, dann mehrmals mit destilliertem Wasser gespült, für 5 Minuten mit 5%igem Natriumthiosulfat zur Reaktion gebracht und schließlich nochmals gespült. Die Schnitte wurden unter dem Lichtmikroskop (Olympus BX50 Lichtmikroskop (Olympus Optical Co. Ltd., Tokio, Japan) mithilfe einer Kamera (Olympus C-7070, Olympus Optical Co. Ltd., Tokio, Japan) fotografiert.

Die anderen Hälften der IOLs wurden mit dem Rasterelektronenmikroskop (REM) untersucht. Hierzu wurden in einem Mikrotom (Leica UCT, Deutschland) Dünnschnitte der IOLs von etwa 2,5 µm Dicke unter Verwendung eines 35°-Diamantmessers (Diatome, Schweiz) angefertigt. Diese Dünnschnitte wurden anschließend auf Siliziumträger aufgebracht und im REM (Hitachi SU 8000, Japan) unter Nied-

rigspannungsbedingungen (<1 kV) untersucht. Eine zusätzliche leitfähige Beschichtung, beispielsweise durch Aufsputtern von Gold, ist unter den verwendeten Aufnahmebedingungen nicht notwendig und wurde daher auch nicht aufgebracht. Zur lokalen chemischen Analyse wurde ein energiedispersiver Röntgendetektor (EDS) verwendet (Quantax 400, Bruker, Deutschland), der in das REM integriert ist. Auf diese Weise ist es möglich, die IOL auf das Vorliegen von exogenem Material zu untersuchen.

Ergebnisse

Makroskopisch zeigte sich bei allen betroffenen IOLs eine Eintrübung der gesamten Optik. Lichtmikroskopisch waren nach Anfärbung mit Alizarin-Rot feine, granuläre Ablagerungen zu erkennen. In der Färbung nach von Kossa färbten sich die Ablagerungen, die in Form einer Linie parallel zu Vorderfläche angeordnet waren, dunkelbraun an. Auch rasterelektronenmikroskopisch konnten wir an der Vorder- und Rückseite der IOLs zahlreiche feine, granuläre Ablagerungen nachweisen, die in einer zur Oberfläche parallelen Linie angeordnet waren. Die Elementaranalyse mittels energiedispersiver Röntgenspektroskopie konnte zeigen, dass es sich bei dem eingelagerten Material um Calciumphosphat handelte.

Diskussion

In der Literatur wird eine Kalzifikation auch bei anderen hydrophilen Linsentypen beschrieben [4, 5]. Izak et al. berichten über diese Veränderung beispielsweise auch bei den IOLs vom Typ Hydroview und SC60B-OUV [4]. Bei der Hydroview lassen sich typischerweise granuläre Ablagerungen auf der optischen Oberfläche der IOLs finden [4]. Bei der SC60B-OUV ähnelt das klinische Erscheinungsbild eher einer nukleären Katarakt. Die optische Oberfläche und die Haptiken sind in der Regel frei von Ablagerungen. Parallel zur Oberfläche lassen sich aber Ablagerungen vorfinden, die in Form einer Linie in geringem Abstand zur Oberfläche angeordnet sind [4, 5]. Bei eingetrübten Aqua-Sense-IOLs lassen sich in der licht- und elektronenmikroskopischen Untersuchung typischerweise granuläre Ablagerungen auf der Oberfläche der Kunstlinse nachweisen [1, 4–6]. Zusätzlich befinden sich in einer Zone unterhalb der Oberfläche granuläre Ablagerungen unterschiedlicher Größe, die in Form einer Linie parallel zu Oberfläche angeordnet sind und sich mit Alizarin-Rot und der von-Kossa-Methode anfärben lassen [1, 4]. Üblicherweise finden sich die Einlagerungen sowohl in der Optik als auch in den Haptiken [4–6].

Neben der Kalzifikation einer IOL sind auch andere Materialveränderungen der IOL in der Literatur beschrieben. Hierzu gehört zum Beispiel eine „IOL-Schisis“, d. h. eine Spaltbildung in einer IOL [7, 8]. Andere IOL-Veränderungen, die differenzialdiagnostisch von beginnenden Kalzifikationen abgegrenzt werden müssen, sind so-

genannte „Glistenings“. In der Literatur lassen sich besonders viele Beiträge über Glistenings bei hydrophoben Acryllinsen, insbesondere bei der AcrySof, finden [4, 9, 10]. Glistenings sind aber auch bei anderen IOL-Materialien zu detektieren [9]. Sie können bereits eine Woche nach der Kataraktoperation auftreten [11]. Das morphologische Korrelat sind Vakuolen innerhalb des Linsenmaterials. Glistenings scheinen zwar das Kontrastsehen verschlechtern zu können [9, 11], aber im Gegensatz zu Kalzifikationen ist eine signifikante Visusminderung eher selten [9, 11, 12].

Bei symptomatischen Patienten mit einer kalzifizierten IOL stellt der IOL-Austausch die einzig verfügbare therapeutische Option dar, die jedoch mit Risiken behaftet sein kann. In einer Fallserie über 25 Augen mit einer eingetrübten Aqua-Sense-IOL berichten Dagres et al. über das Auftreten von Komplikationen (beispielsweise zonuläre Dehiszenz, Ruptur der hinteren Linsenkapsel, Dekompensation der Hornhaut) in 48 % der Fälle [6]. Insbesondere eine ausgeprägte Anhaftung der Haptiken und der Optik an der Linsenkapsel erschwert die Operation. Ein IOL-Austausch sollte daher nur bei deutlicher Symptomatik und nach besonders sorgfältiger Aufklärung des Patienten bezüglich des hohen Risikos erfolgen. Wichtig ist außerdem, dass bei Patienten mit einer eingetrübten IOL nicht voreilig eine Kapsulotomie mit dem Nd:YAG-Laser erfolgt, da hierdurch der IOL-Austausch erschwert wird.

Schlussfolgerung

Die Kalzifikation von hydrophilen IOLs ist eine seltene Komplikation. Granuläre Ablagerungen unterhalb der Oberfläche der Euromaxx ALI313Y- und ALI313-IOL können zu einer Minderung der optischen Qualität und des Visus führen. Bei symptomatischen Patienten stellt der IOL-Austausch die einzig verfügbare therapeutische Option dar. Ablagerungen von Calcium in der IOL lassen sich mit der von-Kossa-Methode anfärben. Durch die Elementaranalyse mittels energiedispersiver Röntgenspektroskopie kann eine eindeutige Aussage zur chemischen Zusammensetzung der Ablagerungen gemacht werden. Argonoptics hat das Herstellungsverfahren seit 2012 umgestellt. Bei den neuen IOLs, die im Blister verpackt sind, haben sich laut Angaben des Herstellers bisher keine Eintrübungen gezeigt.

Literatur

1. Khoramnia R, Salgado JP, Auffarth GU et al.: Opacification of a hydrophilic intraocular lens 4 years after cataract surgery. A biomaterial analysis. Ophthalmologe 2012;109(5):483–486
2. Fung SS, Sykakis E, Islam NM et al.: Intraocular Lens Opacification following Intracameral Injection of Recombinant Tissue Plasminogen Activator to Treat Inflammatory Membranes after Cataract Surgery. J Ophthalmol 2015;2015:975075
3. Schmidinger G, Pemp B, Werner L: Opacification of an intraocular lens: calcification of hydrophilic intraocular lenses after gas tamponade of the anterior chamber. Ophthalmologe 2013;110(11):1066–1068
4. Izak AM, Werner L, Pandey SK, Apple DJ: Calcification of modern foldable hydrogel intraocular lens designs. Eye (Lond) 2003;17(3):393–406
5. Werner L, Hunter B, Stevens S et al.: Role of silicon contamination on calcification of hydrophilic acrylic intraocular lenses. Am J Ophthalmol 2006;141(1):35–43
6. Dagres E, Khan MA, Kyle GM, Clark D: Perioperative complications of intraocular lens exchange in patients with opacified Aqua-Sense lenses. J Cataract Refract Surg 2004;30(12):2569–2573
7. Neuhann I, Lege B, Sommer B, Neuhann T: Conspicuous intraocular lens. Ophthalmologe 2008;105(12):1154–1156
8. Neuhann IM, Neuhann TF, Kleinmann G, Apple DJ: Clinical presentation of intraocular lens schisis. J Cataract Refract Surg 2006;32(9):1503–1508
9. Werner L: Glistenings and surface light scattering in intraocular lenses. J Cataract Refract Surg 2010;36(8):1398–1420
10. Moreno-Montanes J, Alvarez A, Rodriguez-Conde R, Fernandez-Hortelano A: Clinical factors related to the frequency and intensity of glistenings in AcrySof intraocular lenses. J Cataract Refract Surg 2003;29(10):1980–1984
11. Dhaliwal DK, Mamalis N, Olson RJ et al.: Visual significance of glistenings seen in the AcrySof intraocular lens. J Cataract Refract Surg 1996;22(4):452–457
12. Allers A, Baumeister M, Steinkamp GW et al.: Intra-individual comparison of intraocular lenses of highly refractive silicone (Allergan SI40NB) and hydrophobic acrylate (Alcon Acrysof MA60BM). 1-year follow-up. Ophthalmologe 2000;97(10):669–675

Materialanalyse bei spontan subluxierten, irisfixierten, phaken Intraokularlinsen

R. Khoramnia, T. Tandogan, G. U. Auffarth, I. Lieberwirth, M. P. Holzer

Zusammenfassung

Fragestellung: Die Subluxation von phaken, irisfixierten Intraokularlinsen (IOLs) ist eine seltene Komplikation. Wir berichten über die licht- und rasterelektronenmikroskopisch erhobenen Befunde bei spontan subluxierten IOLs vom Typ Artisan/Verisyse und Artiflex/Veriflex (Ophtec/AMO, Niederlande/USA).

Methoden: In unserem Labor wurden IOLs vom Typ Artisan/Verisyse und Artiflex/Veriflex, die aufgrund einer spontanen Subluxation mit einhergehender Visusminderung entfernt wurden, licht- und rasterelektronenmikroskopisch untersucht.

Ergebnisse: Lichtmikroskopisch zeigte sich bei allen betroffenen IOLs eine Deformation im Bereich der Haptiken. Rasterelektronenmikroskopisch ließen sich Mikrorisse im Material nachweisen. Diese Materialdefekte führten zu einer Lockerung der Irisklaue, sodass eine sichere Fixation im Irisgewebe nicht mehr gewährleistet war. Es ist zu vermuten, dass die Schäden im Material auf eine ungeeignete Implantationstechnik zurückzuführen sind.

Schlussfolgerungen: Die spontane Subluxation von phaken, irisfixierten IOLs ist eine seltene Komplikation. Bei subluxierten IOLs mit deformierten Haptiken stellt die Entfernung der IOL die einzig sinnvolle therapeutische Option dar. Bei einer erneuten Enklavation derselben IOL wäre aufgrund der unzureichenden Fixation mit einer weiteren Subluxation zu rechnen. Zur Vermeidung einer spontanen Subluxation von phaken, irisfixierten IOLs ist die Anwendung der korrekten Implantationstechnik von entscheidender Bedeutung.

Summary

Purpose: The subluxation of phakic, iris-fixated intraocular lenses (IOLs) is a rare complication. We report about the findings in spontaneously subluxated Artisan/Verisyse and Artiflex/Veriflex IOLs (Ophtec/AMO, Netherlands/USA) using light and scanning electron microscopy.

Methods: Explanted Artisan/Verisyse and Artiflex/Veriflex IOLs were analysed in our laboratory using light and scanning electron microscopy. The IOLs had been explanted because of spontaneous subluxation leading to a decrease in visual acuity.

Results: Light microscopy could detect decentred and twisted fixation arms. Scanning electron microscopy revealed micro-cracks in the material. There was no adequate closure of the fixation arms visible due to the defects in the material. Therefore, a reliable

fixation in the iris stroma was not possible anymore. The defects in the material seem to be attributable to an unsuitable implantation technique.
Conclusion: The subluxation of phakic, iris-fixated IOLs is a rare complication. The explantation of subluxated IOLs with deformed fixation arms is the only therapeutic option. A reenclavation of damaged IOLs would most likely result in repeating subluxations due to an unreliable fixation. The adherence to a correct implantation technique is of utmost importance to avoid spontaneous subluxations of phakic, iris-fixated IOLs.

Einleitung

Die Implantation von phaken Intraokularlinsen (IOLs) ist eine sichere und effektive Methode zur Korrektur von Fehlsichtigkeiten. Besonders bei Patienten, die für einen refraktiven, hornhautchirurgischen Eingriff ungeeignet sind, eröffnen phake IOL eine Möglichkeit zur Behandlung der Ametropie.

Bei den phaken IOLs Artisan/Verisyse (Ophtec/AMO, Niederlande/USA) wird aufgrund des starren Designs zur Im- und Explantation eine bis zu 6,2 mm breite korneale oder ein bis zu 5,5 mm breiter sklerokornealer inverser Tunnelschnitt („Frown"-Inzision) benötigt. Bei den faltbaren IOLs Artiflex/Veriflex (Ophtec/AMO, Niederlande/USA) hingegen bestehen die 6-mm-Optik aus Silikon und die Haptiken aus Polymethylmethacrylat (PMMA). Diese phaken IOLs können durch eine nahtlose 3,2 mm breite korneale Inzision implantiert werden.

Die Subluxation von phaken, irisfixierten IOLs ist eine seltene Komplikation. Wir berichten über die licht- und rasterelektronenmikroskopisch erhobenen Befunde bei spontan subluxierten IOLs vom Typ Artisan/Verisyse und Artiflex/Veriflex.

Material und Methoden

In unserem Labor wurden vier phake IOLs (zwei Artisan/Verisyse und zwei Artiflex/Veriflex), die aufgrund einer spontanen Subluxation mit einhergehender Visusminderung explantiert worden waren, morphologisch untersucht. Vor der lichtmikroskopischen Untersuchung wurden die explantierten IOLs mit destilliertem Wasser gereinigt. Zur Vermeidung einer Beanspruchung der Haptiken wurde insbesondere darauf geachtet, dass bei den Untersuchungen nur eine Berührung der Optik, nicht aber der Haptiken erfolgte. Die IOLs wurden in trockenem Zustand mit einer an einem Olympus BX50 Lichtmikroskop angebrachten Olympus C-7070 Kamera (Olympus Optical Co. Ltd., Tokio, Japan) aus unterschiedlichen Winkeln fotografiert.

Anschließend wurden die IOLs im Rasterelektronenmikroskop (REM) untersucht. Hierfür wurden die IOLs an einem Halter fixiert. Die Untersuchung im REM (Hitachi SU 8000, Japan) erfolgte unter Niedrigspannungsbedingungen (<1 kV). Eine zusätzliche leitfähige Beschichtung, beispielsweise durch Aufsputtern von Gold, ist unter den verwendeten Aufnahmebedingungen nicht notwendig.

Ergebnisse

Lichtmikroskopisch zeigte sich bei allen betroffenen IOLs eine Deformation im Bereich der Haptiken. Rasterelektronenmikroskopisch ließen sich Mikrorisse im Material nachweisen. Diese Materialdefekte führten zu einer Lockerung der Irisklaue, sodass bei allen IOLs eine sichere Fixation im Irisgewebe nicht mehr gewährleistet war. Möglicherweise sind die Schäden im Material auf eine ungeeignete Implantationstechnik zurückzuführen.

Diskussion

Die spontane Dislokation von phaken IOLs ist eine seltene Komplikation. Die genaue Ursache ist oftmals unklar. Faktoren während der OP scheinen jedoch eine wichtige Rolle zu spielen. Bei der Artisan/Verisyse wurde von einer steilen Lernkurve berichtet. Stulting und Mitarbeiter berichteten im Rahmen einer Multicenterstudie mit insgesamt 662 operierten Augen darüber, dass mehr als die Hälfte der unerwünschten Ereignisse (31 von 59) und vorsorgliche Repositionierungen im Rahmen der ersten zehn Operationen der Prüfärzte auftraten [1]. Bei der Operation ist entscheidend, dass genügend Irisgewebe enklaviert wird [2].

Die Atrophie von enklaviertem Irisgewebe kann ebenfalls zur spontanen Subluxation einer irisfixierten, phaken IOL führen. In einer Studie zu sechs spontan subluxierten phaken IOLs war beispielsweise in allen Augen eine spontane Depigmentierung nachweisbar [3]. Die Atrophie von Irisgewebe könnte durch übermäßige Manipulation am Irisgewebe während der Enklavation hervorgerufen werden [2]. Eine Irisatrophie war jedoch in unserer Studie an keinem Auge erkennbar.

Unsere Untersuchung zeigt, dass eine Deformation der Haptiken, die möglicherweise durch eine inkorrekte Implantationstechnik hervorgerufen wurde, ebenfalls für die Subluxation irisfixierter, phaker IOLs verantwortlich sein kann. In solchen Fällen scheint die Explantation der IOL die einzig sinnvolle therapeutische Option zu sein. Die Reenklavation einer beschädigten IOL hätte aufgrund einer unzureichenden Fixation mit großer Wahrscheinlichkeit wiederholte Subluxationen zur Folge. Zur Vermeidung spontaner Subluxationen irisfixierter, phaker IOLs ist es daher von größter Bedeutung, die korrekte Implantationstechnik anzuwenden. Hierbei bietet es sich aus Sicherheitsgründen auch an, das vom Hersteller empfohlene Instrumentarium (u. a. Enklavationsnadel [REF OD125] oder VacuFix) zu verwenden. Vor der Entscheidung, ob eine subluxierte irisfixierte, phake IOL refixiert oder explantiert wird, sollte eine sorgfältige Untersuchung an der Spaltlampe erfolgen, um potenzielle morphologische Veränderungen an den Haptiken zu erkennen. Die Patienten sollten auch darüber informiert werden, dass die endgültige Entscheidung bezüglich einer Refixierung oder Entfernung zum Teil nur intraoperativ getroffen werden kann. Denn während der OP ist eine detaillierte Untersuchung der Haptiken aus verschiedenen Winkeln möglich.

Patienten sollten bereits vor der Implantation einer irisfixierten, phaken IOL über die Symptome einer spontanen Subluxation informiert werden, um im Fall der Fälle zur Vermeidung weiterer Komplikationen (zum Beispiel Endothelzellverlust) eine schnelle medizinische Versorgung zu gewährleisten.

Schlussfolgerung

Die spontane Subluxation von phaken, irisfixierten IOLs ist eine seltene Komplikation. Bei subluxierten phaken, irisfixierten IOLs mit deformierten Haptiken stellt die Entfernung der IOL die einzig sinnvolle therapeutische Option dar. Bei einer erneuten Enklavation derselben IOL besteht aufgrund der unzureichenden Fixation die Gefahr weiterer Subluxationen. Bei phaken, irisfixierten IOLs ist es zur Vermeidung einer spontanen Subluxation besonders wichtig, dass die korrekte Implantationstechnik zum Einsatz kommt.

Literatur

1. Stulting RD, John ME, Maloney RK et al.: Three-year results of Artisan/Verisyse phakic intraocular lens implantation. Results of the United States Food And Drug Administration clinical trial. Ophthalmology 2008;115(3):464–472 e461
2. Shen C, Elbaz U, Chan CC: Late spontaneous dislocation of a silicone iris-claw phakic intraocular lens. Can J Ophthalmol 2014;49(4):e92–94
3. Titiyal JS, Sharma N, Mannan R et al.: Outcomes of reenclavation of subluxated irisfixated phakic intraocular lenses: comparison with primary surgery outcomes. J Cataract Refracti Surg 2010;36(4):577–581

Transiente IOL-Anfärbung nach Acid-Violet-17-assistiertem Peeling der Lamina limitans interna

H. Gerding

Einleitung

In der Vorder- und Hinterabschnittschirurgie des Auges haben sich operative Techniken der Anwendung intravitaler Farbstoffe zur Markierung der Linsenkapsel sowie epiretinaler Membranen und der Lamina limitans interna (ILM) als Standardverfahren etabliert. Die noch andauernde Suche nach geeigneten Farbstoffzubereitungen ist geprägt durch das Bemühen um einen Kompromiss zwischen einer intraoperativ deutlichen Strukturmarkierung und gleichzeitig der Vermeidung toxischer Nebeneffekte. Aufgrund von Toxizitätshinweisen wurde die Verwendung von Indocyanin-Grün (ICG) in der Vorder- und Hinterabschnittschirurgie zugunsten von Trypan-Blau für die Vorderkapselanfärbung sowie Brillant-Blau für die Markierung der Lamina limitans interna weitgehend aufgegeben.

Mit Acid Violet 17 (ala purple®, Fa. Alamedics, Dornstadt, Deutschland) ist ein neuer Farbstoff für die selektive intraoperative Anfärbung der Lamina limitans interna bei vitreoretinalen Eingriffen zugelassen worden. In der verfügbaren Zubereitung ist der Farbstoff mit D-Mannitol versetzt, wodurch ein rasches Absinken im wässrigen Milieu gewährleistet wird, sodass das Produkt als „schwerer Farbstoff“ zu klassifizieren ist, ähnlich wie verfügbare Gemische von Brillant-Blau bzw. Brillant-Blau/Trypan-Blau. Klinische Erfahrungen liegen zu diesem Farbstoff noch nicht vor.

Nach der ersten Anwendung von ala purple® bei einem pseudophaken Auge konnte als Komplikation eine bislang noch nicht beschriebene, reversible Anfärbung des Kunstlinsenimplantates beobachtet werden.

Fallbericht

Der 74-jährige männliche Patient wurde wegen eines eingeschränkten Visus und störender Metamorphopsien infolge einer epiretinalen Fibroplasie zur Durchführung einer Pars-plana-Vitrektomie mit „membrane peeling“ am linken Auge zugewiesen, nachdem 33 Wochen zuvor eine Kataraktoperation mit Implantation einer hydrophilen Hinterkammerlinse (Typ MC X125 ASP, Dr. Schmidt/Sankt-Augustin) vorgenommen worden war. Die erfolgte Linsenchirurgie hatte nur eine moderate Verbesserung der bestkorrigierten Sehschärfe von 0.2 auf 0.4 ergeben. In der augenärztlichen Vorgeschichte war eine beidseitige mittelgradige Myopie mit Astigmatismus

(RA: –4.25 sph, –2.0 cyl, Achse 60°, LA: –2.75 sph, –1.25 cyl, Achse 75°, Achslänge RA: 25,48 mm, LA 25,75 mm) bekannt. Die allgemeinmedizinische Vorgeschichte war bis auf einen medikamentös gut eingestellten arteriellen Hypertonus und eine Hypercholesterinämie unauffällig. Bei der Aufnahme betrug der bestkorrigierte Visus am rechten Auge 0.8 p (–4.25 sph, –2.0 cyl, Achse 60°) und links 0.4 (–2.75 sph, –1.25 cyl, Achse 75°). Im Vorderabschnittsbefund zeigten sich rechts beginnende Rindenverdichtungen der Linse, links ein reizfreier Status mit einer im Kapselsack zentrierten Hinterkammerlinse bei klarer Hinterkapsel und ansonsten ein beiderseits unauffälliger Befund. Funduskopisch waren rechts keine pathologischen Veränderungen erkennbar, links fand sich eine epiretinale Membran mit Faltenbildung der Lamina limitans interna. Im OCT zeigten sich beiderseits retikuläre Drusen überwiegend im oberen Makulabereich, links war zentral eine epiretinale Membran sowie eine Verstreichung der Fovea festzustellen. Die indizierte Pars-plana-Vitrektomie am linken Auge erfolgte in Standard-23-Gauge-Technik. Zur Anfärbung des hinteren Pols wurde eine Zubereitung von Acid violet 17 (ala purple®) nach Herstellerangaben verwendet. Etwa 0,05 ml der Farbstofflösung wurden nach erfolgter Glaskörperentfernung über dem hinteren Pol langsam injiziert und nach einigen Sekunden Einwirkzeit mit dem Vitrektom abgesaugt. Die am hinteren Pol befindliche epiretinale Membran zeigte keine Anfärbung; diese stellte sich aber negativ durch perizentrale Markierung der ILM dar. Nach Peeling der epiretinalen Membran wurde in gleicher Weise der hintere Pol zur Darstellung der ILM angefärbt. Der eingebrachte Farbstoff wurde erneut nach wenigen Sekunden Einwirkzeit mit dem Vitrektom gründlich entfernt.

Der Eingriff verlief ohne Komplikationen. Die intakte hintere Linsenkapsel wurde nicht entfernt. Am ersten postoperativen Tag zeigte sich eine homogen verteilte violette Anfärbung der vorderen und hinteren Linsenoberfläche (Abb. 1a). Anfärbungen der Linsenkapsel waren nicht auszumachen. Bei Nachuntersuchung



Abb. 1: Spaltlampenmikroskopische Darstellung der Intraokularlinse am 1. (a), 2. (b), 8. (c) und 15. (d) postoperativen Tag. Der Spaltlichtreflex der vorderen Linsenfläche ist jeweils links im Linsenbereich auszumachen. In der Farbdarstellung imponiert der Spaltlampenreflex auf der vorderen und hinteren Linsenkapsel am 1. und 2. postoperativen Tag als rötlich-violettes Band. Am 8. postoperativen Tag lässt der Spaltreflex noch eine minimale rot-violette Färbung erkennen, die sich am Tag 15 nicht mehr zeigt. Hinter der Linse ist eine verbliebene vordere Glaskörperschicht zu erkennen

nach einer Woche war ein deutlicher Rückgang der Linsenanfärbung zu erkennen (Abb. 1c). 15 Tage nach dem Eingriff war eine Linsenanfärbung nicht mehr auszumachen (Abb. 1d). Der Visus betrug zu diesem Zeitpunkt 0.4. Ein Jahr nach dem Eingriff war ein Anstieg des bestkorrigierten Visus auf 0.6 festzustellen.

Diskussion

Über postoperative Anfärbungen von Intraokularlinsen nach intraoperativer klinischer Verwendung von Vitalfarbstoffen liegen bislang nur sehr wenige Mitteilungen vor. Werner et al. berichteten 2002 [6] über eine permanente Blaufärbung einer hydrophilen Intraokularlinse mit hohem Wassergehalt (73,5 %, Typ: Acqua Intraocular Lens, Fa. Mediphacos) nach Anwendung von 0,1%iger Trypan-Blau-Lösung zur Kapselanfärbung. Aufgrund funktioneller Beeinträchtigungen musste diese Linse explantiert werden. Bei einer Serie von Patienten mit identischem Linsentyp und der intraoperativen Verwendung von Trypan-Blau (0,1 %) wurden von Bisol et al. [1] ebenfalls permanente Anfärbungen der Implantate festgestellt, die signifikante Einschränkungen des Blendungsvisus bei ansonsten normaler Funktion (Visus, Kontrastsehen) zur Folge hatten.

Anfärbungen von Intraokularlinsen durch die historisch verwendeten oder zugelassenen Vitalfarbstoffe für die intraoperative Markierung der Linsenkapsel (Fluorescein, Indocyanin-Grün (ICG), Trypan-Blau, Patent-Blau V) wurden in mehreren Ex-vivo-Versuchsreihen untersucht [2–6]. Werner et al. [6] konnten den klinisch beobachteten Effekt einer Blaufärbung von hochwasserhaltigen Hydrogellinsen durch Trypan-Blau bis herunter zu einer Farbstoffkonzentration von 0,001 % in der Inkubation reproduzieren. In weiteren Versuchsreihen zeigte sich, dass Linsen aus Silikon, Polymethylmetacrylat (PMMA) oder hydrophobe Acryllinsen durch Fluorescein (0,125–2 % [3, 4]), ICG (0,0025–0,5 % [2, 4]), Trypan-Blau (0,001–0,1 % [2, 3]) oder Patent-Blau V (0,24 % [5]) nicht verfärbt wurden. Im Gegensatz dazu wiesen hydrophile Acryllinsen eine teils intensive Farbstoffaufnahme und Verfärbung nach Inkubationsversuchen auf. Nachgewiesen wurden solche Linsenanfärbungen für Fluorescein (0,5–2 % [3, 4]), ICG (0,0025–0,5 % [2, 3]), Patent-Blau V (0,24 % [5]) und Trypan-Blau in 0,1%iger Konzentration [2–5]. Bei reduzierten Farbstoffkonzentrationen von Trypan-Blau (0,001–0,05 %) waren in hydrophilen Linsen keine [2–4] bzw. nur minimale Verfärbungen [4] feststellbar. Linsenanfärbungen hydrophiler Acrylimplantate erwiesen sich nach Anfärbung mit Fluorescein 0,5 %, und Trypan-Blau 0,05 % als reversibel in der Auswaschphase im Gegensatz zu ICG 0,125 % [4] und Brillant-Blau in niedrigen Konzentrationen (0,001 %) bei hochwasserhaltigen Linsen [6].

Über intravitale Farbstoffe und Farbstoffgemische, die für die Hinterabschnittschirurgie zugelassen sind, ist bislang nur eine vorläufige Mitteilung zur Intraokularlinsenanfärbung publiziert worden [5]. Nach diesen Ergebnissen werden

Silikonlinsen durch Brillant-Blau G (0,025 %) nicht, hydrophile Linsenimplantate aber deutlich angefärbt. Die Autoren kommen aufgrund ihrer Untersuchungen zu dem Schluss, dass handelsübliche Zubereitungen von Brillant-Blau G (0,025 %) oder Patent-Blau V (0,24 %) „eine Linse bei falscher Anwendung dauerhaft unbrauchbar machen könnte".

Vor dem Hintergrund der vorliegenden Literatur ist die Beobachtung einer Anfärbung hydrophiler Intraokularlinsenimplantate durch den neu zugelassenen, ebenfalls wasserlöslichen Farbstoff Acid Violet 17 (ala purple®) nicht überraschend. Im Gegensatz zur Beobachtung irreversibler Linsenverfärbungen unter Verwendung anderer wasserlöslicher Farbstoffe in klinischen und experimentellen Beobachtungen [4–6] war in der vorliegenden Fallbeobachtung eine über mehrere Wochen sich entwickelnde Rückbildung der Linsenverfärbung festzustellen, und es ergaben sich keine Hinweise auf eine vorübergehende oder bleibende funktionelle Beeinträchtigung. Eine langfristige oder bleibende Anfärbung, die gegebenenfalls auch funktionelle Beeinträchtigungen nach sich ziehen kann, ist nach dem jetzigen Kenntnisstand bei einer prolongierten, unsachgemäßen, mehrfachen intraoperativen Nutzung des Farbstoffs oder einer unzureichenden Absaugung der Farbstofflösung aus dem Glaskörperraum nicht sicher auszuschließen.

Interessenkonflikt:
Der Autor hat keine finanziellen Interessen an den in dieser Arbeit erwähnten Produkten oder an Konkurrenzprodukten.

Literatur

1. Bisol T, Rezende RA, Guedes J, Danta AM: Effect of blue staining of expandable hydrophilic intraocular lenses on contrast sensitivity and glare vision. J Cataract Refract Surg 2004;30:1732–1735
2. Faillace L, Volpe R, Zuccarini S et al.: IOLs staining in cataract surgery „in vitro study". Symposium White Cataract, 7th ESCRS Winter Refractive Surgery Meeting. Rome, February 2003. Zitiert nach: Ozbek Z, Saatci AO, Durak I et al.: Staining of intraocular lenses with various dyes: A study of digital image analysis. Ophthalmologica 2004;218:243–247
3. Fritz WL: Digital image analysis of trypan blue and fluorescein staining of anterior lens capsules and intraocular lenses. J Cataract Refract Surg 2002;28:1034–1038
4. Ozbek Z, Saatci AO, Durak I et al.: Staining of intraocular lenses with various dyes: A study of digital image analysis. Ophthalmologica 2004;218:243–247
5. Schröder AC, Lingenfelder C, Seitz B: Vergleich der Färbung und Entfärbung 3 verschiedener Farbstoffe bei Kunstlinsen verschiedener Materialien. Klin Monatsbl Augenheilkd 2008;225:S7 (Suppl 1)
6. Werner L, Apple DJ, Crema AS et al.: Permanent blue discoloration of a hydrogel intraocular lens by intraoperative trypan blue. J Cataract Refract Surg 2002;28:1279–1286

Objektive Klassifikation von Glistenings in implantierten Intraokularlinsen mittels Scheimpflug-Tomografie

B. Spratte, H. Biwer, E. Schmitt, O. K. Klaproth, M. Honig, M. Baumeister, Th. Kohnen

Zusammenfassung

Fragestellung: Evaluation von Scheimpflug-Tomografieaufnahmen zur automatisierten Erkennung und Klassifikation von Glistenings in implantierten Intraokularlinsen.
Ort: Augenklinik, Universitätsklinikum Frankfurt, Deutschland.
Methodik: Prospektive, nicht randomisierte Studie, in der wir 63 Augen von 63 Probanden einschlossen. Die durchgeführte Kataraktoperation musste mindestens 6 Monate zurückliegen. Wir untersuchten unsere Probanden mit drei verschiedenen Glistening-Klassifikationsmethoden: subjektive Einteilung an der Spaltlampe, Spaltlampenfoto mit manueller Auszählung, Scheimpflug-Tomografie mit automatisierter Glistening-Auszählung. Es wurden statistische Untersuchungen mit dem Korrelationskoeffizienten Kappa und eine Varianzanalyse nach ANOVA durchgeführt.
Ergebnisse: Der Korrelationskoeffizient Kappa ergab eine mäßige Übereinstimmung zwischen den beiden Spaltlampenmethoden ($\kappa = 0{,}46$). Die Ergebnisse der Scheimpflug-Methode stimmten weder mit der subjektiven Einteilung an der Spaltlampe noch mit der manuellen Auszählung in Spaltlampenfotos überein.
Schlussfolgerung: Die Scheimpflug-Tomografie ergab keine Bilder mit hoher Auflösung zur automatisierten Glistening-Erkennung und somit für eine Glistening-Klassifikation.

Summary

Purpose: To evaluate if ocular Scheimpflug tomography allows automated detection of glistenings in implanted intraocular lenses.
Setting: University eye hospital, Frankfurt am Main, Germany.
Designs: Prospective nonrandomized case series.
Methods: 63 eyes of 63 subjects, who underwent phacoemulsification with implantation of various types of monofocal IOL, were examined under mydriasis for glistenings with three different methods: (1) Subjective quantification with a rating-scale during slit lamp examination, (2) manual counting in slit lamp photographs and (3) using a custom-written digital image processing program for automatic counting of Scheimpflug (Pentacam HR, Oculus, Germany) images. Examinations were performed by the same examiner at least 6 months after IOL implantation. Methods were tested for consistency with Cohen's kappa coefficient and single factor analysis of variance (ANOVA).

Results: The subjectively graded glistenings during slit lamp examination showed the same glistening grade as the manually counted glistenings in slit lamp photographs with a moderate agreement ($\kappa = 0.46$). The glistening count derived from Scheimpflug images was not associated with the glistening grades determined through any of the slit lamp methods (P-value > 0.05).
Conclusion: Subjective glistening grading score showed a moderate agreement with counted score in slit lamp images. The Scheimpflug device used in this study did not provide images of required resolution to perform an automated glistening count and thus classification.

Einleitung

Glistenings sind flüssigkeitsgefüllte Bläschen, die nach der Implantation von Intraokularlinsen entstehen können. Ihre Entstehung wird auf eine Wasserabsorption der Intraokularlinse zurückgeführt [1]. Dieser Prozess wird durch folgende Faktoren beeinflusst: Herstellungsprozess, Verpackungssysteme, Temperaturunterschiede, Wassergehalt der Intraokularlinse, IOL-Model, Stärke der IOL, Zusammenbruch der Blut-Retina-Schranke und den postoperative Entzündungsreiz [2]. Manche Autoren beschreiben die Entstehung von Glistenings als einen ansteigenden Prozess, wiederrum andere Autoren berichten über ein Sättigungsniveau der Glistening-Anzahl [3].

Die aktuelle Studienlage bezüglich des Einflusses der Glistenings auf den Visus ist unklar. Einige Studien berichten über eine reduzierte Kontrastempfindlichkeit. Demgegenüber konnte in anderen Studien kein Zusammenhang zwischen der Glistening-Anzahl und der Kontrastempfindlichkeit gefunden werden [1, 2]. Des Weiteren wird über einige wenige Fälle berichtet, in denen eine erhöhte Glistening-Anzahl mit einem reduzierten Visus einherging. In den meisten Studien konnte aber nicht bewiesen werden, dass die Glistenings den Visus reduzieren.

Ein Problem, das alle Autoren gemeinsam hatten, war das Fehlen einer objektiven, untersucherunabhängigen, reproduzierbaren In-vivo-Messmethode von Glistenings. In unserer Studie untersuchten wir, ob die Scheimpflug-Tomografie für eine automatisierte Glistening-Erfassung und demzufolge für eine Klassifizierung geeignet ist.

Material und Methode

Wir gestalteten unsere Studie als eine prospektive, nicht randomisierte Studie, in der wir 63 Augen von 63 Probanden einschlossen (n = 63). Die vorher durchgeführte Kataraktoperation musste mindestens sechs Monate zurückliegen, der durchschnittliche Follow-up-Zeitraum betrug 43 ± 30 Monate. Ausschlusskriterien waren korneale Trübungen, korneale Implantate, hintere Kapselfibrose, unzureichende Mydriasis, multifokale IOL, Add-on-Systeme, Schwangerschaft und Stillzeit.

Wir untersuchten unsere Probanden mit drei verschiedenen Glistening-Klassifikationsmethoden:

1. Subjektive Einteilung an der Spaltlampe
2. Spaltlampenfoto mit manueller Auszählung
3. Scheimpflug-Tomografie mit automatisierter Glistening-Auszählung nach manueller Festlegung einer „area of interest“ (AOI)

Ergebnisse

Die durchschnittliche Brechkraft der Intraokularlinsen betrug 19,7 ± 5,9 dpt. Des Weiteren zeigte die digitale Analyse der Scheimpflug-Bilder einen durchschnittlichen Glistening-Count von 2,8 ± 4,8 Glistenings pro mm^2. Der Kolmogorow-Lilliefors-Test ergab eine Normalverteilung sowohl bei den beiden Spaltlampenmethoden als auch bei unserer Scheimpflug-Methode. Der Korrelationskoeffizient Kappa ergab eine mäßige Übereinstimmung zwischen den beiden Spaltlampenmethoden ($\kappa = 0{,}46$). Demgegenüber zeigte die Varianzanalyse (ANOVA) bei der Scheimpflug-Methode eine kleine Varianz zwischen den unterschiedlichen Glistening-Gruppen und eine große Varianz innerhalb der Glistening-Gruppen ($p > 0{,}05$) (Abb. 1, 2 und 3).

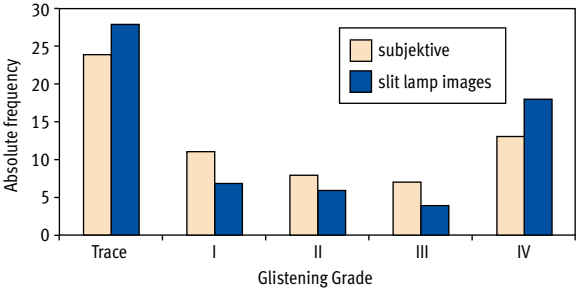

Abb. 1: Absolute Häufigkeitsverteilung der verschiedenen Glistening-Grade, eingeteilt durch Methode 1 und Methode 2

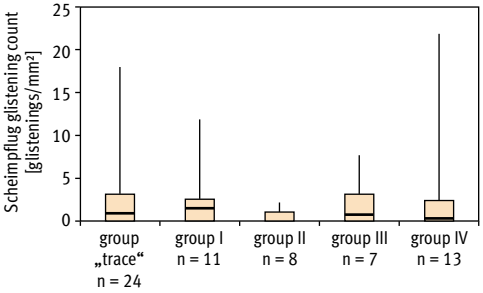

Abb. 2: Vergleich subjektive Einteilung und Scheimpflug-Methode

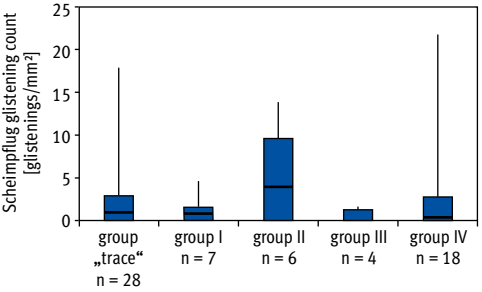

Abb. 3: Vergleich Spaltlampenfotos und Scheimpflug-Methode

Diskussion

Die klinische Auswirkung von Glistenings auf den Visus ist weiterhin eine ungeklärte Fragestellung. Diesbezüglich wird von Autoren eine geeignete Methode zur Glistening-Erfassung gefordert. Momentan wird in den meisten Studien die subjektive Klassifikation von Glistenings verwendet. Wir verwendeten ebenso diese subjektive Einteilung in unserer Studie. Diese Methode zeigte eine mäßige Übereinstimmung mit der Klassifikation von Glistenings anhand von Spaltlampenfotos. Ein Grund für die nur mäßige Übereinstimmung könnte sein, dass diese zwei Methoden ausschließlich subjektive Methoden darstellen, deren Ergebnisse von der Erfahrung des Untersuchers abhängig sind. Darüber hinaus besteht die Schwierigkeit darin, genau die exakt selbe Spaltlampenposition für das Foto zu erstellen. Ebenso ist die Qualität der Spaltlampenfotos sehr stark vom Fotografen abhängig.

Bei unserer Methode zur Klassifikation von Glistening mittels Scheimpflug-Tomografie wurden die Glistenings einzeln ausgezählt, um Störeinflüsse durch Lichtstreuung zu vermeiden [4–6]. Die Ergebnisse unserer Scheimpflug-Methode stimmten weder mit der subjektiven Einteilungsmethode noch mit der Einteilung anhand Spaltlampenfotos überein. Ein Grund für das Versagen unserer Methode könnte sein, dass die Auflösung der Scheimpflug-Bilder nicht hoch genug für eine digitale Analyse war. Insgesamt war es sehr schwierig, zwischen Komprimierungsartefakten und Glistenings zu unterscheiden.

Um die Frage nach dem Einfluss von Glistenings auf den Visus zu klären, wird weiterhin nach einer untersucherunabhängigen, objektiven, reproduzierbaren In-vivo-Methode zur Erfassung und Klassifikation von Glistenings gesucht.

Literatur

1. Werner L: Glistenings and surface light scattering in intraocular lenses. J Cataract Refract Surg 2010;36:1398–1420
2. Mönestam E, Behnding A: Impact on visual function from light scattering an glistenings in intraocular lenses, a long-term study. Acta Ophthalmol 2011;89:724–728
3. Colin J, Orignac I: Glistenings on intraocular lenses in healthy eyes: effects and association. J Cataract Refract Surg 2011;27:869–875
4. Richard J, Mackool MD, Joseph Colin MD: Limitations of Scheimpflug photography in quantifying glistenings. Letter to the editor. J Cataract Refract Surg 2009;35:1480–1481
5. Wegener A, Laser-Junga H: Photography of anterior eye segment according to Scheimpflug's principle: options and limitations – a review. Clin Experiment Ophthalmol 2009;37: 144–154. Accessed October 16, 2013
6. Behnding A, Mönestam E: Quantification of glistenings in intraocular lenses using Scheimpflug photography. J Cataract Refract Surg 2009;35:14–17. Accessed October 09, 2013

Die sterile Phako – Mythos oder Realität?

H. Aurich, H. Häberle, C. L. Thannhäuser, D. T. Pham

Zusammenfassung

Hintergrund: In der Literatur liegt der Prozentsatz der auf Bakterien positiven Vorderkammerproben im Rahmen der Kataraktoperation zwischen 0 und 40 %. Die Bedeutung der Vorderkammerkontamination für die Inzidenz der postoperativen Endophthalmitis ist daher noch unklar.

Methoden: 207 konsekutiven Augen von 199 Patienten zur Phakoemulsifikation wurden innerhalb von 3 Wochen nach Standarddesinfektion mit Povidon-Jod zwei Vorderkammerproben von jeweils 0,1 ml entnommen: zu Beginn durch die erste Parazentese und am Ende des Eingriffs nach Abdichtung des kornealen Tunnels. Die Proben wurden in einer aeroben Blutkulturflasche für 5 Tage inkubiert.

Ergebnisse: Keine der Proben zeigte ein Wachstum aerober Keime (n = 409). Eine Patientin erlitt am 3. postoperativen Tag eine Endophthalmitis. Die Glaskörperprobe mit nachfolgender Vitrektomie ergab ein Wachstum von Staphylococcus epidermidis.

Schlussfolgerung: Durch verbesserte Verhältnisse im Operationssaal und optimierte Vorbereitung ist es möglich, die Kataraktoperation unter sterilen Bedingungen durchzuführen. Ein Reflux von kontaminierter Flüssigkeit aus dem Bindehautsack in die Vorderkammer kann als eine Ursache der postoperativen Endophthalmitis angenommen werden. Daher ist eine sorgfältige Schnittarchitektur unabdingbar. Wasserdichtigkeit soll im Zweifel mit einer Naht hergestellt werden.

Summary

Background: In the literature of the past decades, the percentage of positively tested anterior chamber aspirates in cataract surgery varies between 0 and 40 %. It remains unclear, which impact anterior chamber contamination may have on the incidence of postoperative endophthalmitis.

Methods: 207 eyes of 199 patients received cataract surgery with the implantation of a hydrophobic acrylic foldable intraocular lens after standard disinfection with povidone iodine. In all eyes, specimens of 0.1 ml of aqueous were taken through the first paracentesis and after hydration of the 2.8 mm self-sealing tunnel at the very end of the operation. The specimens were cultivated in an aerobic blood culture medium for 5 days.

Results: All specimens were negative for growth of any aerobic germs (n = 409). One patient suffered from postoperative endophthalmitis three days after the operation. The microbiological analysis of her vitreous specimen that was obtained during vitrectomy revealed staphylococcus epidermidis as the source of the infection.

Conclusion: Optimized conditions in the operating room and optimized preparation of the surgical field make a sterile cataract operation possible nowadays. Hence the possible source for anterior chamber contamination leading to endophthalmitis may be a postoperative reflux from the conjunctival sac into the anterior chamber. An insufficiently sealed corneal tunnel can lead to a reflux. A water tight wound closure is essential and has to be established – if necessary – by the use of a suture.

Hintergrund

Die Kataraktoperation ist heute mit jährlich zwischen 600.000 und 800.000 Operationen eine der am häufigsten durchgeführten Eingriffen in Deutschland. Die Endophthalmitis ist als Komplikation so gefürchtet, weil sie selten auftritt und eine schwer vorhersagbare Prognose hat. Außer der Desinfektion mit Povidon-Jod hat sich noch keine weitere Maßnahme durchgesetzt, die das Risiko so niedrig senken kann, dass diese Komplikation nicht mehr eintreten kann. Über die vergangenen Jahrzehnte nahm die Zahl der Endophthalmitiden nach Kataraktoperationen kontinuierlich ab, außer nach der Einführung der kornealen Zugänge, deren Schnittdichtigkeit zunächst offenbar schlechter war als die der herkömmlichen sklerokornealen Tunnelschnitte [1]. Die Quote der postoperativen Endophthalmitis in der Augenklinik des Vivantes Klinikum Neukölln lag nach Kataraktoperation bei kornealem Schnitt und ohne intrakamerale Antibiose in den letzten fünf Jahren bei 0,02 % [2].

Betrachtet man isoliert die Kontaminationsrate der Vorderkammer bei der Kataraktoperation als eine mögliche Quelle für die Endophthalmitis, so fällt auf, dass sie von rund 20 % Mitte der 90er-Jahre stetig gesunken ist [3–8; Tab. 1]. Hierbei ist auch ein Einfluss der Operationsmethode sehr wahrscheinlich. Sucht man nach anderen Ursachen für diesen Rückgang, so gab es über diesen Zeitraum stetig Änderungen in den äußeren Operationskonditionen wie zunehmend standardisierte Bedingungen in den Operationssälen, die ausschließliche Benutzung validierter Medizinprodukte,

Autor	Kontaminationsrate	Anzahl
Manners, 1995 [3]	20,0 %	n = 50
Mistlberger, 1997 [4]	13,7 %	n = 700
Tervo, 1999 [5]	8,2 %	n = 49
John, 2000 [6]	7,5 %	n = 57
Yanar, 2005 [7]	6,0 %	n = 26
Bausz, 2006 [8]	3,0 %	n = 97

Tab. 1: Chronologische Literaturübersicht der Vorderkammerkontamination im Rahmen der Kataraktoperation. In der Arbeit von Manners handelt es sich noch um extrakapsulär über einen 6-mm-Tunnel operierte Augen

die Verwendung von Einwegmaterialien und -instrumenten, die validierte maschinelle Instrumentenaufbereitung, die bauliche Etablierung bestimmter Raumklassen und nicht zuletzt kontinuierliche Verbesserungen in der präoperativen Antisepsis mit immer geeigneteren Konzentrationen und Einwirkdauern von Jod [9, 10]. Bei einer gegebenen Quote von Endophthalmitiden war es interessant zu erfahren, wie hoch der Einfluss einer unter Umständen nicht sterilen Vorderkammer am Ende des Eingriffes auf das Risiko der Endophthalmitis einzuschätzen ist. Eine äquivalente Kammerwasserprobe zu Beginn der Operation als benchmark kann die Validität der Methode stützen.

Methoden

207 konsekutive Patienten mit einer Katarakt und ohne weitere spezifische Auswahlkriterien unterzogen sich einer Phakoemulsifikation mit der Implantation einer vorgeladenen hydrophoben Acrylatlinse (Alcon SN60CWS/Abbott ZCP00). Die Eingriffsvorbereitung umfasste die Lokalanästhesie mit einem Tropfen Conjuncain® EDO in den Bindehautsack, anschließend die Desinfektion mit 5-%-PVP-Jod als sterile Tropfen in den Bindehautsack und die mechanische Hautreinigung sowie Hautdesinfektion der periorbitalen Lidhaut mit 10-%-PVP-Jod. Die Einwirkdauer für Jod betrug jeweils mindestens fünf Minuten.

Jeweils 0,1 ml Kammerwasser wurden nach der ersten Parazentese zum Beginn des Eingriffes und nach Abschluss der Operation inklusive Hydrierung der Parazentesen mit einer abgeflachten 27-Gauge-Kanüle über die rechte obere Parazentese entnommen und unter sterilen Bedingungen mit einer 27-Gauge-Kanüle in eine aerobe Blutkulturflasche injiziert. Diese wurde dem Labor Berlin zugeführt, wo die standardisierte Bebrütung und die Auswertung nach fünf Tagen erfolgten.

Die Phakoemulsifikation selbst erfolgte standardisiert über einen 2,8 mm breiten „Clear-Cornea"-Tunnel von mindestens 1,5 mm Länge. Die allesamt sterilen intraokularen Medikamente umfassten Healon®, Methylzellulose und wässrige Suprarenin- und Lidocain-Lösungen.

Ergebnisse

Die Blutkulturen waren nach fünf Tagen ausnahmslos negativ auf Keime. Eine Patientin mit ebenfalls negativen Proben erlitt eine postoperative Endophthalmitis. Sie stellte sich mit typischen Symptomen drei Tage nach der Operation in unserer Ersten Hilfe vor und wurde umgehend mit einer Vitrektomie behandelt, wobei eine Glaskörperprobe zur mikrobiologischen Diagnostik entnommen wurde und intravitreal Gentamicin und Vancomycin verabreicht wurden. Das intraoperative Glaskörperaspirat ergab Staphylokokkus epidermidis als Ursache für die Endophthalmitis.

Diskussion

In der Literatur werden als Ursachen für eine postoperative Endophthalmitis neben Gerätekontaminationen, Kontaminationen der Spülflüssigkeiten und gegebenenfalls verunreinigten intraokular angewendeten Antibiotika auch Kontaminationen der Klimaanlagen in den Operationssälen diskutiert. In seltenen Fällen – häufiger bei Serien von Endophthalmitiden – kann eine eindeutige Ursache festgestellt werden [11]. Bei sporadischem Auftreten wird öfter eine Vorderkammerkontamination verantwortlich gemacht, wobei aber unklar ist, warum bei den hohen Quoten an kontaminierten Vorderkammern in den Untersuchungen der 90er-Jahre nicht äquivalent viel höhere Endophthalmitisquoten zu verzeichnen waren [3–5].

Die Endophthalmitis-Vitrectomy-Studie der ESCRS hat gezeigt, dass ca. 70 % der Fälle einer postoperativen Endophthalmitis erst später als drei Tage postoperativ auftreten, was nahelegt, dass viele Kontaminationen nachträglich im häuslichen Umfeld passieren dürften [12]. In einer Studie ohne Vorderkammerkontamination konnten in den prä- und postoperativen Bindehautabstrichen in einem signifikanten Ausmaß Bakterien nachgewiesen werden [13]. Das wiederum legt ein sekundäres Eindringen von Keimen in einen möglicherweise undichten Wundspalt nahe, zumal der ursächliche Erreger auch in der physiologischen Hautflora nachgewiesen werden konnte [14, 15].

Schlussfolgerung

Die sterile Kataraktoperation ist unter sorgfältigen Operationsbedingungen möglich. Um das Risiko einer späteren Kontamination zu senken, ist es aber ebenso wichtig, die Zugänge zur Vorderkammer am Ende der Operation wasserdicht – im Zweifelsfall auch mit einer Naht – zu verschließen und so gegen einen Reflux kontaminierter Tränenflüssigkeit zu schützen.

Literatur

1. Behrens-Baumann W: Zur chirurgischen Prophylaxe der postoperativen Endophthalmitis nach Phakoemulsifikation: Eine kurze Übersicht (und Wertung). Klin Monatsbl Augenheilkd 2008;225:924–928
2. Michel T, Häberle H, Pham DT: Verlauf der postoperativen Endophthalmitis nach Kataraktchirurgie und intravitrealer operativer Medikamenteneingabe (IVOM) – eine 5-Jahres-Analyse. epub: http://dx.doi.org/10.1055/s-0034-1383225
3. Manners TD, Chitkara DK, Marsh PJ, Stoddart MG: Anterior chamber aspirate cultures in small incision cataract surgery. Br J Ophthalmol 1995;79:878–880
4. Mistlberger A, Ruckhofer J, Raithel E et al.: Anterior chamber contamination during cataract surgery with intraocular lens implantation. J Cataract Refract Surg 1997;23:1064–1069

5. Tervo T, Ljungberg P, Kautiainen T et al.: Prospective evaluation of external ocular microbial growth and aqueous humor contamination during cataract surgery. J Cataract Refract Surg 1999;25:65–71
6. John T, Sims M, Hoffmann C: Intraocular bacterial contamination during sutureless, small incision, single-port phacoemulsification. J Cataract Refract Surg 2000;26:1786–1791
7. Yanar A, Zbinden R, de Melo M et al.: Bakterielles Kontaminationsrisiko nach Povidon-Iod-Desinfektion in der Kataraktchirurgie. Klin Monatsbl Augenheilkd 2006;223:357–360
8. Bausz M, Fodor E, Miklos D et al.: Bacterial contamination in the anterior chamber after povidone-iodine application and the effect of the lens implantation device. J Cataract Refract Surg 2006;32:1691–1695
9. Speaker MG, Menikoff JA: Prophylaxis of Endophthalmitis with Topical Povidone-iodine. Ophthalmology 1991;98:1769–1775
10. Ciulla TA, Starr MB, Masket S: Bacterial Endophthalmitis Prophylaxis for Cataract Surgery: An Evidence-based Update. Ophthalmology 2002;109:13–26
11. Pathengay A, Flynn HW, Isom RF, Miller D: Endophthalmitis outbreaks following cataract surgery: Causative organisms, etiologies and visual acuity outcomes. J Cataract Refract Surg 2012;38:1278–1282
12. Wisniewski SR, Capone A, Kelsey SF et al.: Characteristics after cataract extraction or secondary lens implantation among patients screened for the Endophthalmitis Vitrectomy Study. Ophthalmology 2000;107:1274-1282
13. Leong JK, Shah R, McCluskey PJ et al.: Bacterial contamination of the anterior chamber during phacoemulsification cataract surgery. J Cataract Refract Surg 2002;28:826–833
14. Cooper BA, Holekamp NM, Bohigian G, Thompson PA: Case-control study of endophthalmitis after cataract surgery comparing scleral tunnel and clear corneal wounds. Am J Ophthalmol 2003;136:300–305
15. Bannerman TL, Rhoden DL, McAllister SK et al.: The source of coagulase-negative staphylococci in the Endophthalmitis Vitrectomy Study. A comparison of eyelid and intraocular isolates using pulsed-field gel electrophoresis. Arch Ophthalmol 1997;115:357–361

Vorderkammer-Antibiose nach Kataraktoperation

C. Wirbelauer

Zusammenfassung
Eine intrakamerale Antibiose mit Cefuroxim am Ende der Kataraktoperation konnte in randomisierten, multizentrischen Untersuchungen die Häufigkeit einer postoperativen Endophthalmitis signifikant verringern. Dies konnte weltweit in zahlreichen anderen klinischen Untersuchungen bestätigt werden und führte zu einer Empfehlung der ESCRS. Ein individueller Ansatz für bestimmte Risikosituationen wird vorgestellt.

Summary
Intracameral antibiosis with cefuroxime at the end of cataract surgery allowed in randomized, multicenter studies a significant reduction of postoperative endophthalmitis. This was confirmed in several other clinical studies worldwide and resulted in a recommendation of the ESCRS. An individual approach in particular high-risk situations is presented.

Einleitung

Die Endophthalmitis stellt einen ophthalmochirurgischen Notfall für den Patienten und für den behandelnden Arzt dar. Die Vorderkammer-Antibiose als Prophylaxe nach der Kataraktoperation ist jedoch umstritten [4]. In Deutschland hat sich diese Praxis auch noch nicht flächendeckend durchgesetzt, und nur 20 bis 36 % berichten über eine routinemäßige Anwendung. Trotzdem gibt es wichtige experimentelle und klinische Anhaltspunkte, eine Vorderkammer-Antibiose nach der Kataraktoperation vorzunehmen.

Bei der Endophthalmitis handelt es sich um eine schwere intraokulare Entzündung, die nach zwei bis 14 Tagen eintritt und meist durch koagulase-negative Staphylokokken (77 %) verursacht wird [2]. Die klinischen Symptome sind Rötung, Schmerzen und Visusabfall. Immer wieder kommt es vor, dass unaufmerksame oder indolente Patienten zu spät in die Klinik zur Behandlung kommen. Dadurch ist die Visusprognose eingeschränkt, in 74 % bleibt der Visus trotz aufwendiger Therapiemaßnahmen unter 0,2.

Die Inzidenz der Endophthalmitis nach Kataraktoperation liegt weltweit bei 0,03 bis 0,15 % [2, 13, 19]. Durch die demografisch bedingten steigenden Kataraktoperationen ist die absolute Zahl doch relevant. In aktuellen Umfragen erfolgt in Europa eine Vorderkammer-Antibiose in 66 bis 74 % der Fälle [2, 3]. Am häufigsten wird

Cefuroxim (80 %), Vancomycin (13 %) und Moxifloxacin (7 %) verwendet [3]. Hierbei wird die Dosis meistens in einer Apotheke angefertigt oder direkt im OP aus einer Ampulle entnommen. Dies birgt aber Gefahren der Kontamination und von Verdünnungsproblemen. Viele Kataraktchirurgen (90 %) würden deshalb eine Vorderkammer-Antibiose verwenden, wenn es ein zugelassenes, fertiges Produkt geben würde [3].

Endophthalmitis-Prophylaxe

Essenziell zur Endophthalmitis-Prophylaxe ist die Iodierung von Haut und Bindehaut (5 % für zehn bis 15 Minuten) [18, 22], das Abkleben der Wimpern mit Folie und die Wundkonstruktion (dreistufige Tunnelkonstruktion) für einen wasserdichten Verschluss am Ende der Operation [2, 19]. Aber auch der postoperative Verlauf ist relevant mit der Aufklärung des Patienten über typische Symptome, die Therapie mit lokalen Antibiotika für zwei Wochen und Kortison für vier Wochen sowie regelmäßige Kontrollen beim Augenarzt. Dadurch konnte in Deutschland eine geringe Endophthalmitis-Rate von ca. 0,1 % erreicht werden.

Wirkungsweise der Vorderkammer-Antibiose

Um das Risiko weiter zu verringern, wurde die Vorderkammer-Antibiose mit Cefuroxim am Ende der Kataraktoperation vorgeschlagen [2, 12, 17]. Eindrucksvoll sind die Vorderkammerkonzentrationen nach topischer Applikation mit Augentropfen, subkonjunktivaler Injektion und intrakameraler Injektion (Abb. 1) [2]. Die Konzentrationen können durch die Injektion in die Vorderkammer um das 1000-Fache erhöht werden. Wichtig ist die Applikation über eine Parazentese, nachdem etwas Kammerwasserflüssigkeit abgelassen wurde, sodass dann durch die Injektion von 0,1 ml der Bulbus tonisiert ist.

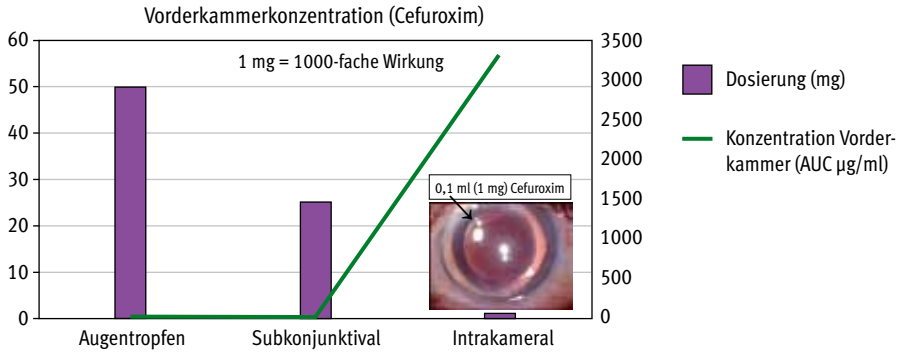

Abb. 1: Vorderkammerkonzentrationen nach topischer Applikation mit Augentropfen, subkonjunktivaler Injektion und intrakameraler Injektion (modifiziert nach [2])

Das Cefuroxim ist ein Cephalosporin der zweiten Generation und wirkt zeitabhängig bakterizid [11]. Es hat hierbei ein breites Spektrum im grampositiven und gramnegativen Bereich, sodass 80 bis 90 % aller relevanter Keime erfasst werden [10]. Es gibt allerdings Resistenzen auf MRSA, Streptokokken, Enterococcus feacalis, Pseudomonas aeruginosa, die berücksichtigt werden müssen [14]. Pharmakologisch gibt es die Gefahr der anaphylaktischen Reaktion, die aber mit 1 : 10.000 sehr selten ist, und die okuläre Toxizität (TASS) [2, 14, 19].

Durch die Vorderkammerinjektion wirkt das Antibiotikum nach der Applikation sofort in der Vorderkammer und umgibt die Keime (Abb. 2). Die antibiotische Wirkung von Cefuroxim erfolgt über die Hemmung der Zellwandsynthese (Peptidoglykan-Synthese) [2, 27]. Hierbei vermehren sich die Keime durch Teilung bei 37 °C in einer Geschwindigkeit von 20 bis 60 Minuten. Erst bei einer kritischen Keimzahl macht sich dann eine klinisch sichtbare Entzündung bemerkbar.

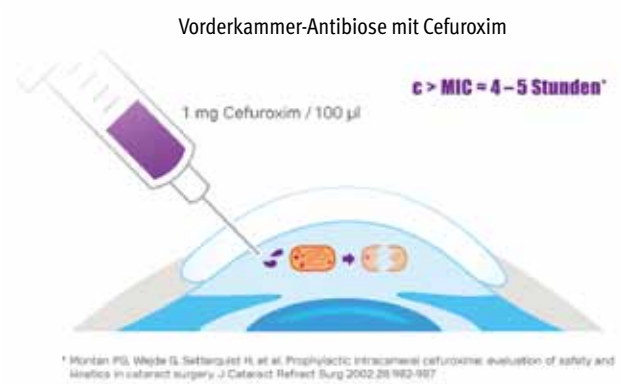

Abb. 2: Durch die Vorderkammerinjektion wirkt das Antibiotikum nach der Applikation sofort in der Vorderkammer und umgibt die Keime. Die antibiotische Wirkung von Cefuroxim erfolgt über die Hemmung der Zellwandsynthese

Die Zeit spielt eine entscheidende Rolle in der Pharmakokinetik, und die Konzentration des Cefuroxim nimmt kontinuierlich nach der Appliktation ab [2]. Aber eine wirksame keimabtötende Dosierung hält bei einer Injektion von 1000 µg und bei einer minimalen Hemmkonzentration (MHK) von >4 µg/ml für viele relevante Keime ca. sieben bis acht Stunden an [2, 11, 12, 23], sodass die ersten sieben bis 21 Teilungszyklen der Keime blockiert werden. Man muss davon ausgehen, dass das Cefuroxim bei 37 ° im Körper sich rasch sowohl auf teilende als auch auf ruhende Keime auswirkt, eine bakterielle Abtötung schon nach zwei Stunden erfolgt ist und zu diesem Zeitpunkt die Konzentration in der Vorderkammer noch fünffach höher ist als die MHK (4 µg/ml), das heißt immer noch eine maximale Abtötungswirkung besteht [2, 17]. Pharmakologische Daten zeigen, dass schon nach 60 bis 120 Minuten eine Keimhemmung von 50 bis 100 % vorliegt [2].

Die Wirkung ist zeitlich begrenzt – und das ist unstrittig. Aber genauso wie die Konzentration des Antibiotikums abfällt, nimmt auch die Zahl der Bakterien kontinuierlich ab. Durch die Vorderkammerapplikation kann das Antibiotikum sofort reagieren. Es ist also nicht wie in vitro bei einem Plättchen-Antibiogramm, bei dem der Wirkstoff zunächst aus den Platten in die Keimkolonien diffundieren muss und erst nach 24 Stunden alles in der Umgebung hemmt. Und es ist auch nicht so, als ob sich die Keime schon rasant vermehrt und eine klinisch sichtbare Entzündung mit Symptomen hervorgerufen haben, wo das Antibiotikum als Tropfen, Tabletten oder Infusion erst von außen in die Gewebe, die durch die Entzündungsprozesse schon stark betroffen sind, eindringen muss [15].

Schließlich geht es nicht um einen unrealistischen 100%igen Schutz, sondern um eine Risikoreduktion, die auch von weiteren Faktoren, wie Virulenz der Bakterien, die Immunantwort und die Wundheilung, abhängig ist [2, 19].

Klinische Ergebnisse zur Vorderkammer-Antibiose

Die klinischen Daten sprechen für eine Vorderkammer-Antibiose nach Kataraktoperation. So konnte die ESCRS-Studie in einer multizentrischen, prospektiven und randomisierten Untersuchung eine signifikante Absenkung der Endophthalmitis-Rate von 0,35 % auf 0,08 % mit intrakameraler Cefuroxim-Applikation erreichen [2, 7].

Mittlerweile sind viele klinische Studien aus europäischen Ländern, den USA und Südafrika mit insgesamt fast 800.000 Patienten erfolgt (Tab. 1). Im Mittel konnte das Auftreten einer Endophthalmitis von 0,5 % auf 0,04 % verringert werden [1, 2, 5, 8, 9, 16, 19, 20, 24, 26]. Das Risiko wurde also je nach Untersuchung um das

Autor*, Jahr (Land)	ohne Cefu (%)	mit Cefu (%)	Reduktion	n=
Lundstrom, 2007 (S)	0,35	0,048	7,3 x	225.000
ESCRS, 2007 (EU)	0,35	0,05	7 x	16.000
Garcia-S, 2010 (E)	0,59	0,043	14 x	13.652
Barreau, 2012 (F)	1,238	0,044	28 x	5.115
Van der M., 2012 (RSA)	0,55	0,08	6,9 x	8.190
Shorstein, 2013 (USA)	0,31	0,014	22 x	16.264
Rodriguez-C, 2013 (E)	0,59	0,039	15 x	19.463
Friling, 2013 (S)	0,39	0,027	14 x	464.996
Beselga, 2014 (P)	0,26	0,0	26 x	15.689
→	**0,51**	**0,04**	**15 x**	**784.369**

Tab. 1: Klinische Studien zur Endophthalmitis-Prophylaxe durch eine Vorderkammer-Antibiose (→ zusammenfassende Mittelwerte/Summe), *prospektiv

5- bis 15-Fache reduziert. Sicherlich gibt es auch Limitierungen dieser klinischen Daten, wie das Studiendesign (prospektiv/retrospektiv), verschiedene Länder, Operateure, Fallzahlen, Ausgangswerte, konsekutive Zeiträume (zunächst ohne, dann ein späterer Zeitraum mit Vorderkammer-Antibiose), Schnittkonstruktionen, postoperative Therapie etc. Auf der anderen Seite sind es die besten klinischen Daten, die wir zurzeit zur Verfügung haben, und alle Untersuchungen konnten eine Reduzierung der Endophthalmitis-Rate erreichen. Einschränkend kann man für Deutschland argumentieren, dass ohnehin eine niederige Rate von 0,1 % und darunter vorliegt. Aber es gibt auch klinische Untersuchungen, die zeigen, dass auch bei einer niedrigen Rate diese noch weiter effektiv verringert werden kann [2, 5, 19, 21].

Cefuroxim als Fertigpräparat

Das Antibiotikum Cefuroxim ist seit 2012 als Fertigprodukt für die Vorderkammer-Antibiose in der EU zugelassen (Aprokam, Théa). Dies führt zur einwandfreien Qualitätskontrolle bei der Herstellung, sodass eine einfache, individuelle Zubereitung im OP möglich wird. Für jeden Patienten steht eine Durchstechflasche mit dem Cefuroxim-Pulver zur Verfügung, die mit einem Lösungsmittel (0,9 % NaCl-Lösung) vorbereitet wird. Nach Aufziehen in einer Spritze ist die Konzentration 1 mg/0,1 ml Cefuroxim. Es gibt dadurch keine Probleme durch Verdünnungsfehler oder Kontaminationen zu einem vertretbaren Preis [6, 12].

Individuelle Prophylaxe bei Risikogruppen

Neben der Vorderkammer-Antibiose bei allen Kataraktoperationen gibt es auch den individuellen Ansatz bei bestimmten Risikogruppen, bei denen ein erhöhtes Risiko besteht. Diese sind: Ultimusaugen [25], bilaterale Katarakt und kombinierte Operationen, bei Komplikationen wie Kapselruptur (x4,95-fach) und vordere Vitrektomie (x3,65-fach) [7] sowie Reoperationen und Revisionen. Dazu zählen auch hohes Patientenalter (>85 Jahre), allgemeine Immunsuppression (Diabetes mellitus, Dialyse, Chemotherapie, HIV, Alkoholkonsum, MRSA) und Dermatosen (Rosazea) [13, 19]. Schließlich gehören auch geringe operative Fallzahlen und eine geringere Erfahrung des Ophthalmochirurgen zu den Risikofaktoren [13].

Zusammenfassung

Zusammenfassend kann man feststellen, dass die Prophylaxe der Endophthalmitis Vorteile hat. Die Vorderkammer-Antibiose erreicht eine 1000-fache Konzentration im Vergleich zur topischen Applikation. Die Wirkung des Antibiotikums in der Vorderkammer ist sofort und dauert ca. sieben bis acht Stunden. Die Vorderkammer-Antibiose hat sich klinisch zur Endophthalmitis-Prophylaxe bewährt (fünf- bis 15-fache

Risikoreduktion), aber die Wirkung muss auch realistisch eingeschätzt werden. Dies sollte nicht zu einer Nachlässigkeit bei den anderen prophylaktischen Maßnahmen führen. Durch das zugelassene Cefuroxim als Fertigpräparat gibt es eine Vereinfachung der Anwendung und eine Erhöhung der Sicherheit. Eine mögliche Alternative ist eine individuelle Endophthalmitis-Prophylaxe bei Risikogruppen. Letztendlich sollte jeder operierende Augenarzt die Entscheidung selbst treffen können, ohne dass es dazu gesetzliche oder juristische Vorgaben gibt.

Literatur

1. Barreau G, Mounier M, Marin B et al.: Intracameral cefuroxime injection at the end of cataract surgery to reduce the incidence of endophthalmitis: French study. J Cataract Refract Surg 2012;38:1370–1375
2. Barry P, Cordovés L, Gardner S: Empfehlungen der ESCRS zur Prävention und Therapie der Endophthalmitis nach der Kataraktoperation: Daten, Dilemmata und Schlussfolgerungen. ESCRS 2013
3. Barry P: Adoption of intracameral antibiotic prophylaxis of endophthalmitis following cataract surgery: Update on the ESCRS endophthalmitis study. J Cataract Refract Surg 2014;40:138–142
4. Behrens-Baumann W: Zur Prophylaxe und Therapie der postoperativen Endophthalmitis. Ophthalmologe 2011;108:1062–1066
5. Beselga D, Campos A, Castro M et al.: Postcataract surgery endophthalmitis after introduction of the ESCRS protocol: A 5-year study. Eur J Ophthalmol 2014;24:516–519
6. Braga-Mele R, Chang DF, Henderson BA et al.: Intracameral antibiotics: Safety, efficacy, and preparation. J Cataract Refract Surg 2014;40:2134–2142
7. Endophthalmitis Study Group. European Society of Cataract and Refractive Surgeons: Prophylaxis of postoperative endophthalmitis following cataract surgery: Results of the ESCRS multicenter study and identification of risk factors. J Cataract Refract Surg 2007;33:978–988
8. Friling E, Lunström M, Stenevi U, Montan P: Six-year incidence of endophthalmitis after cataract surgery: Swedish nation study. J Cataract Refract Surg 2013;39:15–21
9. García-Sáenz MC, Arias-Puente A, Rodríguez-Caravaca G et al.: Effectiveness of intracameral cefuroxime in preventing endophthalmitis after cataract surgery: Ten year comparative study. J Cataract Refract Surg 2010;36:203–207
10. Gentile RC, Shukla S, Shah M et al.: Microbial spectrum and antibiotic sensitivity in endophthalmitis: A 25-year review. J Cataract Refract Surg 2014;121:1634–1642
11. Holland EJ, McDonald MB, Parekh JG, Sheppard JD: Antibiotic resistance in acute postoperative endophthalmitis. Ophthalmology 2014;121:S1–S9
12. Keating GM: Intracameral cefuroxime: Prophylaxis of postoperative endophthalmitis after cataract surgery. Drugs 2013;73:179–186

13. Keay L, Gower EW, Cassard SD et al.: Postcataract surgery endophthalmitis in the United States: Analysis of the complete 2003 to 2004 Medicare database cataract surgeries. Ophthalmology 2012;119:914–922
14. Lim CHL, Williams SC, Yun STH et al.: Persistent concerns regarding intracameral cefuroxime. J Cataract Refract Surg 2014;40:1236–1237
15. Lovering AM, Perez J, Bowker KE et al.: Comparison of the penetration of cefuroxime and cephamandole into bone, fat and haematoma fluid in patients undergoing total hip replacement. J Antimicrobiol Chemo 1997;40:99–104
16. Lundström M, Wejde G, Stenevi U et al.: Endophthalmitis after cataract surgery: A nationwide prospective study evaluating incidence in relation to incision type and location. Ophthalmology 2007;114:866–870
17. Montan PG, Wejde G, Setterquist H et al.: Prophylactic intracameral cefuroxime: Evaluation of safety and kinetics in cataract surgery. J Cataract Refract Surg 2002;28:982–987
18. Nentwich MM, Ta CN, Kreutzer TC et al.: Incidence of postoperative endophthalmitis from 1990 to 2009 using povidone-iodine but no intracameral antibiotics at a single academic institution. J Cataract Refract Surg 2015;41:58–66
19. Packer M, Chang DF, Dewey SH et al.: Prevention, diagnosis, and management of acute bacterial endophthalmitis. J Cataract Refract Surg 2011;37:1699–1714
20. Rodriguez-Caravaca G, García-Sáenz MC, Villar-del-Campo MA et al.: Incidence of endophthalmitis and impact of prophylaxis with cefuroxime on cataract surgery. J Cataract Refract Surg 2013;39:1399–1403
21. Röck T, Bramkamp M, Bartz-Schmidt KU et al.: Reduktion der postoperativen Endophthalmitisrate durch intrakamerale Cefuroximgabe: Ergebnisse aus 5 Jahren Erfahrungen an der Universitäts-Augenklinik Tübingen. Klin Monatsbl Augenheilkd 2014:213; 1023–1028
22. Schmitz S, Dick B, Krummenauer F, Pfeiffer N: Endophthalmitis in cataract surgery: Results of a german survey. Ophthalmology 1999;106:1869–1877
23. Shah PM, Bender H: Bactericidal activity of cefoxitin and cefuroxime. J Antimicrobiol Chemo 1978;4:163–168
24. Shorstein NH, Winthrop KL, Herrinton LJ: Decreased postoperative endophthalmitis rate after institution of intracameral antibiotics in a Northern California eye department. J Cataract Refract Surg 2013;39:8–14
25. Täumer A, Berthold A, Vetter J, Wirbelauer C: Intrakamerale Antibiose bei Kataraktoperationen an Ultimusaugen in topischer Anästhesie. In: Dick HB, Auffarth GU, Kuchenbecker J (Hrsg.): 28. Kongress der DGII. Gießen: DGII 2014;273–277
26. Van der Merwe J, Mustak H, Cook C: Endophthalmitis prophylaxis with intracameral cefuroxime in South Africa. J Cataract Refract Surg 2012;38:2054
27. Yao Z, Kahne D, Kishony R: Distinct single-cell morphological dynamics under beta-lactam antibiotics. Mol Cell 2012;48:705–712

Die negative Dysphotopsie und der blinde Fleck

M. Wenzel, A. Langenbucher, T. Eppig, R. Menapace

Zusammenfassung
Negative Dysphotopsien sind für die Patienten manchmal sehr belastende schwarze Balken und Schatten im temporalen Gesichtsfeld. Bisher konnten sie nicht genau lokalisiert werden, meist wurden sie etwa in der Peripherie bei 45° vermutet. Wir konnten bei 8 Patienten nachweisen, dass sie in unmittelbarer Nachbarschaft zum blinden Fleck liegen. Wahrscheinlich werden sie durch die minimal andere Vergrößerung der implantierten Linse im Vergleich zur alten humanen Linse verursacht.

Einführung

Davison lenkte unsere Aufmerksamkeit im Jahr 2000 auf ein relativ häufiges Problem nach komplikationsloser Kataraktoperation, das er „negative Dysphotopsien" nannte. Seitdem wird es in der Literatur intensiv diskutiert, ohne dass bisher eine allgemein akzeptierte Erklärung zu finden war [1–4]. Bei den „negativen Dysphotopsien" handelt es sich um scharf umgrenzte Schattenbildungen im temporalen Gesichtsfeld, die oft spontan nach wenigen Wochen verschwinden, zum Teil aber persistieren können und die Patienten zuweilen derart stören, dass sie die Explantation der IOL verlangen. Wir stellen hier eine neue Deutung des Phänomens vor, die wir bisher bei allen acht von Dezember 2014 bis Februar 2015 daraufhin untersuchten Patienten bestätigt fanden.

Methodik

Alle acht Patienten wurden in der Augenklinik Petrisberg zuvor in topischer Anästhesie an der Katarakt operiert. Über einen 2,2 mm großen korneoskleralen Tunnel wurde die Linse phakoemulsifiziert, und eine hydrophobe monofokale Linse (Acrysof SA 60 AT oder SN 60 WF) in den Kapselsack implantiert. Die Größe der Rhexis lag bei 6 mm. Sie klagten unmittelbar nach der Operation über einen scharf begrenzten störenden Schatten im temporalen Gesichtsfeld. Es fand sich keine nachweisbare Pathologie des Auges, die die Beschwerden erklären konnte. Alle Patienten haben sich schnell nach der Operation erholt.

Zur Lokalisation des Schattens nutzten wir das physiologische Skotom des blinden Fleckes. Wir setzten die Patienten vor einen Schreibtisch und legten ihnen darauf ein Musterblatt vor, wie es zur Goldmann-Perimetrie verwendet wird. An der

Stelle, wo der 60°-Kreis die Horizontale schneidet, malten wir einen roten Punkt mit einem Durchmesser von 5 mm. Das Blatt wurde so auf den Schreibtisch gelegt, dass das Zentrum vor dem Auge lag und der rote Punkt temporal. Wir forderten die Patienten auf, das Partnerauge zu schließen, von oben senkrecht nach unten genau auf das Zentrum des Blattes zu schauen und den Kopf langsam so lange zum Blatt hin zu bewegen, bis der rote Punkt verschwand. Dies war bei einer Entfernung von etwa 25 cm der Fall. Sodann baten wir die Patienten, unter Beibehaltung der Kopfhaltung und unter zentraler Fixation die Lage des Schattens auf dem Blatt zu markieren. Der rote Punkt musste für sie dabei unsichtbar bleiben. Dies fiel den Patienten zunächst schwer, und sie mussten gedrängt werden, nicht aufzugeben, bis es ihnen gelang. Alle acht Patienten malten ihre Skotome in unmittelbarer Nähe des blinden Fleckes (Abb. 1).

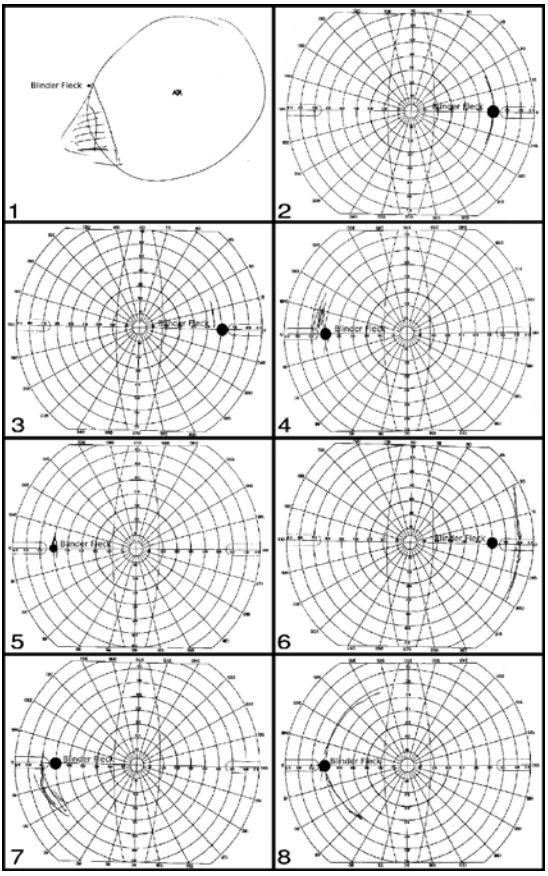

Abb. 1: Lage der „negativen Dysphotopsien“ im Gesichtsfeld bei 8 Patienten mithilfe von Bögen zur Goldmann-Perimetrie. Die Gradeinteilung ist für diese Untersuchung durch den Wert „4“ zu teilen, der schwarze Punkt muss im blinden Fleck bei etwa 15° liegen

Die Gradeinteilungen der Abbildungen sind bei dieser Methode durch „4“ zu teilen, die Markierung „60°“ entspricht für diese Untersuchung dem Wert „15°“. Der blinde Fleck mit einem Durchmesser von etwa 5° hat bei diesen Abbildungen eine Ausdehnung, die auf den Blättern den aufgeschriebenen Werten von 20° entspricht.

Ergebnisse und Diskussion

Bei allen acht Patienten lagen die Skotome temporal bei 15° in Beziehung zum blinden Fleck. Das war für Patienten und Untersucher erstaunlich, da sie von beiden viel weiter peripher vermutet worden sind. Die Ursachen der negativen Dysphotopsien sind unklar. Bisher gelang es nicht, diese im Gesichtsfeld exakt zu lokalisieren. Davison [1], Osher [4] und Holladay [2] veröffentlichten Zeichnungen von Patienten mit ähnlichen postoperativen Störungen, ohne eine reproduzierbare Lokalisation von „negativen Dysphotopsien“.

Mithilfe des physiologischen blinden Fleckes lassen sich negative Dysphotopsien in ihrem Bezug zur Retina lokalisieren. Es ist nicht auszuschließen, dass die negativen Dysphotopsien durch eine geringe postoperative Änderung der Abbildungsgröße verursacht sind. Dadurch ändern sich die scheinbare Lage und Ausdehnung des physiologischen blinden Fleckes sowie der zentralen Gefäße. Der Fall eines Patienten lässt vermuten, dass eine Okklusionstherapie therapeutisch erfolgreich sein kann.

Wir erklärten den Patienten unsere Hypothese, dass es sich um eine geringe Änderung des immer schon vorhandenen Skotoms des blinden Fleckes und der großen Gefäße handele. Die Störungen müssten in der okzipitalen Verarbeitung des Sehens liegen und nicht im Auge. Alle Patienten waren mit der Erklärung zufrieden, keiner der acht Patienten wünschte eine weitere Therapie. Die Nachkontrollen belegen, ob und wann die Dysphotopsien verschwinden.

Literatur

1. Davison JA : Positive and negative dysphotopsia in patients with acrylic intraocular lenses. J Cataract Refract Surg 2000;26:1346–1355
2. Holladay JT, Zhao H, Reisin CR: Negative dysphotopsia: The enigmatic penumbra. J Cataract Refract Surg 2012;38:1251–1265
3. Masket S, Fram NR: Pseudophakic negative dysphotopsia: Surgical management and new theory of etiology. J Cataract Refract Surg 2011;37:1199–1207
4. Osher RH: Negative dysphotopsia: Long-term study and possible explanation for transient symptoms. J Cataract Refract Surg 2008;34:1699–1707

FS-LASER-ERGEBNISSE

Einflussgrößen für das korneale Trauma bei Katarakt-OP mit und ohne fs-Laser

K. C. Schulze, P. Hoffmann, M. Abraham

Fragestellung

Bei Berichten über die fs-Laser-assistierte Kataraktchirurgie wird viel über die Ultraschallzeit bzw. -energie als zu optimierendem Parameter der Prozessqualität berichtet. Unklar bleibt, wie stark sich dieser Parameter im Vergleich zu anderen Faktoren auf die Ergebnisqualität – insbesondere auf das Hornhauttrauma – auswirkt.

Patienten und Methoden

Retrospektiv wurden Qualitätssicherungsdaten von 207 fs-Laser-assistierten und 204 konventionellen Phakoemulsifikationen ausgewertet. Hierbei wurden die korneale Dickenzunahme am ersten Morgen nach OP (optische Messung Nidek AL-Scan) und die Endothelzellzahl (Tomey EM) drei bis vier Wochen postoperativ im Vergleich zum jeweiligen präoperativen Wert als Maß für das Trauma benutzt und mittels nicht parametrischer Korrelationsanalyse nach Spearman mit folgenden Parametern korreliert: Alter, Kernhärte (LOCS III), effektive Phakozeit, Vorderkammertiefe, Endothelzellzahl, BSS-Volumen, OP-Zeit.

Ergebnisse

Bezüglich Hornhautquellung konnten folgende signifikante Korrelationen festgestellt werden: Alter ($\rho = 0.23$ $P < 0.01$), Kernhärte ($\rho = 0.21$ $P < 0.01$), Vorderkammertiefe ($\rho = 0.22$ $P < 0.01$). Alle anderen untersuchten Parameter waren nicht signifikant. Bei den Endothelzellverlusten waren Alter ($\rho = 0.31$ $P < 0.01$), Kernhärte ($\rho = 0.25$ $P < 0.01$), Phakozeit ($\rho = 0.21$ $P < 0.01$) und Vorderkammertiefe ($\rho = 0.16$ $P < 0.05$) signifikant korreliert, die anderen Parameter nicht.

Bei den isolierten Femto-OPs ist die Vorderkammertiefe der stärkste Prädiktor mit Spearman's $\rho = 0.44$, während bei den konventionellen Operationen die Kernhärte mit $\rho = 0.21$ den stärksten statistischen Einfluss hat. BSS-Verbrauch, OP-Zeit und Endothelzellzahl hatten nur geringen und statistisch nicht signifikanten Einfluss auf die Hornhautquellung und den Endothelzellverlust.

Diskussion

Vorzerkleinerung des Linsenkerns reduziert die effektive Ultraschallzeit sowohl bei Segmentierung [1, 2] und deutlich stärker auch bei Fragmentierung [3, 4]. Die relative Einsparung ist natürlich sehr stark von der manuellen Technik abhängig, mit der verglichen wird. Die Unterschiede zwischen verschiedenen Operateuren sind selbst mit gleicher Hardware enorm und machen im Vergleich der australischen Arbeitsgruppe mit unserer Klinik (Geuder 2,2 mm PEP-Phako) ungefähr den Faktor 6 aus [3, 5].

Mehrere Arbeiten zeigen mit unterschiedlicher Beweiskraft einen positiven Einfluss auf Endothelzellverluste und Hornhautquellung [1, 5, 6], während andere fast keinen Effekt auf die Endothelzellverluste sehen [7] bzw. diesen kritisch hinterfragen [8]. In allen Arbeiten wird klar, dass die Unterschiede zwischen den Kliniken sehr viel größer sind als zwischen Laser und manueller Technik.

Fraglich ist, ob die Ultraschallzeit wirklich der entscheidende traumatisierende Parameter ist. Bereits in den 90er-Jahren wurde hierzu ausgiebig geforscht mit der Quintessenz, dass mechanische Faktoren die wichtigste Rolle spielen [9]. In Übersichtsarbeiten [8] zeigt sich, dass die Unterschiede bei manueller Phako zwischen einzelnen Autoren sehr groß sind und daher auch das Verbesserungspotenzial sehr unterschiedlich.

In unserer Arbeit ist die effektive Phakozeit mit der Hornhautquellung nicht signifikant korreliert, mit den Endothelzellverlusten mäßig ($\rho = 0.21$). Problematisch ist, dass Alter, Kernhärte und Phakozeit auch untereinander positiv korreliert sind. Daher ist die partielle Korrelation von Endothelzellverlust mit Phakozeit unter dem Lebensalter nur $r = 0.09$ und unter der Kernhärte $r = 0.11$.

Des Weiteren ist die Messtoleranz der Endothelzellzählung mit 3 bis 5 % fast genauso hoch wie der zu erwartende Verlust. Daher kommt der optischen Pachymetrie unseres Erachtens eine höhere Bedeutung zu, zumal dies auch das Phänomen ist, das dem Augenarzt an der Spaltlampe und dem Patienten hinsichtlich Sehqualität mehr auffällt.

Der Einfluss der effektiven Phakozeit auf das korneale Trauma wird unseres Erachtens überschätzt. Mit einer modernen Phakomaschine und effizienter OP-Technik (quick chop, small bore, high fluidics) ist die effektive Ultraschallzeit ohnehin so gering, dass kein großer Optimierungsbedarf besteht. Der Einfluss der Vorderkammertiefe (Arbeitsabstand zum Endothel) und anderer mechanischer Faktoren ist bei Weitem größer. Bei gleicher Hardware sind selbst bei erfahrenen Operateuren sehr große Unterschiede bei der effektiven Phakozeit und auch beim Endotheltrauma festzustellen. Daher sind die angegebenen Zahlen nicht als allgemeingültig anzusehen. Es ist vorstellbar, dass bei weniger effizienter manueller Technik (z. B. chip & flip, Sculpting-Techniken, unerfahrener Operateur) ein bedeutend größerer Einfluss der Phakozeit feststellbar wäre.

Literatur

1. Takács AI, Kovács I, Miháltz K et al.: Central Corneal Volume and Endothelial Cell Count Following Femtosecond Laser-assisted Refractive Cataract Surgery Compared to Conventional Phacoemulsification. J Refract Surg 2012 Jun;28(6):387–392
2. Reddy KP, Kandulla J, Auffarth GU: Effectiveness and safety of femtosecond laser-assisted lens fragmentation and anterior capsulotomy versus the manual technique in cataract surgery. J Cataract Refract Surg 2013 Sep;39(9):1297–1306
3. Abell RG, Kerr NM, Vote BJ: Toward zero effective phacoemulsification time using femtosecond laser pretreatment. Ophthalmology 2013 May;120(5):942–948
4. Conrad-Hengerer I, Hengerer FH, Schultz T, Dick HB: Effect of femtosecond laser fragmentation of the nucleus with different softening grid sizes on effective phaco time in cataract surgery. J Cataract Refract Surg 2012 Nov;38(11):1888–1894
5. Hoffmann PC: Was bringt die femtolaser-assistierte Kataraktchirurgie wirklich? Ophthalmo-Chirurgie 2014 May 5;26:163–168
6. Conrad-Hengerer I, Juburi Al M, Schultz T et al.: Corneal endothelial cell loss and corneal thickness in conventional compared with femtosecond laser-assisted cataract surgery: three-month follow-up. J Cataract Refract Surg 2013 Sep;39(9):1307–1313
7. Abell RG, Kerr NM, Howie AR et al.: Effect of femtosecond laser-assisted cataract surgery on the corneal endothelium. J Cataract Refract Surg 2014 Sep 9
8. Menapace RM, Dick HB: Femtosecond laser in cataract surgery. A critical appraisal. Ophthalmologe 2014 Jul;111(7):624–637
9. Hayashi K, Hayashi H, Nakao F, Hayashi F: Risk factors for corneal endothelial injury during phacoemulsification. J Cataract Refract Surg 1996 Oct;22(8):1079–1784

Effizienz und Ergebnisqualität verschiedener Schnittstrategien bei Femtosekundenlaser-assistierter Kataraktchirurgie

P. Hoffmann, M. Abraham

Fragestellung

Die wichtigsten Aufgaben des Femtosekundenlasers in der Kataraktchirurgie sind die Anfertigung einer möglichst perfekten Kapsulotomie sowie die Vorfragmentierung des Linsenkerns. Bei der Fragmentierung gibt es verschiedene Strategien und Schnittmuster. Wir haben eine einfache Segmentierung in sechs Stücke (S) mit einer Fragmentierung des Kern in würfel- bzw. stäbchenförmige Fragmente mit 300 bis 500 µm Kantenlänge (F) verglichen. Untersucht wurden typische Komplikationen (Einriss von Vorder- und/oder Hinterkapsel) sowie die Hornhautquellung am ersten postoperativen Tag und der Endothelzellverlust nach vier Wochen.

Patienten und Methoden

Alle Eingriffe wurden mit dem Femtosekundenlaser Bausch & Lomb Technolas Victus SW 3.2 und der Alcon Centurion Phakomaschine mit 2,2 mm balanced Tip, 30° Anschrägung vom gleichen Operateur vorgenommen. Die Fragmentierung beinhaltete Säulen quadratischen Querschnitts mit 300 bis 500 µm Kantenlänge (Abb. 1a), die Segmentierung radiäre Schnitte zur Erzeugung von vier bis acht „Tortenstücken“ (Abb. 1b). Die Kernentfernung wurde mit der gleichen Nadel und

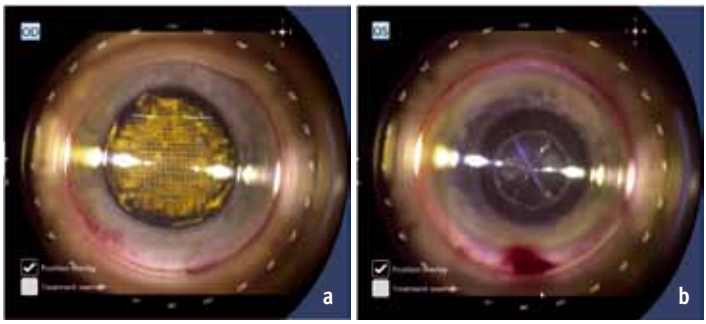

Abb. 1a und b: Intraoperatives koaxiales Bild des Fragmentationsmusters (300 µm Kantenlänge) und des Segmentationsmusters (6 Teile)

gleichen Einstellungen wie bei manueller Phako vorgenommen. Hierbei kam in allen Fällen ein Chopper-Häkchen zum Einsatz.

Retrospektiv wurden aus den Qualitätssicherungsdaten Komplikationsquoten, Hornhautquellung sowie Endothelverluste verglichen. Insgesamt 140 Operationen wurden ausgewertet, 56 Augen In Gruppe F sowie 84 in Gruppe S.

Ergebnisse

Alter (71 ± 11 vs. 69 ± 12 Jahre), Vorderkammertiefe (2,74 ± 0,36 vs. 2,72 ± 0,36 mm) und Kernhärte (LOCS III NO 3,3 ± 0,8 vs. 3,1 ± 0,7) als Hauptrisikofaktoren eines Hornhauttraumas unterschieden sich in beiden Gruppen nur geringfügig und nicht signifikant (Mann-Whitney-Test jeweils P > 0,05). Perioperative Komplikationen traten in beiden Gruppen nicht auf.

Die effektive Phakozeit („cumulated dissipated energy“ CDE) betrug in Gruppe F im Median 0,41 s, in Gruppe S 1,47 s (Abb. 2). In Gruppe F ist der Median sehr klein und die Verteilung der Phakozeiten stark schief. Dies bedeutet, dass in etwa 50 % der Fälle keine oder extrem wenig Phakoenergie benötigt wurde.

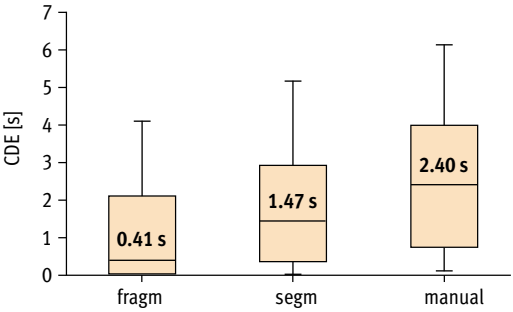

Abb. 2: Effektive Phakozeit („cumulated dissipated energy“) in der fragmentierten und der segmentierten Gruppe. Die manuelle Phako (ganz rechts) dient zur Einordnung

Die mediane postoperative Hornhautquellung (Tag eins) betrug in Gruppe F 35 µm und in Gruppe S 24 µm – allerdings nicht signifikant: Mann-Whitney-Test P = 0,78. Der mediane Endothelzellverlust war in Gruppe F 90 Zellen (3,8 %), in Gruppe S 89 Zellen (3,7 %) – ebenfalls nicht signifikant: Mann-Whitney P = 0,77.

Diskussion

Die würfel- bzw. stäbchenförmige Fragmentation des Linsenkerns reduziert die effektive Phakozeit sehr deutlich [1, 2] und erheblich stärker als die radiäre Segmentation [3, 4]. Bezüglich der Traumatisierung der Hornhaut sind in unserer Arbeit allerdings keinerlei Verbesserungen zu erkennen. Sicherlich ist die manuelle

Fortsetzung der OP der wesentliche Faktor. Insbesondere dem Arbeitsabstand zum Endothel kommt eine herausragende Bedeutung zu [5]. Da jede Kombination von Operateur und Maschine anders ist, wollen wir das Ergebnis nicht als allgemeingültig ansehen und empfehlen jedem FLACS-Operateur, seine Prozess- und Ergebnisqualität kritisch zu prüfen, um die individuell optimale Strategie herauszufinden. Eine intraindividuelle, randomisierte Untersuchung würde die Aussagekraft sicherlich auch noch weiter erhöhen.

Bezüglich der kleinteiligen Fragmentation ist zu sagen, dass diese die Sicht verschlechtert (kaum Rotlichtreflex) und auch deutlich mehr Gas entsteht, das im Rahmen der Hydrodissektion abgelassen werden sollte. Daher ist diese Technik dem Anfänger weniger zu empfehlen. Vorteilhaft ist, dass auch härtere Kerne bis LOCS III NO5 mittels dieser Technik quasi um eine LOCS-III-Stufe weicher geschossen werden können, was die anschließende Aufarbeitung erleichtern kann.

Die gesamte durch den Laser applizierte Energie ist beim Fragmentieren erheblich höher und liegt beim Victus 3.2 je nach Pupillenweite und Kerndicke bei etwa 17 J, während beim Segmentieren nur etwa 6 J benötigt werden.

Letztlich muss jeder Operateur seine eigenen Ergebnisse kritisch betrachten und entscheiden, welche Strategie er vorziehen möchte.

Literatur

1. Abell RG, Kerr NM, Vote BJ: Toward zero effective phacoemulsification time using femtosecond laser pretreatment. Ophthalmology 2013 May;120(5):942–948
2. Conrad-Hengerer I, Hengerer FH, Schultz T, Dick HB: Effect of femtosecond laser fragmentation of the nucleus with different softening grid sizes on effective phaco time in cataract surgery. J Cataract Refract Surg 2012 Nov;38(11):1888–1894
3. Reddy KP, Kandulla J, Auffarth GU: Effectiveness and safety of femtosecond laser-assisted lens fragmentation and anterior capsulotomy versus the manual technique in cataract surgery. J Cataract Refract Surg 2013 Sep;39(9):1297–1306
4. Roberts TV, Lawless M, Bali SJ et al.: Surgical outcomes and safety of femtosecond laser cataract surgery: a prospective study of 1500 consecutive cases. Ophthalmology 2013 Feb; 120(2):227–233
5. Hayashi K, Hayashi H, Nakao F, Hayashi F: Risk factors for corneal endothelial injury during phacoemulsification. J Cataract Refract Surg 1996 Oct;22(8):1079–1084

Irvine-Gass-Syndrom nach Standard- und Femtolaser-assistierter Katarakt-OP

P. Hoffmann, C. Lindemann, A. Zimmermann

Fragestellung

Das Irvine-Gass-Syndrom (IGS) ist eine postoperative Komplikation nach Kataraktoperation, die das Sehvermögen zeitweilig oder dauerhaft schädigen kann. Die Inzidenz eines visusbeeinträchtigenden cystoiden Makulaödems (CMÖ) im Gefolge einer Katarakt-OP wird in unseren Aufklärungsgesprächen mit etwa 2 % beziffert. Wir gingen der Frage nach, ob die CMÖ-Inzidenz nach Femtosekundenlaser-assistierter Katarakt-OP (FLACS) sich von derjenigen nach konventioneller OP unterscheidet.

Patienten und Methoden

Alle ambulanten Kataraktoperationen von 07/2012 bis 09/2014 wurden nach Aktenlage ausgewertet. Als Kriterien für „klinisches CMÖ“ wurde ein Visusabfall von ≥2 Zeilen im postoperativen Verlauf und per OCT nachgewiesene intraretinale Zysten herangezogen. Die statistische Beurteilung erfolgte per Kontingenztafel mit Fisher’s exact test.

Ergebnisse

Im angegeben Zeitraum wurden 7297 ambulante Operationen durchgeführt. Davon waren 819 Femtolaser-assistiert (11,0 %) und 6478 konventionelle Phakoemulsifikationen. In der Femtogruppe wurden 14 (1,71 %), in der konventionellen 85 (1,31 %) Fälle von Irvine-Gass-Syndrom identifiziert. Das relative Risiko (RR) beträgt 1.30. Die zweiseitige Irrtumswahrscheinlichkeit ist P = 0.44 (statistisch nicht signifikant).

Diskussion

Das Irvine-Gass-Syndrom ist eine typische postoperative Komplikation der Kataraktchirurgie und am ehesten auf inflammationsbedingte Schrankenstörungen zurückzuführen. Die Inzidenz wird in der Literatur sehr unterschiedlich angegeben, wobei Studiendesign und Diagnosekriterien eine große Rolle spielen dürften [1]. Die Häufigkeit eines klinisch erkennbaren CMÖ dürfte bei etwa 1 bis 3 % liegen [2–4]. Aufgrund der niedrigen Inzidenz ist die Untersuchung mittels prospektiver Studien problematisch, weil bei einer angenommenen Inzidenz von 2 % für einen validen Ver-

gleich mindestens 250 Operationen pro Studienarm ausgewertet werden müssten. Prospektive Untersuchungen fanden keine Unterschiede bezüglich OCT-gemessener Makuladicke bei geringeren Fallzahlen [5, 6], wenngleich dies nicht notwendigerweise Schlüsse auf die Quote klinisch signifikanter Irvine-Gass-Syndrome zulässt. Intraoperativ wurden bei FLACS erhöhte Werte von Entzündungsmediatoren gefunden [7]. Eine signifikante Häufung von Irvine-Gass-Syndromen nach FLACS lässt sich bei unseren Patienten im postoperativen Verlauf nicht nachweisen.

Unsere Untersuchung beinhaltet zwar eine sehr große Fallzahl, ist aber retrospektiver Natur. Die Diagnosestellung erfolgte nicht unter Studienbedingungen und könnte daher uneinheitlich gehandhabt worden sein. Auch kann ein Selektions-Bias nicht ausgeschlossen werden. In der Femto-Gruppe war der Anteil der Privatversicherten wesentlich höher (41 % vs. 7 %), bei denen aufgrund eines routinemäßigen Makula-OCT in der dritten postoperativen Woche die Entdeckungswahrscheinlichkeit größer gewesen sein könnte als bei Kassenversicherten.

Aufgrund wirtschaftlicher Restriktionen im deutschen Gesundheitssystem erfolgt die medikamentöse Nachbehandlung nach Katarakt-OP nicht immer auf der Höhe der wissenschaftlichen Kenntnis. Eine konsequentes OCT-Screening in der zweiten bis vierten postoperativen Woche sowie langfristige Anwendung nicht steroidaler Antiphlogistika (NSAID) würde das Risiko eines visusbeeinträchtigenden IGS noch weiter senken. Die diesbezüglichen statistischen Unterschiede scheinen jedenfalls deutlich größer zu sein als die zwischen FLACS und konventioneller Phako am gleichen OP-Zentrum.

Literatur

1. Rossetti L, Chaudhuri J, Dickersin K: Medical prophylaxis and treatment of cystoid macular edema after cataract surgery. The results of a meta-analysis. Ophthalmology 1998 Mar;105(3):397–405
2. Chaudhary C, Bahadhur H, Gupta N: Study of cystoid macular edema by optical coherent tomography following uneventful cataract surgery. Int Ophthalmol 2014 Sep 10
3. Wittpenn JR, Silverstein S, Heier J et al.: A randomized, masked comparison of topical ketorolac 0.4 % plus steroid vs steroid alone in low-risk cataract surgery patients. Am J Ophthalmol 2008 Oct;146(4):554–560
4. Agostini HT, Hansen LL, Feltgen N: Treatment of pseudophakic cystoid macular edema. Ophthalmologe 2007 May;104(5):425–430
5. Conrad-Hengerer I, Hengerer FH, Juburi Al M et al.: Femtosecond laser-induced macular changes and anterior segment inflammation in cataract surgery. J Refract Surg 2014 Apr;30(4):222–226
6. Ecsedy M, Miháltz K, Kovács I et al.: Effect of femtosecond laser cataract surgery on the macula. J Refract Surg 2011 Oct;27(10):717–722
7. Schultz T, Joachim SC, Kuehn M, Dick HB: Changes in prostaglandin levels in patients undergoing femtosecond laser-assisted cataract surgery. J Refract Surg 2013 Nov;29(11):742–747

FS-LASER-SYSTEME

Laserassistierte Kataraktchirurgie: Quo vadis?

H. B. Dick

Zusammenfassung

In den wenigen Jahren seit seiner Einführung in die Kataraktchirurgie hat sich der Femtosekundenlaser in puncto Präzision und Sicherheit bewährt und macht einen „all comers approach“ möglich: praktisch jedes Auge erscheint mit der Methode operierbar. Zu jenen Fällen, in denen ein als Off-label-Prozedur stattfindender Eingriff Sinn machen kann, gehören unter anderem Augen mit engen Pupillen, kindliche und intumeszente Katarakte. Neue operative Techniken wie die posteriore laserassistierte Kapsulotomie erweitern das Spektrum der Möglichkeiten beträchtlich. Mit technischen Verbesserungen der Systeme oder gar ganz neuen Lasersystemen erscheint ein Durchbruch der laserassistierten Kataraktchirurgie (LCS) auf breiter Front möglich, vielleicht gar wahrscheinlich.

Summary

Just a few years after its introduction into cataract surgery, the femtosecond laser as a tool for capusulotomy, lens fragmentation and corneal incisions has a solid safety and efficacy record. An all comers-approach in laser-assisted cataract surgery (LCS) is daily routine in high-volume clinical centers: difficult cases as, for instance, eyes with small pupils, pediatric cataracts und intumescent cataracts have successfully been operated upon in off label-procedures. With the ongoing evolution of laser technology in cataract surgery, LCS is likely to become ever-more widespread, probably replacing conventional phacoemulsification in a greater proportion in the foreseeable future.

Mit sieben Jahren hat der Mensch (meist) seine Kinderkrankheiten überstanden und geht gestärkt einer hoffnungsvollen Zukunft entgegen. Rund sieben Jahre nach der ersten Kataraktoperation unter Verwendung eines Femtosekundenlasers (durch Zoltan Z. Nagy in Budapest) hat auch die Lasertechnologie als eine innovative Option in der Kataraktchirurgie ihre Kinderkrankheiten besiegt, ist an vielen Zentren ein etabliertes Verfahren mit objektiven Erfolgsraten und damit korrespondierender Patientenzufriedenheit.

Hervorzuheben ist, dass die lasergestützte (oder laserassistierte) Kataraktchirurgie (LCS) ihre wissenschaftliche und klinische Evaluierung sowie die aus dieser resultierenden kontinuierlichen Verbesserung in starkem Maße in Europa erfahren hat – von den wissenschaftlichen, peer-reviewed Publikationen zum Thema kommen 59 % (2014) aus Europa, ein hoher Anteil davon aus Deutschland. In Europa gibt es

ein unzweifelhaft großes potenzielles Patientengut: 504 Millionen Einwohner bei einer Tendenz zur demografischen Alterung auf einem Kontinent mit überwiegend weithin fortgeschrittener ophthalmochirurgischer Infrastruktur. Mehrere neue und vielversprechende operative Ansätze wie die lasergestützte posteriore Kapsulotomie zur Nachstarprophylaxe und die Kataraktoperation mit dem Laser bei korneal problematischen Augen (zum Beispiel bei Cornea guttata) und bei kongentitalen Katarakten sind ganz wesentlich an deutschen Zentren entwickelt worden [1, 2]. Sechs verschiedene Femtolaser-Systeme werden nach den vorliegenden Daten momentan in der Kataraktchirurgie genutzt: LenSx (Alcon), Victus (Bausch & Lomb), LensAR, Catalys (AMO), Lens Surgeon (Rowiak) und Femto LDV Z 8 (Ziemer). Der LenSx war der erste in der Kataraktchirurgie eingesetzte Femtosekundenlaser, von ihm sind in Europa (Stand von 2013) etwa 35 Systeme im Einsatz. Vom LensAR sind nach den vorliegenden, nicht restlos zuverlässigen Informationen wahrscheinlich 33 Geräte in Europa im Einsatz, von den drei anderen Typen sind es weniger – vom Catalys beispielsweise soll es in Deutschland elf Exemplare geben, dazu sind drei in Frankreich und eines in Großbritannien aufgestellt. An der Universitätsaugenklinik Bochum wurde der Catalys im Dezember 2011 eingeführt; seither sind dort mehr als 3500 Kataraktoperationen mit dem System vorgenommen worden. Beeindruckend war dabei unter anderem die immer seltener notwendige Applikation von Ultraschallenergie bei der Entfernung der fragementierten Linse. Rund 97 % aller Operationen kommen inzwischen ganz ohne Ultraschallenergie aus, ein nicht zu unterschätzender Sicherheitsaspekt. Weltweit wird nach Marktanalysen von rund 1100 bislang gelieferten Lasersystemen ausgegangen; auch global scheint LenSx den größten (fast zwei Drittel) Marktanteil zu haben.

Ein früh erkannter Vorzug der LCS ist die im Vergleich zur herkömmlichen Phakoemulsifikation deutlich geringere Ultraschallexposition, quantifiziert durch die effektive Phakozeit (EPT). Sieben Arbeiten haben zwischen 2012 und 2014 diesen Parameter bei der laserassistierten mit der konventionellen Operation verglichen, alle sieben belegten eine teilweise deutlich reduzierte EPT nach Laserapplikation. Des Weiteren hat sich nach klinischer Erfahrung die Lasermethode vor allem bei Fällen von Cataracta brunescens als effizienter erwiesen. In einer Bochumer Untersuchung wurde ferner eine frühere refraktive Stabilität und Zielgenauigkeit nachgewiesen – innerhalb einer halben Dioptrie um die Zielrefraktion lagen 92 % der laseroperierten und 71 % der konventionell operierten Augen (innerhalb von einer Dioptrie lagen alle Augen in beiden Gruppen, n insgesamt = 196).

Die Kataraktchirurgie mit dem Femtosekundenlaser erfüllt inzwischen die Bedingungen eines „all comers approach“ – prinzipiell können alle Augen mit der Methode operiert werden, in zahlreichen Fällen mit höherer Sicherheit als bei der manuellen Kapsulorhexis und der herkömmlichen Phakoemulsifikation. Es liegen positive – chirurgisch wie funktionell – Erfahrungen bei Patienten mit Marfan-Syndrom, mit intumeszenter Katarakt, mit harter provekter Katarakt, mit enger und

auch durch Mydriatika nicht ausreichend zu erweiternder Pupille (in diesen Fällen hilft häufig ein Malyugin-Ring), mit Linsentrübungen als Folge einer perforierenden Verletzung und auch mit Katarakten im Kindesalter vor [4–6]. Ein Beispiel für das gute Sicherheitsprofil der LCS in den Händen eines erfahrenen OP-Teams sind die intumeszenten Katarakte: Hierbei handelt es sich um Augen, die wegen des hohen Drucks, unter der die stark angeschwollene Linse steht, eine Herausforderung für jeden Operateur sind. Die laserassistierte Minikapsulotomie ist eine neue Option für diese Fälle. Eine 2-mm-Minikapsulotomie erweist sich als hilfreich, diesen Druck gezielt – und unter Vermeidung des weithin gefürchteten Argentinian-Flag-Zeichens – abzulassen [7]. Das sich aus dieser Öffnung entleerende Material wird abgesaugt, nach erneutem Andocken an das Lasersystem wird eine zweite, diesmal beispielsweise 4,5 mm große Kapsulotomie angelegt. In allen bislang nach der Methode operierten Fällen konnte eine optimale 360-Grad-Überlappung von Kapsulotomie und IOL-Optik erreicht werden, die Eingriffe wie der postoperative Verlauf waren unproblematisch. Sehr harte Linsen sind kein unüberwindliches Problem: Der Kern kann durch Fragmentation gespalten und dann aufgrund der freien Rotierbarkeit der Linse infolge der Pneumodissektion gut entfernt werden.

Die meisten dieser Kasuistiken sind indes nach den Benutzerhandbüchern der Hersteller Kontraindikationen. Es macht mehr Sinn, in den genannten Situationen wie kindlicher Katarakt, nicht gut erweiterbarer Pupille, Schwäche des Aufhängeapparates der Linse, aber auch bei Glaukom und Hornhauttrübungen statt der Benutzung des stringenten Terminus „Kontraindikation“ besser von einem Off-label-Einsatz zu sprechen.

Eine weitere neue Technik ist die primäre posteriore Kapsulotomie, die in verschiedenen Varianten – vor oder nach IOL-Implantation – vorgenommen werden kann. Bei der Methode nach IOL-Implantation zum Beispiel wird zwischen die Kunstlinse und die Hinterkapsel etwas Viskoelastikum injiziert und darauf die hintere Kapsulotomie mit dem Laser vorgenommen. Die Methode nutzt eine wenig bekannte anatomische Struktur, den Bergerschen Raum zwischen Hinterkapsel und vorderer Glaskörpergrenzmembran aus, der im OCT des Femtosekundenlasers gut darstellbar ist und die Wahrscheinlich eines Laserkontaktes bei der Eröffnung der Hinterkapsel mit dem Glaskörper drastisch vermindert. Nach Implantation der IOL ist der Bergersche Raum deutlich erkennbar und oftmals größer als präoperativ, was neben der Rückenlage des Patienten (und damit dem Effekt der Gravitation) auch darauf zurückzuführen sein dürfte, dass mit dem Austausch der dicken natürlichen Linse gegen eine dünne IOL geräumigere Platzverhältnisse in diesem anatomischen Segment des Auges herrschen. Der zeitliche Mehraufwand während der Operation liegt bei etwa zwei Minuten; nach wasserdichtem Verschluss des Auges heißt es: Redock-rescan-reshoot. Bei dem Verfahren bleibt die vordere Glaskörpergrenzmembran bei drei Viertel aller Augen nach bisherigen Erfahrungen vollständig intakt. Die hintere Kapsulotomie ist bei allen IOL-Typen, also auch bei multifokalen und

torischen Linsen durchführbar. Die Methode könnte das Potenzial haben, die Nachstarbildung zu verhindern oder zumindest zu reduzieren – die häufigste postoperative unerwünschte Nebenwirkung in der Kataraktchirurgie.

Die LCS wird auf absehbare Zeit im Fokus der Kataraktchirurgie bleiben [8, 9]. In der Frage der Vergütung bietet sich die historische Chance, dass die Kompetition innerhalb der Ophthalmochirurgie nicht länger primär über den Preis erfolgt. Gemäß der alten Weisheit, wonach das Bessere der Feind des Guten ist, wird die Kataraktchirurgie mit dem Laser nach Umsetzung der vor ihr liegenden Pflichten wie einer befriedigenden Einbettung in die (von Land zu Land, von Kontinent zu Kontinent sehr heterogenen und oft unübersichtlichen) Gesundheitssysteme, der notwendigen technischen Verbesserungen durch die Hersteller wie einer wünschenswerten Konvergenz und einer Miniaturisierung gute Chance für einen breiten Durchbruch haben [10]. Und es darf nicht vergessen werden: Wir haben es mit einer neuen Technologie zu tun, die ihre Evolution noch größtenteils vor sich hat. Es mag in absehbarer Zeit Systemneuentwicklungen geben, die wahres „Game changer"-Potenzial haben.

Literatur

1. Dick HB, Schulz T: Primary posterior laser-assisted capsulotomy. J Cataract Refract Surg 2014;30:128–133
2. Dick HB, Schultz T: Femtosecond laser-assisted cataract surgery in infants. J Cataract Refract Surg 2013:39:665–668
3. Hatch KM, Schultz T, Talamo JH, Dick HB: Femtosecond laser-assisted compared to standard cataract surgery for removal of advanced cataracts. J Cataract Refract Surg 2015 (im Druck)
4. Conrad-Hengerer I, Hengerer FH, Joachim SC et al.: Femtosecond laser-assisted cataract surgery in intumescent white cataracts. J Cataract Refract Surg 2014;40:44–50
5. Conrad-Hengerer I, Schultz T, Jones JJ et al.: Cortex removal after laser cataract surgery and standard phacoemulsification: a critical analysis of 800 consecutive cases. J Refract Surg 2014;30:516–520
6. Dick HB, Schelenz D, Schultz T: Femtosecond laser-assisted pediatric cataract surgery: Bochum formula. J Cataract Refract Surg 2015:41:821–826
7. Schultz T, Dick HB: Laser-assisted mini-capsulotomy: a new technique for intumescent white cataracts. J Refract Surg 2014;30:742–745
8. Donaldson KE, Braga-Mele R, Cabot F et al.: Femtosecond laser-assisted cataract surgery. J Cataract Refract Surg 2013;39:1753–1763
9. Kohnen T: Evolution of femtosecond-laser technology for lens-based surgery – continued. J Cataract Refract Surg 2013;39:1285
10. Menapace RM, Dick HB: Femtosekundenlaser in der Kataraktchirurgie. Eine kritische Einschätzung. Ophthalmologe 2014;111:624–637

FLACS mit dem Lensar Laser System – Erfahrungen in der nordBLICK Augenklinik Bellevue

D. Holland

Zusammenfassung

FLACS mit dem Lensar Laser System ist eine sichere und reproduzierbare Technik in der Kataraktchirurgie. Bei einer Behandlungsdauer von ca. 2,5 Minuten können Inzisionen, Rhexis und Fragmentierung durchgeführt werden. Die Anwendung führt zu einer Reduktion der induzierten Phakoenergie sowie gemäß der Literatur auch im Endothelzellverlust und zeigt darüber hinaus auch Vorteile in der Präzision der Kapsulotomie. Durch die astigmatischen Inzisionen können zudem refraktive Fehler korrigiert werden. In über 1000 durchgeführten Eingriffen kam es zu keiner schwerwiegenden laserinduzierten Komplikation. Im Rahmen der kontinuierlichen Weiterentwicklung wurden das Iris-Erkennungs-System sowie die Cataract Grading Software implementiert. Außerdem hat die Femto-Technik durch die Entwicklung neuer IOL-Designs, wie der Femtis Laser Lens, bereits auch in anderen Bereichen der Kataraktchirurgie Einfluss genommen.

Summary

Femto laser-assisted cataract surgery (FLACS) performed with the Lensar laser system is a safe and reproducible technique for cataract surgery. With a total treatment duration of 2.5 minutes, this femtosecond laser is able to perform incisions, capsulotomy and nucleus fragmentation. Peri- and postoperative advantages are a reduction in effective phaco time (EPT), a more precise campsulotomy and (according to the published literature) a reduced endothelial cell loss. In order to correct refractive errors, astigmatic incisions (e. g. arcuate incisions) may be performed by the laser system. So far, no serious laser-induced complications occurred during the first 1.000 surgeries. For system extensions, an iris detection system and a nucleus grading software were developed. Furthermore, FLACS has already influenced further developments in other fields of cataract surgery, like the lens design (e.g. Femtis Laser Lens by Oculentis).

Eine neuartige Alternative zu der traditionellen Phakoemulsifikation stellt die „Femtolaser assistierte Kataraktchirurgie“ (FLACS) dar, die in der nordBLICK Augenklinik Bellevue seit September 2012 durch die europaweit erste Implementierung des Lensar System (Topcon Europe Medical, Niederlande) durchgeführt wird. FLACS besitzt das Potenzial, mögliche Probleme der traditionellen Phakoemulsifikation, wie Rhexis-

einrisse, Dezentrierung der Rhexis oder Probleme bei der Größe des Rhexisdurchmessers sowie das Auftreten von Kapselrupturen und erhöhtem Endothelzellverlust, zu reduzieren sowie simultan astigmatische Korrekturen vorzunehmen. Zahlreiche Veröffentlichungen, darunter auch die Multicenter-FLACS-Studie der ESCRS haben die Sicherheit dieses Verfahrens und die hohe Reproduzierbarkeit belegt.

Das Lensar Laser System ist ein mobiler Femtosekunden-Laser, der dem Arzt maximale Flexibilität im OP-Saal bietet. Das System besitzt keine feste Liege und erlaubt verschiedene Positionen der Patientenlagerung sowie der Sitzposition des Operateurs. Das Andocken ist in topischer wie in parabulbärer Anästhesie in nahezu allen Fällen auch ohne Lidsperre möglich und wird gut vom Patienten toleriert. Es verfügt über einen Niederdrucksaugring, der die Immobilisierung des Auges ermöglicht, ohne hierbei einen deutlichen Anstieg des Augeninnendrucks hervorzurufen. Die mit Flüssigkeit gefüllte Patientenschnittstelle, das „Patient Interface Device“ (PID), verhindert eine Kompression der Hornhaut. Während die Docking-Zeit bei den ersten Prozeduren der FLACS-Technik im Oktober 2012 noch ca. vier Minuten betrugen, dauert die laserassistierte Prozedur nach der Lernkurve durchschnittlich nur noch zwei bis 2,5 Minuten. Das Imaging-System (3D CSI), das auf einer Scheimpflug-Kamera basiert, erstellt eine 3-D-Rekonstruktion des vorderen Segments. Die Vorder- und Rückfläche von Hornhaut und Linse werden dabei bei fast allen Kernhärten erkannt (Abb. 1). Lediglich weiße oder braune Katarakte können zu Problemen

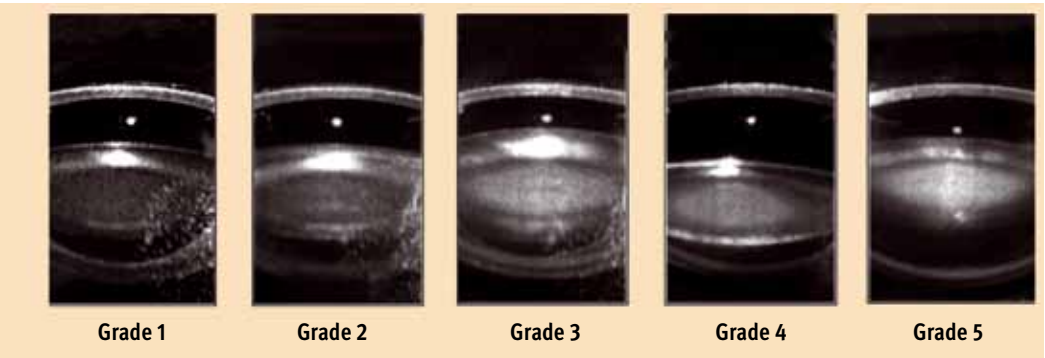

Abb. 1. Scheimpflug-Aufnahmen von verschiedenen Kernhärten

bei der Erkennung der Hinterkapsel führen. Die Behandlung kann in diesen Fällen jedoch auch durchgeführt werden. Die Fragmentation wird jedoch aus Sicherheitsgründen auf die vorderen 2 mm begrenzt. Ein Lens tilt, also eine Verkippung der natürlichen Linse, wird gemessen und automatisch im Profil der Laserfragmentierung kompensiert. Dies reduziert das Risiko einer Ruptur der hinteren Kapsel während der Linsenfragmentierung. Der Operateur kann aus einer breiten Palette von Fragmentierungsmustern wählen und diese zum Beispiel individuell für jede Klasse von Katarakt oder die individuell bevorzugte Operationstechnik anpassen (Abb. 2).



Abb. 2: Beispiel eines intraoperativen Fragmentierungsmusters

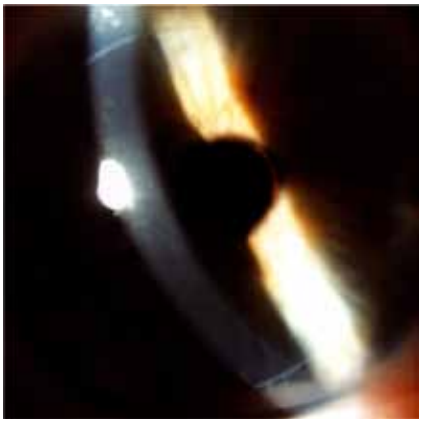

Abb. 4: Arcuate Inzisionen (AI) zur Astigmatismuskorrektur postoperativ

Ein neuartiges Cataract Grading System, das automatisch die Kernhärte erkennt und das optimale Fragmentierungsmuster vorschlägt, wurde auf der ASCRS 2015 vorgestellt. Lediglich Pupillengrößen unter 4,0 mm können nicht behandelt werden, da der Laser dann automatisch keine Behandlung durchführt (Abb. 3). Durch die Anwendung von zum Beispiel Mydriasert (Thea Pharma) kommen enge Pupillen im klinischen Alltag aber kaum vor, außerdem besteht die Möglichkeit, durch Anwendung von iriserweiternden Ringen, die vor der laserassistierten Prozedur implantiert werden, auch diese Fälle zu behandeln. Die Kombination von mobilem System, Fluid-Interface ohne Kompression der Hornhaut und Scheimpflug-Kamera zur Vermessung des Auges sind ein Alleinstellungsmerkmal dieses Lasersystems im Vergleich zu den anderen Geräten im Markt.

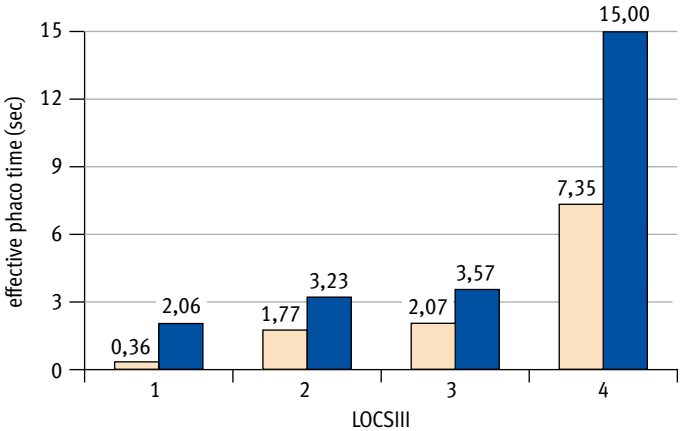

Abb. 3: Effektive Ultraschallzeit (EPT) in Abhängigkeit der Kernhärte (LOCSIII)

Bei der Einführung einer neuen Technologie in der Medizin ist es von größter Bedeutung, dass das Verfahren sicher und vorhersehbar ist und zudem einen wirklichen Vorteil gegenüber bestehenden Techniken darstellt. In der nordBLICK Augenklinik Bellevue wurde das laserassistierte Verfahren bereits bei über 1000 Augen durchgeführt. Hierbei konnten keine schwerwiegenden laserinduzierten Komplikationen wie Verlust vom Linsenkern oder Glaskörper festgestellt werden. In der Lernkurve kam es in einzelnen Fällen zu Einrissen der Rhexis. Diese traten aber nach der Änderung der Technik zur Entfernung der Kapsel hin zur „Dimple down"-Technik nicht mehr auf.

Im Zentrum unseres Interesses stehen in unserer prospektiven Studie zum Vergleich der konventionellen Phako mit der FLACS die Sicherheit des Endothelzellverlusts sowie die effektive Phakozeit. Erste Ergebnisse zeigen eine signifikant geringere Phakozeit der FLACS-Gruppe im Vergleich zur Kontrollgruppe. Für die Emulsifikation ist es wichtig, nach der Femto-Fragmentierung die Phakotechnik anzupassen. Der fragmentierte Kern kann vor der Emulsifikation in der Regel leicht gecrackt werden. Durch die Verwendung eines maximalen Vakuums und bestmöglicher Okklusion kann die benötigte Phakozeit maximal reduziert werden. Das Ausmaß der Reduktion der Ultraschallenergie differiert hierbei in Abhängigkeit der Kernhärte.

Bezüglich des Endothelzellverlusts konnten in unserer Studie keine signifikanten Unterschiede zwischen beiden Gruppen festgestellt werden. Andere Studien konnten hingegen den Vorteil der FLACS-Technik zeigen. Die Rhexis konnte in allen Fällen durch den Laser durchgeführt werden, war in über 99 % der Behandlungen vollständig, wodurch keine zusätzliche manuelle Manipulation erforderlich wurde. Die Zentrierung der Kapsulotomie sowie die Überlappung der Optik waren in der FLACS-Gruppe genauer als in der Kontrollgruppe. Hinsichtlich der refraktiven Ergebnisse konnte im Follow-up kein signifikanter Unterschied zwischen den beiden Gruppen festgestellt werden. In diesem Zusammenhang wird sich jedoch unserer Ansicht nach die Durchführung der astigmatischen Inzisionen durch den Laser positiv auswirken.

Unsere ersten Beobachtungen zeigen, dass die Hornhautschnitte durch den Laser eine Reduktion des Astigmatismus von 60 % ermöglichen. Die Inzisionen lassen sich leicht durch stumpfe Instrumente öffnen und zeigen postoperativ nur eine minimale Narbe (Abb. 4). Zurzeit untersuchen wir die Ergebnisse in einer prospektiven Studie. In näherer Zukunft wird eine Irisregistrierung zur Verfügung stehen, die eine präoperative Aufnahme mit dem Patientenauge unter dem Laser vergleicht und eine mögliche Cyclotorsion direkt ausgleicht. Diese Systemerweiterung wird sicherlich einen positiven Einfluss auf die Korrektur von Astigmatismen haben.

Auch bei dezentrierten Linsen, die beispielweise bei Patienten vorzufinden sind, die unter dem Marfan-Syndrom leiden, konnte die laserassistierte Behandlungen erfolgreich durchgeführt werden (Abb. 5 und 6). Insbesondere der geringere Stress,

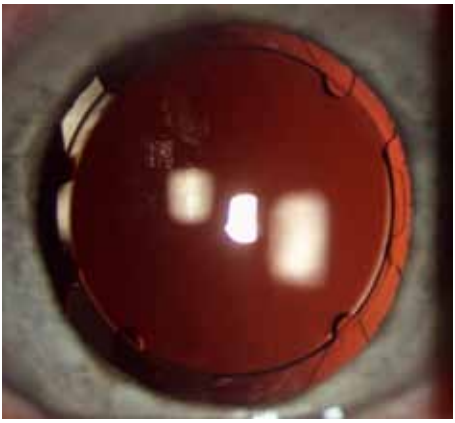

Abb. 5: Postoperative Aufnahme der Femtis Laser Lens

Abb. 6: Femto-Kapsulotomie bei Marfan-Syndrom

der im Rahmen der Kapsulotomie und der Kernfragmentierung auf die Zonula ausgeübt wird, stellt einen wesentlichen Vorteil des laserassistierten Verfahrens gegenüber der herkömmlichen Phakoemulsifikation dar.

Neue Modelle von Intraokularlinsen mit neuen Haptik-Systemen, wie die FEMTIS Laser Lens der Firma Oculentis, wurden extra für die laserassistierte Chirurgie angepasst. Die reproduzierbare und optimierte Größe der Kapsulotomie ermöglicht eine zusätzliche Enklavation der Linse in der Rhexis. Dadurch wird eine Zentrierung auf die Rhexis, eine optimale Überlappung der Optik sowie eine Reduktion von Kapselphimosen, Dezentrierungen und Rotationen ermöglich.

Zusammenfassung und Take-home-Message:

- FLACS stellt ein sicheres, vorhersagbares Verfahren mit hoher Reproduzierbarkeit dar
- Kurze Behandlungszeiten nach einer steilen Lernkurve
- FLACS benötigt einen relativ geringeren Einsatz von Phakoenergie im Vergleich zum herkömmlichen Verfahren ($p = 0{,}031$)
- Außer Hornhauttrübungen praktisch kein KI
- Komplette Kapsulorhexis in 99 % der Behandlungsfälle
- Perfekte IOL-Zentrierung
- Keine schwerwiegenden, laserinduzierten Komplikationen
- In der Literatur: geringerer Endothelverlust im Vergleich zum manuellen Verfahren
- Kontinuierliche Weiterentwicklung des Lensar Laser System: Iriserkennung, automatisches Grading der Kernhärte und kürzere Scanzeiten durch Optimierung der Scheimpflug-Kamera

REFRAKTIVE IMPLANTATE

Refraktiver Linsenaustausch bei hoher Myopie: Intraokularlinsenberechnung

B. C. Thomas, W. Haigis, V. Friederich, G. U. Auffarth, M. P. Holzer

Zusammenfassung

Hintergrund: Die Berechnung einer Intraokularlinse (IOL) mit negativer Brechkraft bei hoher Myopie erfordert einen besonderen Fokus auf die IOL-Berechnungsformel. Die Falldarstellung soll die postoperativen Ergebnisse (Refraktion, Visus) nach refraktivem Linsenaustausch bei hoher Myopie evaluieren.
Methodik: Fallbericht.
Ergebnisse: Bei einer 50-jährigen Patientin mit Wunsch nach Brillenunabhängigkeit für die Ferne betrug die präoperative Refraktion R –20,0/–1,0/8° (Achsenlänge 30,89 mm) und L –20,5/–2,0/168° (Achsenlänge 30,63 mm) mit einem korrigierten Fernvisus (CDVA) von R 0,50 dezimal und L 0,63 dezimal. Nach Abwägung verschiedener Behandlungsoptionen wurde unter Verwendung optimierter Konstanten und der Haigis-Formel die Implantation einer MA60MA (Alcon) mit R –1,0 dpt Brechkraft (Zielrefraktion –0,77 dpt) und L 0,0 dpt Brechkraft (Zielrefraktion –0,98 dpt) durchgeführt. Drei Monate postoperativ zeigte sich eine subjektive Refraktion von R +0,50/–0,50/180° und L plan/–0,50/175° mit einem unkorrigiertem Fernvisus (UDVA) von R 0,50 und L 0,63 sowie einem CDVA von R 0,63 und L 0,8. Die Abweichung von der Zielrefraktion (sphärisches Äquivalent) betrug auf dem rechten Auge +1,02 dpt und auf dem linken Auge +0,73 dpt. Unter Verwendung der nicht angepassten Berechnungsformel wäre für beide Augen eine um 1 bis 2 dpt zu schwache IOL gewählt worden.
Schlussfolgerungen: Beim refraktiven Linsenaustausch ist eine genaue IOL-Berechnung unerlässlich. Trotz Verwendung optimierter Konstanten und einer geeigneten Formel wich die erreichte Refraktion von der Zielrefraktion ab (Hyperopisierung). In unserem Fall wurde präoperativ die Zielrefraktion bewusst leicht myop gewählt, um ein hyperopes Endergebnis zu vermeiden. Postoperativ wurde dann ein nahezu emmetropes Ergebnis erreicht, womit die Patientin sehr zufrieden war, da ihr Wunsch nach Brillenunabhängigkeit für die Ferne erfüllt wurde. Insbesondere im refraktiv-chirurgischen Bereich sollten die Patienten über die weniger genaue Vorhersagbarkeit der IOL-Berechnung im Falle von hoch myopen Augen aufgeklärt werden.

Summary

Background: Calculation of an intraocular lens (IOL) with minus diopter power in high myopia requires special attention to the IOL calculation formula. This case report evaluates the postoperative outcome (refraction and visual acuity) after refractive lens exchange in high myopia.
Methods: Case report.

Results: In a 50 year old patient desiring for spectacle independence especially for far vision, the preoperative refraction was OD–20.0/–1.0/8° (axial length 30.89 mm) and OS–20.5/–2.0/168° (axial length 30.63 mm) with corrected distance visual acuity (CDVA) of OD 0.50 decimal and OS 0.63 decimal. After evaluation of different treatment options, implantation of a MA60MA (Alcon) with IOL power of –1.0 D (OD, target refraction –0.77 D) and 0 D (OS, target refraction –0.98 D) using optimized constants and the Haigis formula was performed. Three months postoperative, the subjective refraction was OD +0.50/–0.50/180° and OS plano/–0.50/175° with an uncorrected distance visual acuity (UDVA) of OD 0.50 and OS 0.63 and a CDVA of OD 0.63 and OS 0.8. The deviation of the targeted refraction (spherical equivalent) was OD +1.02 D and OS +0.73 D. Using a non-optimized calculation formula an IOL power 1 to 2 D too weak would have been chosen for both eyes.
Conclusion: In refractive lens exchange an exact IOL calculation is essential. Despite using optimized constants and an appropriate formula the achieved refraction deviated from the targeted refraction (hyperopisation). In our case, the preoperative refraction was deliberately chosen slightly myopic to avoid a hyperopic result. Postoperatively an almost emmetropic result was achieved. The patient was very content because she became spectacle independent for far vision. Especially in refractive surgery, patients should be informed about the less exact predictability of IOL calculation in case of highly myopic eyes.

Einleitung

Bei der IOL-Implantation in hoch myopen Augen gibt es einige Besonderheiten zu beachten. Ab einer Achsenlänge von ca. 31,0 bis 32,0 mm werden IOLs mit negativen Brechwerten („Minuslinsen“) erforderlich [1, 2].

Beim Übergang von „Plus“ nach „Minus“ ändert sich bei Meniskuslinsen die Geometrie der IOL und damit die Lage der Hauptebenen [1, 2]. Daher sind bei der IOL-Berechnung unterschiedliche Konstantensätze notwendig [1, 2]. In der Literatur wurden durchweg hyperope Refraktionsabweichungen nach IOL-Implantation in langen Augen beschrieben [2–4].

Methoden

Falldarstellung.

Ergebnisse

Präoperativ

Eine 50-jährige Patientin stellte sich mit dem Wunsch nach Brillenunabhängigkeit, insbesondere für die Ferne, vor. Die wichtigsten präoperativen Befunde sind in Tabelle 1 dargestellt. Beidseits waren ihre Linsen klar.

Präoperativ	R	L
Subjektive Refraktion	−20,0/−1,0/8°	−20,5/−2,0/168°
Kornealer Astigmatismus (dpt)	−2,08/5°	−2,35/176°
Achsenlänge (mm)	30,89	30,63
CDVA (dezimal)	0,5	0,63
Endothelzellzahl (Zellen/mm^2)	2457	2797

Tab. 1: Die wichtigsten präoperativen Befunde. Der korneale Astigmatismus und die Achsenlänge wurden mit dem IOLMaster bestimmt
CDVA = korrigierter Fernvisus (corrected distance visual acuity), dpt = Dioptrien

Die Patientin wurde ausführlich über verschiedene therapeutische Optionen aufgeklärt. Die Implantation einer phaken Vorderkammerlinse lehnte sie ab. Sie favorisierte einen refraktiven Linsenaustausch (RLA). Als Zielrefraktion wurde Emmetropie bzw. leichte Myopie gewählt, um ein hyperopes Ergebnis zu vermeiden. Aufgrund der hohen Achsenlänge war der Einsatz einer Minuslinse erforderlich. Zur Implantation wurden zwei Alternativen erwogen: 1. eine torische IOL oder 2. eine monofokale IOL mit gegebenenfalls anschließendem Laser-touch-up oder additiver IOL bei Restrefraktion. Die Entscheidung fiel auf die monofokale Alcon Acrysof MA60MA, weil hier sowohl für den Plus- als auch den Minusbereich optimierte Konstanten vorliegen. Die MA60MA ist eine IOL aus hydrophobem Acrylat speziell für lange Augen (Lieferbereich −5,0 dpt bis +5,0 dpt in 1-dpt-Schritten).

Operation

Für die Berechnung der MA60MA wurden die Haigis-Formel und optimierte Konstanten verwendet. Es wurde ein komplikationsloser Femto-RLA durchgeführt. Für das rechte Auge wurde eine IOL der Stärke −1,0 dpt (Zielrefraktion: −0,77 dpt) und für das linke Auge 0,0 dpt (Zielrefraktion: −0,98 dpt) gewählt.

Postoperativ

Der postoperative Heilungsverlauf gestaltete sich komplikationslos. Die wichtigsten Ergebnisse drei Monate postoperativ sind in Tabelle 2 dargestellt. Das Refraktionsergebnis der Patientin lag um die Emmetropie und sie war mit dem Ergebnis sehr zufrieden.

3 Monate postoperativ	R	L
Subjektive Refraktion	+0,50/–0,50/180°	plan/–0,50/175°
Sphärisches Äquivalent (dpt)	+0,25	–0,25
Kornealer Astigmatismus (dpt)	–1,72/4°	–1,81/0°
UDVA	0,50	0,63
CDVA	0,63	0,80

Tab. 2: Die wichtigsten postoperativen Befunde
UDVA = unkorrigierter Fernvisus (uncorrected distance visual acuity), CDVA = korrigierter Fernvisus (corrected distance visual acuity), dpt = Dioptrien

Vergleicht man die erreichte mit der gezielten Refraktion zeigte sich auf beiden Augen mit der Haigis-Formel eine Abweichung in Richtung Hyperopie (Tab. 3). Wäre die gleiche IOL-Stärke unter Verwendung einer anderen Formel (SRK/T, Holladay 1, Hoffer Q) gewählt worden, wäre die Abweichung beidseits noch hyperoper gewesen (Tab. 3).

	R	L
Erreichte Refraktion (SÄ, dpt)	+0,25	–0,25
Zielrefraktion Haigis (SÄ, dpt)	–0,77	–0,98
SÄ Ziel vs. erreicht		
Haigis	+1,02	+0,73
SRK/T	+1,25	+0,99
Holladay 1	+1,40	+1,28
Hoffer Q	+1,55	+1,55

Tab. 3: Erreichte versus Zielrefraktion
SÄ = sphärisches Äquivalent, dpt = Dioptrien

Zur Berechnung der IOL wurden optimierte Konstanten verwendet, in unserem Fall die Konstanten für die MA60MA (–Dioptrien). Hätte man für die Berechnung andere Konstanten verwendet, zum Beispiel fälschlicherweise die der MA60MA (+Dioptrien) oder die der MA60AC, die das Spektrum in Richtung positive Dioptrienzahlen ergänzt, hätte der Operateur eine IOL-Stärke 1 bis 2 dpt negativer gewählt (Tab. 4). Das hätte eine noch stärkere Hyperopisierung zur Folge gehabt.

MA60MA (–Dioptrien) (–5,0 bis 0 dpt)	R	L
IOL-Stärke (dpt)	–1,0	0,0
Zielrefraktion (SÄ)	–0,77	–0,98
MA60MA (+Dioptrien) (0 bis +5,0 dpt)	**R**	**L**
IOL-Stärke (dpt)	–3,0	–1,0
Zielrefraktion (SÄ)	–0,44	–0,54
MA60AC (+6,0 bis +30,0 dpt)	**R**	**L**
IOL-Stärke (dpt)	–2,0	–1,0
Zielrefraktion (SÄ)	–0,51	–0,35

Tab. 4: Darstellung der vom Operateur gewählten IOL-Stärke mit Zielrefraktion, wenn für die Berechnung (fälschlicherweise) Konstanten anderer IOLs verwendet worden wären
SÄ = sphärisches Äquivalent, dpt = Dioptrien

Schlussfolgerungen

Trotz Verwendung optimierter Konstanten kam es zu einem hyperoperen Ergebnis als gezielt. In unserem Fall war die Abweichung für die Patientin nicht relevant, da sie ihre Wunschrefraktion Emmetropie erreicht hat. Es ist wichtig, Patienten mit hoher Achsenlänge darüber aufzuklären, dass die IOL-Berechnung ungenauer ist und eine Restrefraktion möglich ist. Dennoch liefert die Verwendung von optimierten Konstanten eine geringere Hyperopisierung, als wenn diese nicht verwendet werden [3, 4].

Literatur

1. Haigis W: Intraocular lens calculation in extreme myopia. J Cataract Refract 2009 May; 35(5):906–911
2. Haigis W: IOL-Kalkulationen bei hohen Ametropien. Ophthalmologe 2008 Nov;105(11): 999–1004
3. Petermeier K, Gekeler F, Messias A et al.: Intraocular lens power calculation and optimized constants for highly myopic eyes. J Cataract Refract Surg 2009 Sep;35(9):1575–1581
4. Terzi E, Wang L, Kohnen T: Accuracy of modern intraocular lens power calculation formulas in refractive lens exchange for high myopia and high hyperopia. J Cataract Refract Surg 2009 Jul;35(7):1181–1189

REFRAKTIVE CHIRURGIE

Komplizierte refraktive Hornhautchirurgie – in vermeintlich aussichtslosen Fällen

Eine Fallserie

L. Kiraly

Zusammenfassung

Hintergrund: Die refraktive Hornhautchirurgie mittels Excimer- und Femtosekundenlaser zur Behandlung von Refraktionsfehlern gehört zur Routine in refraktiven Augenzentren. Es stellen sich aber auch oft Patienten mit komplexen Fragestellungen vor, die ein besonderes Therapieregime benötigen.

Methode: In dieser Fallserie sollen Patienten mit komplexen Fragestellungen und OP-Ergebnissen vorgestellt werden. Zum Beispiel: Restrefraktion nach Katarakt-OP bei Z. n. nach hyperoper LASIK (2002), subepitheliale Fibrose und Katarakt bei Z. n. RK (1990), Z. n. Implantation einer torischen Silikon-IOL (vor Jahren) und „falscher Achse", hoher Hyperopie und hohem Astigmatismus (Phake IOL und LASIK nicht möglich), suspekter Hornhaut und Wunsch nach LASIK.

Ergebnisse: Für alle Patienten konnte eine refraktiv-chirurgische Lösung gefunden werden. Bei allen Patienten konnte Brillenfreiheit erzielt werden.

Schlussfolgerung: In High-Volume-refraktiven Augenzentren kommen auch häufig Patienten mit komplexen Fragestellungen. Für eine erfolgreiche Behandlung müssen alle refraktiv-chirurgischen Verfahren angeboten werden können und ebenso die entsprechende Erfahrung mit komplexen Fragestellungen vorhanden sein. So können auch Patienten mit schwierigen Ausgangssituationen erfolgreich behandelt werden. Das heißt: Brillenfreiheit konnte erreicht werden.

Hintergrund

Die refraktive Hornhautchirurgie mittels Excimer- und Femtosekundenlaser zur Behandlung von Refraktionsfehlern gehört zur Routine in refraktiven Augenzentren. Es stellen sich jedoch auch oft Patienten mit komplexen Fragenstellungen vor, die ein besonderes Therapieregime benötigen.

Im Rahmen der Tagung der DGII stellte ich eine Fallserie mit Patienten mit komplexen Fragestellungen und OP-Ergebnissen vor. Zum Beispiel: Restrefraktion nach Katarakt-OP bei Z. n. hyperoper LASIK (2002), subepitheliale Fibrose und Katarakt bei Z. n. radiärer Keratotomie (RK) (1990), Z. n. Implantation einer torischen Silikon-IOL (vor Jahren) und „falscher Achse", hoher Hyperopie und hohem Astigmatismus (phake IOL und LASIK nicht möglich).

In diesem Artikel möchte ich näher auf eine Patientin mit Z. n. Implantation einer torischen Silikon-IOL (vor Jahren) und „falscher Achse“ eingehen.

Methode

Die 50-jährige Patientin stellte sich im Juli 2014 bei uns vor. Sie hat vor einigen Jahren beidseits einen refraktiven Linsenaustausch (RLA) durchführen lassen. Sie sagt, links war es gleich „gut“, aber rechts sehe sie Schattenbilder und etwas unscharf. Nun fragte sie uns, ob wir für sie noch etwas machen können. Anamnestisch hatte sie vor der Linsen-OP (monofokal IOL) eine Brille mit +5 dpt mit 4 dpt Hornhautverkrümmung. Der Visus rechts bei Erstvorstellung sc. 0,3 und mit +1,50s-4,50cA140 ° = 1,0 p. In Abbildung 1 sieht man die Topografie vor der OP.

Im Juli führten wir dann rechts eine Wellenfront-geführte Femto-LASIK mit statischem Eyetracker (iLASIK®; Fa. AMO) durch. In Abbildung 2 sehen Sie die Differenzkarte der axialen Krümmung der Vorderfläche. In Spalte 1 präop., Spalte 2 postop. und Spalte 3 Differenz zwischen prä- und postop. Die Höhe der Hornhautverkrümmung bleibt praktisch gleich, wogegen sich die Achse geändert hat und nun gut zur Achse der torischen IOL passt.

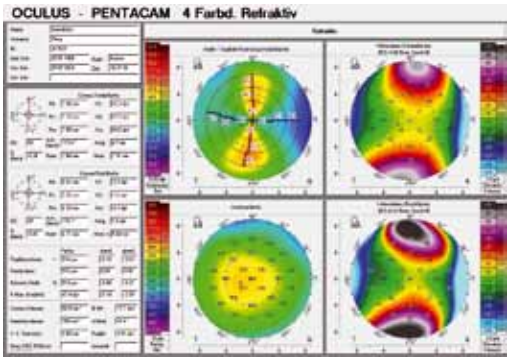

Abb. 1: Topografie vor OP

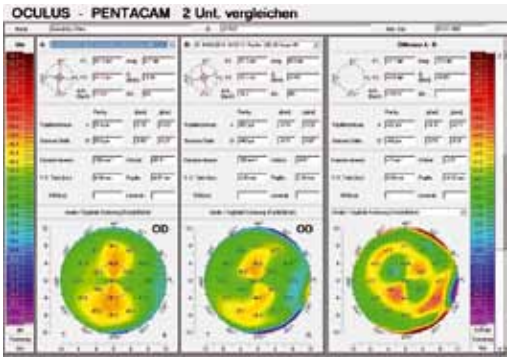

Abb. 2: Differenzkarte der axialen Krümmung der Vorderflächen

Zum besseren Verständnis bzgl. der Laserablation sieht man in Abbildung 3 zusätzlich noch die Differenzkarte der Hornhautdicke. Dadurch kann man die Ablation der Hornhaut gut nachvollziehen.

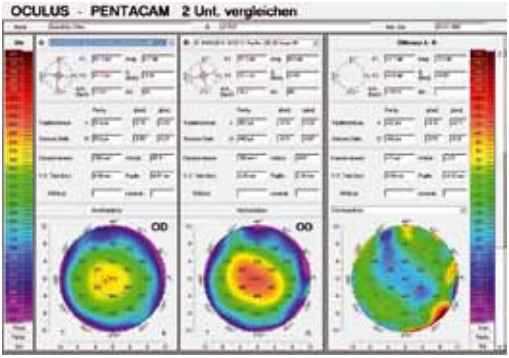

Abb. 3: Differenzkarte der der Hornhautdicke

Bereits am ersten postoperativen Tag hatte die Patientin rechts einen Visus von sc 1.0 (0,50 ZYL: –0,50/16 °).

MS 6116 TU (Toric IOL)	Technical Information	
	Type	Toric Posterior Chamber IOL (Three Piece, Foldable)
	Optic Material	Silicone Elastomer with UV-Absorber
	Haptic Material	High Molecular MicroPlex® PMMA
	Optic Shape	Spherical Anterior Surface — Toric Posterior Surface
	Haptic Shape	Undulated Z-Loop
	Diopter Range	Available on Request

Abb. 4: IOL-Austausch bei einer torischen Silikon-IOL

Ein IOL-Tausch bei einer torischen Silikon-IOL (Abb. 4; Dr. Schmidt MS6116TU) mit undulierter Z-Haptik wäre eine Rotation nach dieser langen Zeit unmöglich gewesen. Die Patientin ist hoch zufrieden. Es war eine kurze kontrollierte Chirurgie mit hoher Patientenzufriedenheit und sehr geringen Risiko.

Die Fälle sollen zeigen, dass es in vordergründig schwierigen Fällen, in hoch spezialisierten refraktiven Zentren eine Lösung für solche Patienten geben kann. Die Patienten danken es sehr und sind froh, dass ihnen geholfen werden konnte.

Comparison of Placido-Dual Rotating Scheimpflug, Swept Source Optical Coherence Tomography, and Placido-Slit Scanning Systems

C. Y. Choi

Summary

Purpose: To compare measurements of corneal indices using Placido-dual rotating Scheimpflug (PDRS), swept-source optical coherence tomography (SS-OCT), and Placido-slit scanning (PSS) systems.

Methods: 50 normal eyes (normal group) and 50 post-refractive surgery eyes (refractive group) were included. Corneal topography measurements were performed using PDRS (Galilei G2, Zeimer), SS-OCT (Casia SS-1000, Tomey), and PSS (Orbscan IIz, Bausch & Lomb). The intraclass correlation coefficients (ICC) and Bland-Altman plots were used to evaluate the agreement.

Results: The agreement among the three devices in terms of anterior keratometry, best-fit sphere radius and pachymetry was high (ICC>0.9) in both group. Posterior keratometry and eccentricity in both group had high ICC values between PDRS and SS-OCT (>0.9), but not PSS when compared with the other two devices.

PSS exhibited much steeper values for posterior keratometry (P<0.05) in both group. The ICC values for posterior corneal elevation were lower than 0.9 among all three devices, PDRS and PSS showed relatively higher ICC than with the PSS in both group. Maximum posterior elevation were highest for PSS (38.96 ± 9.53 µm normal group, 44.98 ± 11.36 µm refractive group), followed by SS-OCT (10.60 ± 3.30 µm normal group, 10.94 ± 4.03 µm refractive group), and PDRS (8.84 ± 3.92 µm normal group, 9.38 ± 3.50 µm refractive group).

Conclusions: The anterior keratometry and pachymetry obtained using three different devices showed high degrees of agreement. Posterior keratometry and eccentricity showed greater agreement between PDRS and SS-OCT than with the PSS system. PDRS and SS-OCT than with the PSS system. PDRS and SS-OCT were equivalent in detecting the shape of the cornea and could be considered interchangeable.

Since 1995, Orbscan (Bausch & Lomb, Rochester, New York, USA) has been the most widely used method for measurement of cornea. In addition, advanced measurement systems have become available to assess corneal thickness, curvature, and elevation. In particular, the Placido-dual rotating Scheimpflug (PDRS; Galilei G2, Zeimer Ophthalmic Systems, Port, Switzerland) and swept source optical coherence

tomography systems (SS-OCT; Casia SS-1000, Tomey, Nagoya, Japan) enable direct imaging of the posterior cornea [1, 2, 3]. The present study sought to compare and calculate agreement between three different corneal topography systems including PDRS, SS-OCT, and PSS.

Materials and Methods

Repeatability

Three successive measurements of 20 participants were performed and intraclass correlation coefficients (ICC) were calculated for each measurement between instruments for anterior and posterior keratometry, posterior elevation, and pachymetry.

Patient Selection and Measurements

This is a prospective cross-sectional study including 100 eyes from 100 healthy subjects Fifty normal eye ("Normal group") and 50 postrefractive surgery eyes ("Refractive group") were evaluated. Inclusion criteria were aged 18 to 40 years with a spherical equivalent ranging from +1.00 to −6.00 D. Additionally, patients with astigmatism >2.50 D, keratometric values >47.2 D in any axis, or IS values (difference in inferior-superior keratometry) >1.4 D were excluded from this study.

All measurements were performed continuously in individual patients between 10 AM and 1 PM to avoid the effects of diurnal variation in corneal indices. USP was performed at the end to avoid the effects of corneal applanation on the other examinations.

Statistical Analysis

Data analysis was performed using SPSS 18.0 (SPSS, Inc, Chicago, IL, USA). To compare measurements between two different devices, paired sample t-tests were done. To analyze the repeatability and agreement of the results, the ICC was calculated.

Results

Repeatability

The repeatability of PDRS, SS-OCT, and PSS were excellent for anterior average keratometry (ICC = 0.999, 1.000, and 0.996, respectively), posterior average keratometry (ICC = 0.982, 0.984, and 0.945, respectively), MPE (ICC = 0.945, 0.955, and 0.943, respectively), and pachymetry (ICC = 0.999, 1.000, and 0.995, respectively).

PDRS and SS-OCT

Anterior and posterior keratometry, BFSR, posterior elevation, and pachymetry were statistically different between devices ($P < 0.05$) in both group, with the exception of anterior average keratometry in the normal group ($P = 0.233$). The ICC values be-

tween the two devices were high for anterior and posterior keratometry, BFSR, and pachymetry (>0.900) in the normal and refractive group. PCE and MPE did not show high ICC values between the two sstems (0.811 and 0.603 in the normal group, 0.845 and 0.847 in the refractive group). Mean values of MPE were lower with PDRS (8.84 ± 3.92 µm in the normal group, 9.38 ± 3.50 µm in the refractive group) than SS-OCT (10.60 ± 3.30 µm in the normal group, 10.94 ± 4.03 µm in the refractive group).

PDRS and PSS

Anterior and posterior keratometry, BFSR, posterior elevation, and pachymetry were significantly different between the two devices ($P < 0.05$) in both group. The ICC values between the two devices were high for anterior keratometry, BFSR, and pachymetry (>0.900) in the normal and refractive group. Posterior keratometry did not exhibit a high ICC in the normal (flat, steep, and average; 0.560, 0.833, and 0.788, respectively) or refractive group (flat, steep, and average; 0.482, 0.503, and 0.639, respectively). PCE and MPE showed very low ICC values (0.072 and 0.165 in the normal group, 0.200 and 0.121 in the refractive group). Mean values of MPE were much lower with PDRS (8.84 ± 3.92 µm in the normal group, 9.38 ± 3.50 µm in the refractive group) than PSS (38.96 ± 9.53 µm in the normal group, 44.9 8 ±11.36 µm in the refractive group).

SS-OCT and PSS

Anterior and posterior keratometry, BFSR, posterior elevation, and pachymetry showed statistically significant differences between the two devices ($P < 0.05$) in both group, with the exception of thinnest pachymetry of the normal and refractive group ($P = 0.138$ and 0.586, respectively). The ICC values were high for anterior keratometry, BFSR, and pachymetry (>0.900) in the normal and refractive group. Posterior keratometry did not exhibit high ICC values in the normal (flat, steep, and average; 0.626, 0.845 and 0.827, respectively) or refractive groups (flat, steep and average; 0.555, 0.524 and 0.704, respectively). PCE and MPE had very low ICC values (0.022 and 0.349 in the normal group, 0.189 and 0.147 in the refractive group).

Mean values of MPE were much lower with SS-OCT (10.60 ± 3.30 µm in the normal group, 10.94 ± 4.0 µm in the refractive group) than with PSS (38.96 ± 9.53 µm in the normal group, 44.98 ± 11.36 µm in the refractive group) (Figure 1 and 2).

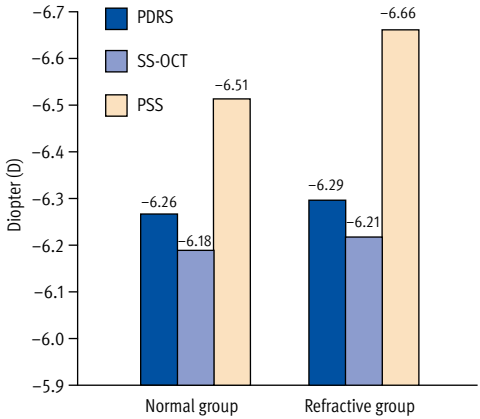

	ICC	
	Normal group	Refractive group
PDRS and SS-OCT	0.967	0.958
PDRS and PSS	0.788	0.639
SS-OCT and PSS	0.827	0.704

Figure 1: Posterior average keratometry values with Placido-dual rotating Scheimpflug (PDRS), swept source optical coherence tomography (SS-OCT), and Placido-slit scanning (PSS) systems. There was a significant difference among the three devices (P <0.001, paired sample t-test). Agreement between PDRS and SS-OCT was high (ICC >0.900), though not with PSS.

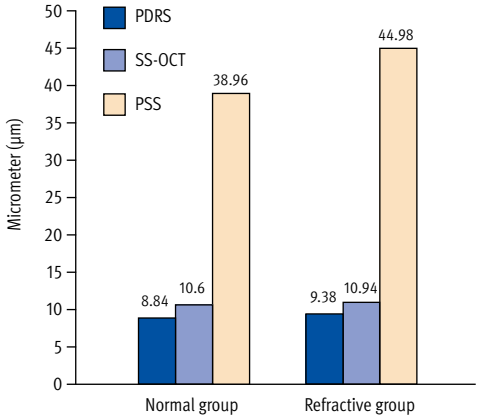

	ICC	
	Normal group	Refractive group
PDRS and SS-OCT	0.603	0.847
PDRS and PSS	0.165	0.121
SS-OCT and PSS	0.349	0.147

Figure 2: Maximum posterior elevation of the cornea above the best fit sphere measured with Placido-dual rotating Scheimpflug (PDRS), swept source optical coherence tomography (SSOCT), and Placido-slit scanning (PSS). There was a significant difference among the three devices (P <0.05, paired sample t-test). Measured data was much higher with PSS than with SSOCT or PDRS.

Discussion

In the present study, we set the same BFSR region as 10.0 mm and compared the values measured with each device. Although there were statistically significant differences in posterior BFSR values between PDRS and PSS, high agreement (ICC = 0.957 in the normal group, 0.925 in the refractive group) was observed. Similar to the pre-

vious study [3], posterior keratometry values were steeper and posterior corneal elevation values (PCE and MPE) were higher in PSS than PDRS ($P < 0.001$, ICC ≤ 0.900).

In comparing values between PDRS and SS-OCT, most of the indices showed statistically significant differences, while two systems showed excellent agreement (ICC > 0.900), with the exception of posterior elevation (PCE and MPE).

Posterior elevation showed poor agreement between PDRS and SS-OCT. An MPE value that was greater by about 1.6 µm (1.76 µm in the normal group and 1.56 µm in the refractive group) was obtained with SS-OCT. However, compared with PSS, PDRS and SS-OCT showed very similar results for MPE. PSS showed an approximately 30 µm difference for MPE compared with the other two devices.

With respect to posterior keratometry, PDRS and SS-OCT showed very slight differences of less than 0.1 D and high agreement in flat, steep, and average values (ICC > 0.900). Considering the minimal measurement scale of refraction is typically 0.25 D, this small difference can be regarded as clinically irrelevant. In addition to posterior keratometry, the posterior cornea eccentricity also showed high agreement between PDRS and SS-OCT (ICC = 0.906 in the normal group, 0.911 in the refractive group). These results demonstrated that PDRS and SS-OCT detected an equivalent shape of the posterior cornea and could be considered interchangeable [4].

In conclusion, this study is the first to compare PDRS and SS-OCT with PSS. The PDRS and SS-OCT systems showed high agreement, especially for posterior corneal measurements, in contrast with PSS. MPE values were lower in PDRS and SS-OCT compared with PSS. These results were similar in both normal eyes and post-refractive surgery eyes. SS-OCT system provided reliable corneal evaluation without conventional Placido disk, as well as PDRS. Our results may be helpful in interpreting characteristics and measurement results from various types of topography.

References

1. Aramberri J, Araiz L, Garcia A et al.: Dual versus single Scheimpflug camera for anterior segment analysis: Precision and agreement. J Cataract Refract Surg 2012;38(11):1934–1949
2. Jhanji V, Yang B, Yu M et al.: Corneal thickness and elevation measurements using swept sourceoptical coherence tomography and slit scanning topography in normal and keratoconic eyes. Clin Experiment Ophthalmol 2013
3. Sy ME, Ramirez-Miranda A, Zarei-Ghanavati S et al.: Comparison of posterior corneal imaging before and after LASIK using dual rotating scheimpflug and scanning slit-beam corneal tomography systems. J Refract Surg 2013;29(2):96–101
4. Gatinel D, Malet J, Hoang-Xuan T, Azar DT: Corneal elevation topography: best fit sphere, elevation distance, asphericity, toricity, and clinical implications. Cornea 2011;30(5):508–515

Rechtsfragen zur Abrechnung/Kostenerstattung

M. Zach

Zusammenfassung
Wurde in den letzten Jahren noch über die Erstattungspflicht für LASIK dem Grunde nach gestritten, sind viele Krankenversicherungen heute dazu übergegangen, in ihren Tarifklauseln eine Begrenzung der Erstattung der Höhe nach vorzusehen. Zur Erstattungspflicht der Implantation phaker Linsen und der femto-assistierten Kataraktoperation liegen nun erste gerichtliche Entscheidungen vor.

Summary
In recent years many disputes took place about the rejection of reimbursement for LASIK treatment-costs by private health insurance companies. Today the terms and conditions often recognise reimbursement obligation but also provide limitations. The reimbursement obligation concerning the costs for implantation of phakic lens and femto-assisted cataract surgery has just been object of juridical decisions.

I. Tarifklauseln der privaten Krankenversicherung

Die private Versicherungswirtschaft hat inzwischen auf die Bestätigung der LASIK-Kostenerstattung durch die Rechtsprechung [1] reagiert und diverse Erstattungstarife aufgelegt, die sich explizit mit der Kostenerstattung für LASIK befassen, diese insbesondere von einer vorherigen schriftlichen Zusage abhängig machen [2] oder auf bestimmte Höchstbeträge deckeln [3]. Angesichts derartiger Klauseln ist wieder eine verstärkte Zurückhaltung geboten bei der Auskunftserteilung zur Erstattungsfähigkeit einer LASIK. Zwar scheinen derartige Klauseln geradezu generalisiert die medizinische Notwendigkeit der LASIK zu bestätigen, andererseits aber bedingen sie de facto einen nahezu vollständigen Leistungsausschluss, sodass behandlerseitig eine Prognose zur Erstattung nur in Kenntnis der vereinbarten Versicherungstarife abgegeben werden sollte.

II. Medizinische Notwendigkeit der Implantation phaker Linsen

Durch das sachverständig beratene Landgericht Deggendorf [4] wurde nun erstmals gerichtlich die Implantation einer phaken Hinterkammerlinse in der torischen

Ausführung (bei hoher Hornhautverkrümmung und einem Stärkenunterschied zwischen beiden Augen von ca. 5 dpt) für geeignet und medizinisch notwendig gehalten, eine Funktionsrehabilitation des Auges herbeizuführen. Die Verweisung auf eine Brille, die als bloßes Hilfsmittel aus medizinischer Sicht zweitrangig und nur temporär sinnvoll sei, hielt es für keine geeignete Versorgungsalternative. Aus diesem Grund hat das Gericht die medizinische Notwendigkeit einer ICL-Implantation hier unproblematisch bejahen können und die Versicherung zur Zahlung verurteilt. Hier war die ICL alternativlos, jedenfalls kamen Hilfsmittel nicht in Betracht.

III. Femto-assistierte Kataraktoperation in der PKV-Erstattung

Eine am 08.03.2013 universitär durchgeführte Kataraktoperation nebst Intraokularlinsenimplantation mittels Femtosekundenlasers für 5.006,01 EUR wurde der privaten Krankenversicherung zur tariflichen Erstattung vorgelegt. Als Diagnose lag eine „Cataracta senilis proveda, hyperopie“ zugrunde und wurde seitens der Kostenträger auch nicht in Abrede gestellt. Die Beihilfestelle des Klägers, das Landesamt für Besoldung und Versorgung Baden-Württemberg, leistete im tariflichen Umfang, nämlich in Höhe von 70 % des Rechnungsbetrages ohne die Erhebung GOÄ-rechtlicher Einwendungen. Die private Krankenversicherung hingegen vertrat den Standpunkt, dass die eigentliche Kataraktoperation von dem Arzt zutreffend mit der Position 1375 GOÄ abgerechnet worden ist. Eine weitergehende Erstattung wurde jedoch versagt, da bei dem Einsatz des Femtosekundenlasers es sich lediglich um eine besondere Ausführungsart dieser Operation handele, sodass eine zusätzliche Abrechnung analog Ziff. 5855 nicht zulässig sei. Das Gericht erhob Beweis darüber, ob die zusätzliche Abrechnung der Position 5855 mit 1.005,45 EUR je Auge zum 2,5-fachen Steigerungssatz sowie Materialkosten (Patienteninterface) zulässig waren und ob außerdem die Position 1375 GOÄ mit dem 3,5-fachen Satz abgerechnet werden durfte.

Die erste Frage wurde von dem universitären Sachverständigen bejaht [5], die zweite verneint. Der Sachverständige hob hervor, dass vorliegend die Kataraktoperation als kombinierter Eingriff durchgeführt worden sei. Als Vorbehandlung bezeichnete er ein standardisiertes Vorschneiden der drei Hornhautschnitte für den Zugang zur Kataraktoperation, ohne das Auge zu eröffnen. Gleichzeitig werde an errechneter Stelle ein kornealer Entlastungsschnitt platziert, um die durch die Operation induzierten Verkrümmungen der Hornhautoberfläche zu kompensieren, was zu einer besseren Sehqualität postoperativ führe. Weiterhin werde die Vorderkapsel der biologischen Linse des Patienten standardisiert an genau errechneter Stelle vorperforiert, was die Vorhersehbarkeit der genauen anatomischen Position der später implantierten Okularlinse und damit die Vorausberechnung der nötigen Stärke

der Intraokularlinse deutlich verbessere. Eine weitere Aufgabe des Femtolasers bei diesem kombinierten Eingriff sei die Fragmentierung des harten Linsenkerns, um mechanische Komplikationen bei der danach erfolgenden Kataraktoperation durch einen harten Kern zu vermeiden.

Der Sachverständige hielt insofern den Einsatz des Femtosekundenlasers für medizinisch notwendig im Sinne von § 1 Abs. 2 der Versicherungsbedingungen der privaten Krankenversicherer (MB-KK). Zur Abrechnung der Position 5855 GOÄ hielt er fest, dass eine Abrechnung des Femtoeinsatzes in der GOÄ nicht vorgesehen sei. Er hielt aber die analoge Anwendung der Ziff. 5855 GOÄ – so wie bei der Lasikoperation [6] – für zulässig, weil bei der Laser-refraktiven Kataraktchirurgie die Situation vergleichbar sei, weil hier die konventionelle Kataraktchirurgie um die Laserbehandlung ergänzt werde [7]. Soweit parallel dazu auch die Position 1375 GOÄ zur Abrechnung gelange, reduzierte er den angemessenen Steigerungsfaktor von 3,5 auf 2,5, da die Laservorbehandlung es dem Operateur ermögliche, die Schnitte der Kataraktoperation präziser und einfacher durchzuführen. Die so durch die Vorbehandlung herbeigeführte Erleichterung müsse sich im erniedrigten Steigerungsfaktor der Position 1375 GOÄ dann niederschlagen. Die Laser-refraktive Kataraktoperation gehe vom ärztlichen Aufwand weit über das Maß der konventionellen Kataraktoperation ohne Laservorbehandlung nach Ziff. 1375 GOÄ hinaus. Die Kombination der beiden Eingriffe bei der Laser-refraktiven Kataraktchirurgie diene zum einen der Erhöhung der Sicherheit bei der dann folgenden Kataraktoperation durch Vorbahnung der Operationsschnitte im Gewebe der Hornhaut und der Linse des Auges, zum anderen aber auch in einer Standardisierung der OP-Schnitte und damit der besseren Vorausberechenbarkeit der notwendigen Stärke der Intraokularlinse, um postoperativ einen möglichst geringen Berechnungsfehler zu erhalten und die Sehleistung des Patienten damit zu rehabilitieren.

Bemerkenswert erscheint auch der Hinweis des Sachverständigen, dass die ersten Phakoemulsifikationsgeräte für die Kataraktoperation umgerechnet ähnlich kostspielig waren wie die Anschaffung eines Femtolaser-Kataraktsystems heute. Zum damaligen Zeitpunkt bestand auch seitens der Fachleute keine Einigkeit über die Notwendigkeit dieser neuen Methode. Er bezeichnet die Behauptung des Kostenträgers als falsch, wonach es keinen wissenschaftlichen Nachweis gebe, dass die Femto-Kataraktlaserchirurgie einen gesundheitlichen Mehrwert für den Patienten hat. Er verwies auf eine Studie, wonach im Vergleich zur konventionellen Kataraktchirurgie eine signifikant geringere Schädigung des Endothels und eine nach Kataraktoperation geringere Hornhautverkrümmung (Astigmatismus) zeigte [8]. Sowohl die Hornhautverkrümmung als auch die verminderte Endothelzellenzahl seien Resultat einer Beschädigung des Hornhautgewebes durch die Kataraktoperation. Eine geringere Verminderung der Endothelzellenzahl habe den gesundheitlichen Mehrwert, dass eine gefürchtete Komplikation der Kataraktchirurgie, nämlich die Hornhautquellung mit Hornhauttrübung durch Endothelzellverminderung,

vermieden wird. Eine Hornhautverkrümmung sei ein unphysiologischer Zustand, der wiederum zu behandeln sei. Auch die Kosten des Patienteninterface waren zu erstatten, da hiermit das Auge fixiert, anschließend dreidimensional vermessen und ausgehend von dieser dreidimensionalen Kartierung eine Schnittführung errechnet und vom Femtolaser ausgeführt werde, die ein signifikant besseres Ergebnis bzgl. Abbildungsqualität erlaube, wie sich in klinischen Situationen gezeigt habe. Die Sicherheit wird dadurch erhöht, dass aufgrund der Fixation mittels des Interface der Patient keine Augenbewegung mehr ausführen könne, was bei manueller Operation zu irreversiblen Schäden des Auges durch das Schneidinstrument führen könne. Bei Anwendung des Femtosekundenlasers sei dieser Sicherheitsgewinn zu erzielen und eine Vorderkapselruptur nicht zu erwarten.

Die auf diesem Gutachten fußende Entscheidung des Amtsgerichtes Köln [9] ist zu begrüßen. Sie stellt für die individuelle Befundlage dieses Patienten klar, dass die medizinische Notwendigkeit des Einsatzes des Femtosekundenlasers gegeben und die gewählte Abrechnung jedenfalls vertretbar war. Es handelt sich um die erste gerichtliche Entscheidung zu dieser Thematik. Berufspolitische Erwägungen sollten bei der Beurteilung der medizinischen Notwendigkeit eines Behandlungsansatzes – so wie vorliegend erfolgt – unberücksichtigt bleiben.

Literatur

1. Zach M: Rechtsfragen zur Abrechnung/Kostenerstattung. In: Auffarth GU, Kuchenbecker J (Hrsg.): 27. Kongress der DGII. Gießen: DGII 2013; 89–98
2. „Ambulante Leistung: 100 % für LASIK nach vorheriger schriftlicher Zusage“
3. „100 % des erstattungsfähigen Rechnungsbetrages für Sehhilfen (Brillengläser, Brillengestelle, Kontaktlinsen). Innerhalb von zwei aufeinanderfolgenden Kalenderjahren ist dabei die Gesamtleistung auf 100,- EUR begrenzt; wird eine Fehlsichtigkeit operativ beseitigt oder vermindert, beteiligt sich der Versicherer an den entstehenden Kosten bis zu insgesamt 300,- EUR (für ein oder zwei Augen). In diesem Fall erbringt der Versicherer Leistungen für Sehhilfen frühestens wieder im sechsten Jahr nach der Operation.“
4. LG Deggendorf, Urt. v. 06.05.2014, 12 S 44/13
5. Das LG Frankfurt/Oder, Urt. v. 02.10.2012, 6a S 198/11, hielt darüber hinausgehend die Abrechnung der Pos. 5855 GOÄ mit dem 4,3-fachen Steigerungsfaktor für zulässig.
6. Beschluss des Gebührenordnungsausschusses der Bundesärztekammer, Deutsches Ärzteblatt, Jg. 99, Heft 3, 18.01.2002, S. A144
7. Der Sachverständige bestätigte vorliegend die Steigerungssatzbegründung (2,5-fach) des Behandlers: „erhöhter Aufwand bei Behandlung multipler Strukturen (Hornhaut, Linsenkapsel und Linsenkern)“.
8. Mastropasqua L, Toto L, Mastropasqua A et al.: Femtosecond laser versus manual clear corneal incision in cataract surgery. J Refract Surg 2014, Jan, 30 (1):27–33
9. AG Köln, Anerkenntnisurteil v. 12.01.2015, 146 C 186/13

PRESBYOPIE

Binokulare Funktion bei pseudophaken Patienten mit Mikromonovision

M. Abraham, P. Hoffmann

Einleitung

Eine Kataraktoperation „verjüngt“ beim Patienten zwar Visus, Kontrast und Farbensehen, nicht aber die Akkomodation. Das ist für das Sehen ohne Brille betrüblich, weil der Defokus der bei Weitem wichtigste Abbildungsfehler ist. Obgleich viele Strategien zum Akkomodationsersatz existieren, ist Mini- oder Mikromonovision (MMV: Emmetropie an einem Auge, Myopie –0,5 bis –1,0 dpt am anderen Auge) eine einfache und wirtschaftliche Methode, ein besseres funktionelles Sehen zu erreichen. Wir haben untersucht, welche Auswirkungen MMV auf das binokulare Sehen in der Ferne, auf 80 cm und 40 cm Distanz hat.

Methoden

Insgesamt 46 pseudophake Patienten mit einem korrigierten Fernvisus von 0,8 oder besser wurden zunächst beidseitig sorgfältig ausrefraktioniert, und die emmetropisierende Refraktion als Probierbrille gesteckt. Hiermit wurde dann der binokulare Visus auf 4 m, 80 cm und 40 cm mit dem hinterleuchteten ETDRS-Chart ermittelt. Anschließend wurde erst das rechte und dann das linke Auge mit einer Addition von +0,5 versehen und alle Visusprüfungen wiederholt (Mikromonovision). Danach wurde der ganze Vorgang mit einer Addition von +1,0 durchgeführt (Minimonovision), sodass insgesamt fünf Messreihen vorlagen.

Die Patienten wurden befragt, ob sie durch die Additionsgläser eine Verschlechterung der Sehschärfe oder einen unangenehmes Sehgefühl bemerkt hätten. Für die Auswertung wurde der ETDRS-Visus zunächst in logMAR-Werte umgerechnet und mit diesen auch die statistischen Berechnungen durchgeführt. Messungen von Fusionsbreite, Stereopsis, Lesegeschwindigkeit und Kontrastsehen wurden in dieser Übersichtsarbeit nicht durchgeführt. Im Anschluss wurde eine Subgruppenanalyse für asphärisch-aberrationskorrigierende (AMO Tecnis One, Alcon Acrysof IQ, Hoya 251) versus sphärische und aberrationsneutrale (AMO Sensar One, Alcon Acrysof, Bauch & Lomb EnVista MX60) Linsen durchgeführt.

Ergebnisse

Der korrigierte binokulare Fernvisus betrug logMAR −0,07 ± 0,07 (1,15 dezimal). Intermediär wurde in dieser Konfiguration +0,30 ± 0,14 (dezimal 0,50) und nah +0,60 ± 0,18 (dezimal 0,25) erreicht. Mit MMV 0,5 dpt verlor der Fernvisus kaum messbar (0,1 Zeile), intermediär und nah konnten 2,0 Zeilen gewonnen werden. Die Augendominanz hatte hier keinen nennenswerten Einfluss auf das Ergebnis. Bei MMV 1,0 dpt gingen in der Ferne 0,4 bis 0,5 Zeilen verloren (je nach Dominanz), während intermediär 3,5 bis 3,6 und nah 3,5 bis 4,2 Zeilen (je nach Dominanz) gewonnen wurden. Zudem spielte bei MMV 1,0 die Augendominanz eine Rolle für das Ergebnis. Bei Emmetropie am dominanten Auge war der binokulare Fernvisus, bei Emmetropie am nicht dominanten Auge der Nahvisus besser.

Bei der subjektiven Bewertung gaben nur 2 % der MMV-0,5-Patienten eine Verschlechterung der binokularen Fernsehschärfe an, bei MMV 1,0 dagegen 83 %. Symptome eines gestörten Binokularsehens wurden bei 0 % der MMV-0,5-Patienten, aber bei 15 % der MMV-1,0-Patienten gesehen.

Bei der Subgruppenanalyse fiel auf, dass die Träger aberrationskorrigierender Linsen (20/46) einen minimal, aber statistisch nicht signifikant besseren Fernvisus hatten (logMAR −0,08 vs. −0,07), während die Träger konventioneller Linsen sich eines etwas besseren Intermediär- und Nahvisus ($P < 0,05$) erfreuen konnten. Im Einzelnen betrug die mittlere Visusdifferenz Asphäre – Sphäre in der Ferne bei Isometropie +0,1 Zeilen, intermediär −0,5 und nah −0,7 Zeilen. Bei MMV 0,5 wurden +0,2 Zeilen fern sowie −0,3 Zeilen intermediär und −0,4 Zeilen nah gemessen. Bei MMV 1,0 waren die Differenzen +0,2, −0,3 und −0,3 Zeilen (Abb. 1).

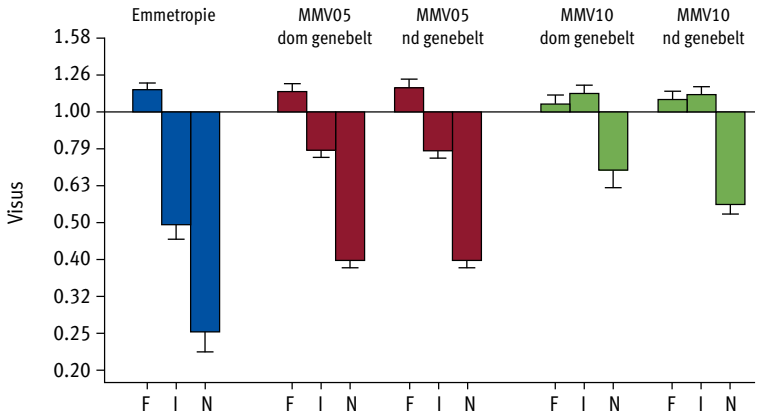

Abb. 1: Visuswerte als Mittelwert und Standardfehler für Emmetropie/Isometropie (blau), Mikromonovision 0,5 dpt (rot) und Mikromonovision 1,0 dpt (grün). Die Skalierung auf der Ordinate ist in logarithmischen Schritten, sodass jeweils eine Visuszeile auch einen gleich großen Schritt darstellt. Es ist gut zu erkennen, dass je 0,25 dpt MMV knapp eine Visuszeile nah und intermediär gewonnen wird

Diskussion

Das Bemühen um weitgehende Brillenfreiheit nach einer Kataraktoperation ist heute wichtiger denn je, trägt dieses doch erheblich zur Patientenzufriedenheit bei. Dazu stehen verschiedene Optionen zur Verfügung. Multifokale Linsen mit ein oder zwei Nahteilen (diffraktiv oder refraktiv) können den unkorrigierten Nahvisus deutlich verbessern, allerdings um den Preis des Kontrastverlustes sowie unerwünschter photischer Phänomene. Neuere Entwicklungen sind Linsen mit erweiterter Tiefenschärfe (EDF), die es ebenfalls auf diffraktiver und refraktiver Basis gibt. Diese Linsen sind ebenso wie die vorgenannten deutlich teurer als Standardimplantate, und auch hier ist ein gewisser Kontrastverlust unvermeidlich. Monovision ist eine besonders wirtschaftliche Variante, da hier mit Standardlinsen gearbeitet werden kann. Zudem können die oben genannten optischen Probleme nicht auftreten. Abhängig von der Größe der Anisometropie und dem Binokularstatus können allerdings Schwierigkeiten nicht nur bei der Stereopsis, sondern auch bei der Fusion oder gar dem Simultansehen provoziert werden [1, 2]. Eine frühe Beschreibung der gezielten pseudophaken Monovision wurde bereits 1984 geliefert [3].

Die theoretisch optimale Monovision wurde mit 0,88 dpt (–0,27 dpt am Fernauge) ermittelt [4], die meisten Studien sehen das Optimum zwischen 0,75 und 1,5 dpt [1, 4–6]. In Japan sind oft deutliche höhere Differenzen üblich [2, 7]. In der klinischen Praxis wurde die Unzufriedenheit der Patienten bei Monovision mit 2 dpt Differenz mit 20 % angegeben [2], aus unserer Sicht ein inakzeptabel hoher Wert trotz unbestreitbar guter Nahsehfunktion.

Für die eigenen Patienten muss also eine Lösung her, die eine möglichst große Akzeptanz ohne Störungen des Binokularsehens hat. Eine Mikromonovision von 0,5 dpt kann den Intermediär- und Nahvisus um ungefähr zwei Zeilen verbessern, ohne dass in der Ferne eine spürbare Verschlechterung festzustellen ist. Bei MMV 1,0 sinkt der Fernvisus etwas ab und ein kleiner Teil der Patienten bekommt binokulare Probleme. Eine MMV von 0,5 bis 0,75 dpt scheint ein gutes unkorrigiertes funktionelle Sehen nach Katarakt-OP zu garantieren. Aufgrund der fast gänzlich fehlenden Nebenwirkungen hält sich hier auch der Erläuterungsaufwand in Grenzen.

Die Bedeutung der Augendominanz wird unterschiedlich gesehen; es kann als sicher gelten, dass sie bei größerer Anisometropie eine erhebliche Rolle spielt [2, 6, 8–10], während diese bei Minimonivision relativ gering ist [5, 11]. Bei uns kam klar heraus, dass bei 0,5 dpt Differenz die Dominanz unerheblich ist, bei 1,0 dpt jedoch nicht. Bei noch höheren Werten dürfte die Bedeutung der Dominanz weiter zunehmen.

Wird Monovision noch mit EDF-Eigenschaften (Extended Depth of Field) kombiniert, kann eine noch bessere Funktion in der Nähe erreicht werden sowohl mit Induktion sphärischer Aberration [12] als auch mit diffraktivem Echelette-Design (Symfony EMEA-Trial SC2014OTH0007). In Verbindung mit der Symfony-IOL haben wir diese Erfahrung selbst auch gemacht und setzen hier eine Mikromonovision routinemäßig ein.

Asphärische Monofokallinsen wirken sich auf die unkorrigierte Hochkontrastsehschärfe im Nah- und Intermediärbereich kontraproduktiv aus. Der Gewinn in der Ferne ist kleiner als der Verlust in der Nähe. Dies ist unseres Wissens noch nie unabhängig untersucht worden. Aufgrund der bekannten Defokuskurven erscheint dieses Ergebnis auch vollkommen plausibel.

Zusammenfassend kann man sagen, dass eine geringe Monovision von maximal 0,75 dpt ein deutlich verbessertes Nah- und Intermediärsehen ohne unerwünschte optische Phänomene ermöglicht. Binokulare Probleme sind auch bei anspruchsvollen deutschen Patienten selten. Unser praktisch seit vielen Jahren geübtes Vorgehen, bei Katarakt-OP am zweiten Auge in Abhängigkeit von der Refraktion des ersten Auges eine leichte Monovision zu erzeugen, wird durch die Datenlage gut unterstützt.

Literatur

1. Hayashi K, Ogawa S, Manabe S-I, Yoshimura K: Binocular visual function of modified pseudophakic monovision. Am J Ophthalmol 2015 Feb;159(2):232–240
2. Ito M, Shimizu K, Niida T et al.: Binocular function in patients with pseudophakic monovision. J Cataract Refract Surg 2014 Aug;40(8):1349–1354
3. Boerner CF, Thrasher BH: Results of monovision correction in bilateral pseudophakes. J Am Intraocul Implant Soc 1984;10(1):49–50
4. Naeser K, Hjortdal JØ, Harris WF: Pseudophakic monovision: optimal distribution of refractions. Acta ophthalmologica 2014 May;92(3):270–275
5. Zettl S, Reiss S, Terwee T et al.: Effect of pseudophacic mini-monovision as an option for independence of spectacles in everyday life. Klin Monbl Augenheilkd 2014 Dec;231(12):1196–202
6. Finkelman YM, Ng JQ, Barrett GD: Patient satisfaction and visual function after pseudophakic monovision. J Cataract Refract Surg 2009 Jun;35(6):998–1002
7. Hayashi K, Yoshida M, Manabe S-I, Hayashi H: Optimal amount of anisometropia for pseudophakic monovision. J Refract Surg 2011 May;27(5):332–338
8. Handa T, Mukuno K, Uozato H et al.: Ocular dominance and patient satisfaction after monovision induced by intraocular lens implantation. J Cataract Refract Surg 2004 Apr; 30(4):769–774
9. McGill EC, Erickson P: Sighting dominance and monovision distance binocular fusional ranges. J Am Optom Assoc 1991 Oct;62(10):738–742
10. Schor C, Erickson P: Patterns of binocular suppression and accommodation in monovision. Am J Optom Physiol Opt 1988 Nov;65(11):853–861
11. Kim J, Shin HJ, Kim HC, Shin KC: Comparison of conventional versus crossed monovision in pseudophakia. Br J Ophthalmol 2014 Oct 6
12. Zheleznyak L, Sabesan R, Oh J-S et al.: Modified monovision with spherical aberration to improve presbyopic through-focus visual performance. Invest Ophthalmol Vis Sci 2013 May;54(5):3157–365

Klinische Ergebnisse einer Intraokularlinse mit erweiterter Tiefenschärfe

P. Hoffmann, M. Abraham, U. Hoffmann

Fragestellung

Monofokale Intraokularlinsen mit asphärischen Optiken liefern im Fokus eine sehr hohe Schärfe und einen hohen Kontrast. Außerhalb des Fokus fällt die Schärfe steil ab, was ohne Gleitsichtbrille zu unbefriedigenden Ergebnissen hinsichtlich der nutzbaren Tiefenschärfe führen kann. Linsen mit erweiterter Tiefenschärfe (Extended Depth of Field, EDF) sind eine Option, die das bisherige Angebot von Monofokal- und Bi-/Trifokallinsen ergänzt. Potenziell erweitern sie die Funktion monofokaler Linsen und warten mit weniger optischen Nebenwirkungen auf als Bi- oder Trifokallinsen. Funktion, Nebenwirkungen und subjektive Zufriedenheit wurden im Rahmen dieser Arbeit untersucht und quantifiziert.

Methoden

Im Rahmen einer Phase-IV-Studie mit insgesamt 15 Studienzentren in Europa wurde eine Linse mit erweiterter Tiefenschärfe untersucht. Die Linse ist asphärisch und das Beugungsgitter so gestaltet, dass nicht nur der gewünschte Effekt der Fokusdehnung erzielt wird, sondern auch die chromatische Längsaberration weitgehend verschwindet.

In Castrop-Rauxel wurden zwölf Patienten (sechs Männer, sechs Frauen, mittleres Alter 66 Jahre) bilateral operiert, elf davon mit Femtolaser-assistierter Technik. Astigmatismen ≥0,75 dpt wurden per fs-Laser-Keratotomien simultan mitkorrigiert, da die torische Version der Linse noch nicht zur Verfügung stand. Nach einem und drei Monaten wurden korrigierter und unkorrigierter Fernvisus (4 m) sowie binokularer Intermediär- (66 cm) und Nahvisus (40 cm) geprüft sowie Defokuskurven geschrieben. Fragebögen evaluierten Zufriedenheit und Performance bei typischen Alltagstätigkeiten in Schulnoten. Für die Visusprüfungen kamen hinterleuchtete ETDRS-Charts zum Einsatz.

Ergebnisse

Die Refraktion betrug nach einem Monat (arithmetisches Mittel des sphärischen Äquivalents [SEQ] ± Standardabweichung) +0,01 ± 0,28 dpt mit einem Zylinder von

0,33 ± 0,18 dpt. Nach drei Monaten wurde +0,01 ± 0,22 dpt SEQ mit einem Zylinder von 0,34 ± 0,18 dpt gemessen. Das Defokusäquivalent (DEQ) betrug 0,40 ± 0,20 dpt nach einem Monat und 0,36 ± 0,15 dpt nach drei Monaten. Zu beiden Zeitpunkten waren 100 % aller Augen binnen ±0,5 dpt um die Zielrefraktion und alle Zylinderwerte ≤0,5 dpt.

Der unkorrigierte binokulare Fernvisus betrug logMAR −0,07 ± 0,08 (dezimal 1,17) nach einem Monat und logMAR −0,09 ± 0,07 (dezimal 1,23) nach drei Monaten. Korrigiert wurde −0,13 ± 0,07 (dezimal 1,33) nach einem Monat und −0,12 ± 0,08 (dezimal 1,31) erreicht.

Intermediär wurde nach einem Monat logMAR +0,01 ± 0,10 (dezimal 0,98) und nach drei Monaten logMAR −0,01 ± 0,10 (dezimal 1,02) erzielt. In der Nähe (40 cm fest vorgegeben) wurde ohne Lesebrille nach einem Monat +0,19 ± 0,09 (dezimal 0,64) und nach drei Monaten +0,21 ± 0,09 (dezimal 0,62) erreicht. Wird der Leseabstand freigegeben, sind die Ergebnisse logMAR +0,16 ± 0,10 (dezimal 0,69) und logMAR +0,15 ± 0,09 (dezimal 0,70) auf eine Entfernung von 50 ± 7 cm. Die mittlere minimale Nahaddition für angenehmes Lesen betrug +1,00 ± 0,55 dpt.

Die Defokuskurve zeigt, dass der Visus vom Fernpunkt bis zu einem Defokus von –1,5 dpt immer über dezimal 1,0 lag (Abb. 1).

Die subjektive Benotung der Patienten ergab für alle Tätigkeiten in der Ferne und tagsüber (Spazierengehen, Schilder, Autofahren) Noten zwischen 1,0 und 1,3, Autofahren nachts 1,7, im Intermediärbereich (Supermarktregal, Computer, Schminken, Putzen) 1,1 bis 1,6, während das Zeitunglesen ohne Brille mit 2,3 bewertet wurde.

Alle Patienten empfahlen die Linse weiter. Zwei Patienten beschrieben spontan geringe bis mäßige Starburst-Effekte.

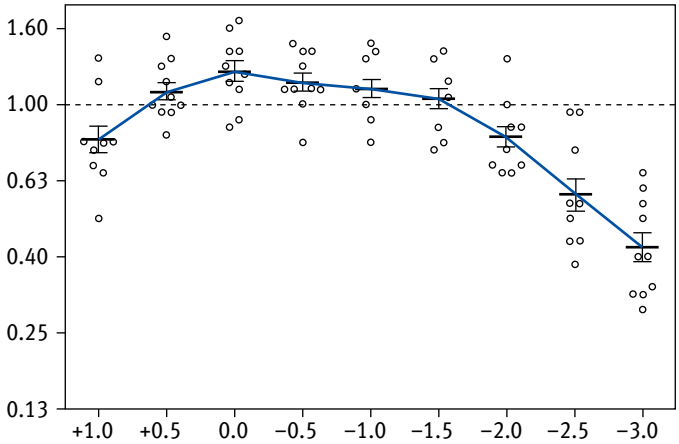

Abb. 1: Defokuskurve binokular. Auf der X-Achse ist die Defokussierung [dpt] aufgetragen, auf der Y-Achse der Dezimalvisus in logarithmischer Stufung. Es ist gut zu erkennen, dass es einen distinkten Visusgipfel gibt, der zum Nahbereich hin flach, zum Virtuellen hin steiler abfällt

Diskussion

Bereits 2010 wurde eine EDF-Linse beschrieben und die Eigenschaften auf der optischen Bank mit einer herkömmlichen diffraktiven Bifokallinse verglichen [1]. Die in unserer Arbeit untersuchte Linse verfolgt allerdings einen anderen Ansatz, da der Fokus nicht bis in den Nahlesebereich hineingedehnt wird.

Die untersuchte EDF-Linse ermöglicht sehr hohe Visuswerte in der Ferne und im Intermediärbereich. In diesem Bereich ist die neue Linse den etablierten Bi- und Trifokallinsen klar überlegen [2–6]. Im Nahbereich ist der Visus etwa doppelt so hoch wie mit einer vergleichbaren Monofokallinse, aber deutlich schwächer als mit einer Bi- oder Trifokallinse [2–6]. Für komfortables Lesen ist eine leichte zusätzliche Nahaddition von etwa 1 dpt hilfreich. Die Pseudoakkommodation der Linse ist in etwa mit der echten Akkomodation eines 46-jährigen phaken Menschen vergleichbar. Insgesamt ist eine deutlich erweiterte Funktion ohne Brille festzustellen, während die optischen Nebenwirkungen deutlich geringer sind als bei einer diffraktiven Bifokallinse. Die subjektive Zufriedenheit kann als sehr hoch bezeichnet werden, selbst für kritische Tätigkeiten wie nächtliches Autofahren. Am schlechtesten wurde – nicht überraschend – die unkorrigierte Zeitungslesefähigkeit bewertet.

Unseres Erachtens eröffnet die EDF-Linse ein neues Indikationsfeld und kann nach sorgfältiger Abwägung auch Patienten empfohlen werden, die nicht primär für eine klassische Bi- oder Trifokallinse infrage kämen. Die Halo-Bildung der Linse ist etwas größer als bei Monofokallinsen, aber wesentlich geringer als bei den klassischen Multifokalen. Hier bestätigt die Klinik die Ergebnisse der optischen Bank.

Die Empfindlichkeit gegenüber Restastigmatismus ist nach unseren Erfahrungen ebenfalls etwas geringer ausgeprägt als bei diffraktiven Bifokallinsen.

Literatur

1. Ben Yaish S, Zlotnik A, Raveh I et al.: Intraocular omni-focal lens with increased tolerance to decentration and astigmatism. J Refract Surg 2010 Jan;26(1):71–76
2. Wilkins MR, Allan BD, Rubin GS et al.: Randomized trial of multifocal intraocular lenses versus monovision after bilateral cataract surgery. Ophthalmology 2013 Dec;120(12):2449–2455.e1
3. Cillino G, Casuccio A, Pasti M et al.: Working-age cataract patients: visual results, reading performance, and quality of life with three diffractive multifocal intraocular lenses. Ophthalmology 2014 Jan;121(1):34–44
4. Kretz FTA, Bastelica A, Carreras H et al.: Clinical outcomes and surgeon assessment after implantation of a new diffractive multifocal toric intraocular lens. Br J Ophthalmol 2015 Mar;99(3):405–411
5. Maurino V, Allan BD, Rubin GS et al.: Quality of Vision after Bilateral Multifocal Intraocular Lens Implantation: A Randomized Trial-AT LISA 809M versus AcrySof ReSTOR SN6AD1. Ophthalmology 2015 Apr;122(4):700–710
6. Cochener B, Vryghem J, Rozot P et al.: Visual and refractive outcomes after implantation of a fully diffractive trifocal lens. Clin Ophthalmol 2012;6:1421–1427

Etablierung eines Fragebogens zur Evaluation von Verfahren zur Presbyopiekorrektur in deutscher Sprache

J. Bühren, M. Rößler, M. Baumeister, Th. Kohnen

Zusammenfassung

Fragestellung: Die vorliegende Studie untersucht die Eignung eines ins Deutsche übersetzten Fragebogens zur Evaluation von Verfahren zur Presbyopiekorrektur in deutscher Sprache.

Patienten und Methoden: Der Fragebogen mit 18 Items wurde aus dem Englischen ins Deutsche übersetzt, den hiesigen Gepflogenheiten angepasst und hinsichtlich des Wortlautes nach Befragen von Personen verschiedener Altersgruppen auf einfache Verständlichkeit überprüft. Dieser Fragebogen wurde von 20 Patienten mit Zustand nach Implantation einer monofokalen Intraokularlinse, 20 presbyopen Probanden sowie 20 jungen Kontrollprobanden zweimalig im Abstand von mindestens 1 Tag und maximal 7 Tagen ausgefüllt. Mittels Rasch-Analyse wurde die Skala angepasst sowie eine Itemreduktion durchgeführt. Die Überprüfung der Wiederholbarkeit des Rasch-basierten Gesamtwertes des Fragebogens erfolgte mittels Bland-Altman-Statistik, während die Trennschärfe zwischen den einzelnen Gruppen mittels receiver-operating characteristic (ROC) curve Analyse überprüft wurde.

Ergebnisse: Basierend auf den Fit-Statistiken wurden 7 Items eliminiert und die Antwortskala auf 3 Punkte reduziert. Die Bland-Altman-Statistik ergab eine gute Übereinstimmung zwischen den Ergebnissen des ersten und zweiten Ausfüllens des Fragebogens. Nach der Itemreduktion ergaben sich folgende Werte: COR = 1,8 (59,6 %) für die Fragen mit ehemals 6 verschiedenen Kategorien und COR = 2,7 (58,4 %) für die Fragen mit ehemals 4 Kategorien. Auch bei der ROC curve Analyse zeigte sich eine gute Trennschärfe sowohl beim Vergleich der presbyopen Probanden mit den Kontrollprobanden (AzROC = 0,703 für 14 Fragen mit 6 Kategorien; AzROC = 0,768 für 4 Fragen mit 4 Kategorien) als auch beim Vergleich der pseudophaken Probanden mit den Kontrollprobanden (AzROC = 0,61 für 14 Fragen mit 6 Kategorien; AzROC = 0,893 für 4 Fragen mit 4 Kategorien). Die Reliabilitätsprüfung wurde durch Cronbach-alpha dargestellt und lag im akzeptablen Bereich (Cronbach-alpha = 0,76, für die Fragen mit ehemals 6 Kategorien; Cronbach-alpha = 0,56 für die Fragen mit ehemals 4 Kategorien).

Schlussfolgerungen: Der auf 11 Items reduzierte Fragebogen stellt ein valides Instrument dar, das hilfreich sein könnte, um binnen kurzer Zeit eine Beurteilung des Zustandes alterssichtiger Patienten nach Korrekturverfahren im Hinblick auf deren subjektive optische Nahsehfähigkeit zu ermöglichen.

Summary

Purpose: To establish a questionnaire in German language that assesses the subjective optical quality of presbyopic patients' near visual function after presbyopia correction.
Methods: An initial 18-item-questionnaire was completed by patients with monofocal intraocular lenses (IOLs), presbyopic patients and patients without presbyopia. 14 items are assigned a 6 point rating-scale whereas the other 4 items are assigned a 4 point rating-scale. Rasch Analysis (infit-outfit statistics) was used first of all to limit the rating-scale and subsequently to reduce the items. Discrimination ability between the different groups of subjects was assessed through receiver-operating characteristic (ROC) curve analysis. Bland-Altman analysis was used to describe the test-retest reliability.
Results: 60 patients answered the questionnaire. Each group consisted of 20 patients. The 6 point rating-scale was reduced to a 3 point rating-scale after fit statistics was made use of. Item reduction resulted in a 11 item questionnaire the fit statistics with Rasch Analysis was applied. Internal consistency was proved by Cronbach's alpha (6 point = 0.76; 4 point = 0.56).
Conclusion: The finally 11 item questionnaire shows a reliable, valid instrument, that could be helpful to assess the subjective optical quality of near visual function.

Hintergrund

Aufgrund der in Deutschland zunehmend älter werdenden Gesellschaft werden in naher Zukunft mit dem Alter assoziierte chronische Erkrankungen stetig an Bedeutung zunehmen. In der Augenheilkunde zählt hierzu primär die Presbyopie. Diese Veränderung geht mit einer Einschränkung in Aktivitäten des alltäglichen Lebens, wie etwa dem Lesen, dem Schreiben oder dem Autofahren, einher und bedeutet daher einen individuell verschiedenen Verlust an Lebensqualität.

Da neben den nicht invasiven Behandlungsmöglichkeiten zur Presbyopiekorrektur ebenso minimalinvasive Verfahren, wie der operative Austausch der Linse, verbunden mit der Implantation einer akkommodativen oder multifokalen Intraokularlinse angewandt werden können und viele dieser Verfahren auf optischen Kompromissen beruhen, ist es von großer Bedeutung, die subjektiv empfundene optische Qualität, die die Betroffenen nach der Behandlung mit derartigen Verfahren erleben, zu beurteilen. Das Ziel der vorliegenden Studie war es daher, einen deutschsprachigen Fragebogen zu entwickeln, mit dessen Hilfe es möglich ist, die subjektive optische Qualität presbyoper Patienten in der Nähe zu erfassen und somit das Outcome nach oben genannten Behandlungen mit statistischen Mitteln zu erfassen. In Deutschland ist nach aktuellem Forschungsstand kein solcher Fragebogen evaluiert.

Patienten und Methoden

Patienten

Die Probandengruppen setzten sich aus insgesamt drei Gruppen zusammen. Die erste Gruppe besteht aus alterssichtigen Probanden, die zweite aus pseudophaken Probanden und die dritte enthält nicht alterssichtige Probanden, ergo gesunde Probanden. Bei der Gruppe der pseudophaken Probanden handelt es sich ausschließlich um Probanden, die eine monofokale Intraokularlinse tragen. Die Gruppe der gesunden Probanden dient als Kontrollinstanz gegenüber den anderen beiden Probandengruppen.

Fragebogen

Der Fragebogen enthält insgesamt 18 Fragen, die die subjektive Empfindung von alterssichtigen Patienten in der Nähe widerspiegeln sollen. Falls Probanden eine Lesebrille benötigten, sollten sie bei ihren Antworten ihre Fähigkeiten bei Benutzung ihrer Lesehilfe angeben. Die Antwortmöglichkeiten sind im Multiple-Choice Prinzip gehalten. Bei 14 Fragen der insgesamt 18 Fragen existieren die folgenden Antwortkategorien: „gar nicht/wenig/mäßig/sehr schwer/Tätigkeit aufgrund des Sehens nicht mehr ausgeführt/Tätigkeit aufgrund von anderen Gründen nicht mehr ausgeführt“.

Die restlichen vier Fragen des Fragebogens enthalten vier verschiedene Antwortmöglichkeiten: „gar nicht/wenig/mäßig/sehr schwer“.

Es werden sowohl die Sehfähigkeit bei alltäglichen Aufgaben als auch die Sehfähigkeit bei Freizeitaktivitäten bzw. Hobbys und anderen Dingen abgefragt. Es wurde beispielsweise nach dem Lesen von Post und Kontoauszügen gefragt.

Frage 18 gibt einen Überblick auf die Gesamtzufriedenheit der Probanden mit ihrer Sehhilfe (Lesebrille; IOL). Zur Überprüfung der Verständlichkeit und Alltagstauglichkeit des Fragebogens wurde er mittels einer Fokusgruppe, bestehend aus 20 Personen, auf diese zwei Parameter (Alltagstauglichkeit und Verständlichkeit) getestet.

Rasch-Analyse

Die Auswertung des Fragebogens erfolgte nach dem Rasch-Modell, das zur sogenannten Item-Response-Theorie bzw. zur probabilistischen Testtheorie gehört. Bei der Datenanalyse wurde nach den Richtlinien des originalen Papers von Gupta et al. [2] vorgegangen. Demgemäß wurde zunächst eine Kategorienreduktion vorgenommen, um anschließend die Itemreduktion durchzuführen. Bei der Kategorienreduktion wird ähnlich wie bei der Itemreduktion nach einem bestimmten Prinzip vorgegangen. Als wichtigstes statistisches Gut wird hierbei die sogenannte Fit-Statistik angesehen. Sie ergibt sich aus dem Infit- bzw. Outfit-Wert. Während sich der Outfit-Wert eher mit den statistischen Ausreißern (Extremwerten) beschäftigt, ist der Infit-Wert für die Messung des latenten Merkmals (latent trait) zuständig. Die beiden Werte

müssen innerhalb eines Intervalls von 0,6 bis 1,4 liegen [3]. Die Werte, die unterhalb dieser Grenze liegen, werden als zu vorhersagbar bezeichnet, Werte, die oberhalb der Grenze liegen, als zu variabel bzw. als zufällig [2]. Zusammenfassend werden alle Werte, die außerhalb der Grenzen der Fit-Statistik liegen, als Merkmal für Redundanz angesehen. Dies gilt es zu vermeiden. Es werden anschließend alle Kategorien, die nicht innerhalb des Intervalls liegen, aus dem Fragebogen entfernt. Die von den Probanden angekreuzten Antworten dieser Kategorien werden zur nächstgelegenen Kategorie aufaddiert und daraufhin eine neue Analyse mit dem Programm durchgeführt.

Bland-Altman-Statistik

Die Bland-Altman-Methode ist eine statistische Methode, die sich auf den Vergleich zweier Messmethoden konzentriert. Sie wurde hier angewendet, um die Wiederholbarkeit der Ergebnisse der 1. Kreuzung des Fragebogens mit denen der 2. Kreuzung des Fragebogens zu vergleichen (Abb. 1).

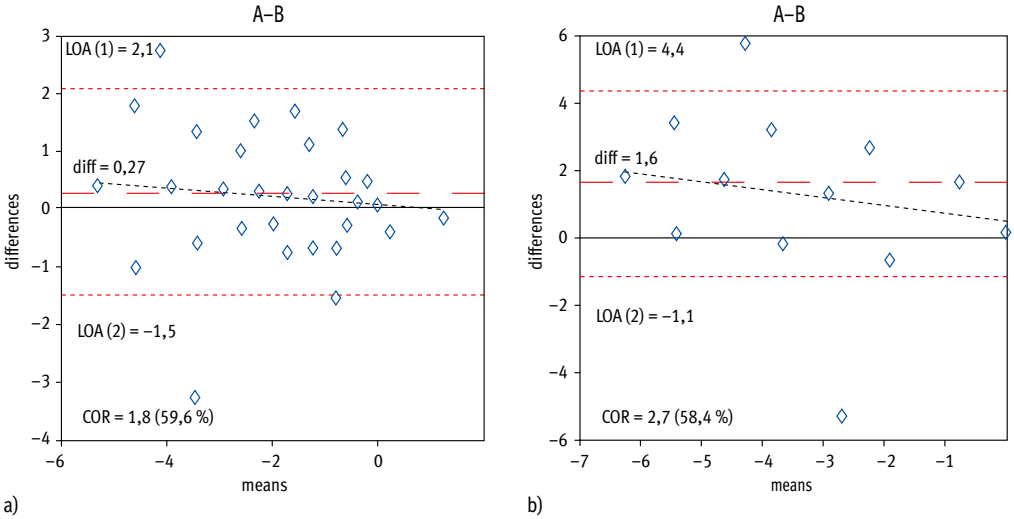

Abb. 1: Bland-Altman-Statistik; a) Ergebnis des Vergleichs der Fragen mit ehemals 6 Kategorien: COR = 1,8 (59,6%), b) Ergebnis des Vergleichs der Fragen mit ehemals 4 Kategorien: COR = 2,7 (58,4%)

Receiver-operating characteristic (ROC) curve analysis

Die ROC-Kurvenanalyse stellt eine Methodik dar, das Vermögen eines Testes zu beurteilen und so zwischen zwei verschiedenen Diagnosen zu unterscheiden. Im Fall der oben genannten Studie wurde mittels ROC-Kurvenanalyse untersucht, ob der Fragebogen in der Lage ist, zwischen den verschiedenen Probandengruppen zu differenzieren.

Ergebnisse

Rasch-Analyse

Der Fragebogen mit ehemals 18 Items wurde nach der Anwendung der Fit-Statistik auf elf Items gekürzt. Die Kategorien wurden ebenfalls durch die gleiche Vorgehensweise von ehemals sechs auf drei Punkte gekürzt.

ROC-Analyse

Intergruppen-Trennschärfe (ROC-Analyse): Presbyope Probanden vs. nicht presbyope Probanden (Abb. 2).

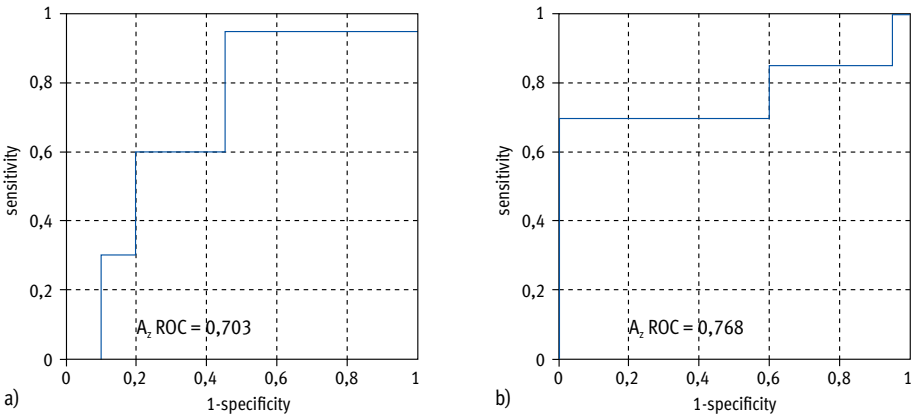

Abb. 2: Presbyope Probanden vs. nicht presbyope Probanden; a) AzROC = 0,703 für 14 Fragen mit 6 Kategorien, b) AzROC = 0,768 für 4 Fragen mit 4 Kategorien

Intergruppen-Trennschärfe (ROC-Analyse): Patienten nach komplikationsloser IOL-Implantation vs. nicht presbyope Probanden (Abb. 3).

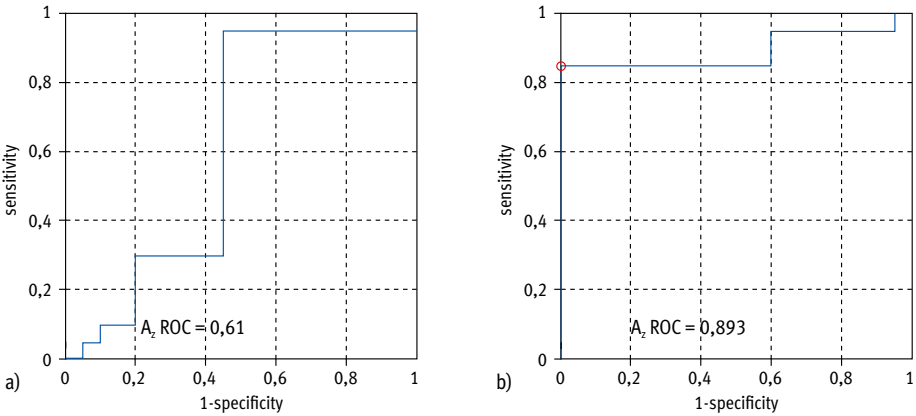

Abb. 3: Patienten nach komplikationsloser IOL-Implantation vs. nicht presbyope Probanden; a) AzROC = 0,61 für 14 Fragen mit 6 Kategorien, b) AzROC = 0,893 für 4 Fragen mit 4 Kategorien

Diskussion

Mit der hiesigen Studie wurde erstmals in Deutschland nach dem aktuellen Forschungsstand die Evaluation eines Fragebogens zur Bestimmung der subjektiven optischen Qualität von alterssichtigen Probanden in der Nähe durchgeführt. Es wurde damit das Outcome von verschiedenen Korrekturverfahren, wie Lesebrille oder Intraokularlinse, geprüft.

In der Originalstudie, die im englischsprachigen Raum im Jahr 2007 durchgeführt wurde, befasste sich die Arbeitsgruppe um James S. Wolffsohn an der Universität Birmingham, Großbritannien, ebenfalls mit der oben genannten Thematik. Hier wurde allerdings ein anderes Probandenklientel befragt, das sich ausschließlich aus Probanden mit akkommodativen Intraokularlinsen zusammensetzte. Schlussendlich konnte in der hiesigen Studie, wie auch in der englischen Studie, eine sogenannte Itemreduktion durchgeführt werden [2]. Sie dient in erster Linie dazu, redundante Fragen des Fragebogens herauszufiltern und danach zu entfernen, um eine suffiziente Vereinfachung und Präzisierung des Fragbogens zu erreichen.

Zusammenfassend zeigte sich, dass der Fragebogen einen signifikanten Unterschied des Rasch-skalierten Gesamtpunktescores zwischen den verschiedenen Gruppen aufweist. Das bedeutet, dass anhand des jeweiligen Gesamtpunktescores zwischen gesunden und kranken Probanden differenziert werden kann. Bei der Itemreduktion mittels Rasch-Analyse zeigte sich, dass sowohl bei der hiesigen Vorgehensweise als auch bei der der Arbeitsgruppe um Wolffsohn ähnliche Fragen als redundant erschienen und somit eliminiert wurden. So wurde bei der statistischen Analyse offenkundig, dass sowohl im hiesigen Fragebogen als auch im englischen Fragebogen drei identische Fragen entfernt wurden, da die Kriterien der Rasch-Analyse nicht erfüllt wurden und sich die Items somit als überflüssig darstellten. Im hiesigen Fragebogen wurden insgesamt sieben von 18 Fragen eliminiert. Beim englischen Pendant wurden insgesamt zehn von 19 Fragen entfernt.

Abschließend lässt sich eine gewisse Korrelationen beider Fragebögen miteinander erkennen. Indiziert wird diese, wie gezeigt, durch die ähnliche Anzahl an Items, die aus dem Fragebogen entfernt wurden, sowie durch die drei identischen Fragen, die eliminiert wurden.

Literatur

1. Buckhurst PJ, Wolffsohn JS, Gupta N et al.: Development of a questionnaire to assess the relative subjective benefits of presbyopia correction. J Cataract Refract Surg 2012; 38:74–79
2. Gupta N, Wolffsohn JS, Naroo SA et al.: Development of a near activity visual questionnaire to assess accommodating intraocular lenses. Cont Lens Anterior Eye 2007; 30:134–143
3. Wright BD, Linacre JM: Reasonable mean-square fit values. Rasch Meas Trans 1994; 8:370. Available at: http.://www.rasch.org/rmt/rmt83b.htm. Accessed August 19, 2011

Sehvermögen von Patienten nach bilateraler Implantation einer neuen Intraokularlinse mit erweitertem Sehbereich

B. Febrer Bowen

Zusammenfassung

Ziel: Analyse des Sehvermögens, das Auftreten von photopischen Phänomenen sowie die Zufriedenheit von Patienten nach Implantation einer neuen Intraokularlinse (IOL) mit erweitertem Sehbereich.

Material und Methoden: An zwei postoperativen Nachuntersuchungsterminen (1 Monat, 6 Monate) wurde der unkorrigierte Fernvisus (UDVA), der unkorrigierte Nahvisus (UNVA), der unkorrigierte Intermediärvisus (UIVA) und der korrigierte Fernvisus (CDVA) jeweils monokular und binokular gemessen. Es wurde weiterhin die Präsenz von photopischen Phänomenen, wie die Brillenunabhängigkeit und Patientenzufriedenheit, erfragt.

Ergebnisse: Diese Studie besteht aus 28 Augen von 14 Patienten. Die mittlere monokulare UDVA beträgt 1 Monat postoperativ 0,14 logMAR ±0,13 beziehungsweise 0,11 logMAR ±0,08 6 Monate postoperativ. Die mittlere monokulare UIVA beträgt 0,00 logMAR ±0,12 und 6 Monate postoperativ 0,02 logMAR ±0,14. Die UNVA liegt bei 1 Monat bei 0,18 logMAR ±0,15. Es gibt eine hohe Patientenzufriedenheit trotz moderatem Auftreten von Halos und Glare.

Diskussion: Unsere Ergebnisse bestätigen die Verwendung dieser neuen IOL als zusätzliche Alternative im multifokalen Bereich. Alle Ergebnisse sind von einem guten Standard sowie einer hohen Patientenzufriedenheit gekennzeichnet. Das Auftreten von Halos und Glare kann nicht vollständig negiert werden, bewegt sich jedoch im akzeptablen Bereich.

Summary

Background: The aim of this study was to evaluate visual outcome, occurrence of photopic phenomena and patient satisfaction after implantation of a new IOL with extended range of vision.

Materials and Methods: At two postoperative periods of time (1 month, 6 months) the monocular and binocular uncorrected distance visual acuity (UDVA), the uncorrected near visual acuity (UNVA), the uncorrected intermediate visual acuity (UIVA) and the corrected distance visual acuity (CDVA) were measured. The occurrence of photopic phenomena as well as spectacle independence and patient satisfaction were recorded.

Results: This retrospective study comprises 28 eyes of 14 Patients. At one month postoperative the mean monocular UDVA was 0.14 logMAR ±0.13 and 0.11 logMAR ±0.08 6 months postoperative. The mean monocular UIVA was 0.00 logMAR ±0.12 at 1 month and 0.02 logMAR ±0.14 at the second follow up examination. UNVA was 0.18 logMAR ±0.15 at the first follow up. There is a high level of patient satisfaction although the occurrence of halos and glare is moderate.
Conclusion: Our results confirm that the use of this new IOL may be a suitable option in the multifocal field. It provides very good quality of vision at all three distances. This was also supported by high subjective satisfaction of patients. However, the occurrence of halos and glare cannot be denied, although it presents in an acceptable range.

Einleitung

Durch steigende Anforderungen kataraktoperierter Patienten an ihr Sehvermögen und dem Wunsch nach Brillenfreiheit wurden in den letzten Jahren unterschiedliche Multifokallinsen entwickelt. Die Sehfähigkeit in Fern-, Intermediär- sowie Nahbereich und die Brillenunabhängigkeit mit multifokalen intraokular Linsen (IOLs) ist in verschiedenen Studien bereits eingehend untersucht worden [4, 10, 1, 2]. Multifokale IOLs haben mindestens zwei Brennpunkte und beruhen unter anderem auf dem refraktiven, dem diffraktiven Prinzip oder einer Kombination aus beidem. Dies hat zur Folge, dass immer mindestens zwei Bilder auf der Netzhaut abgebildet werden und beim Patienten photopische Nebenerscheinungen wie eine Reduzierung der Kontrastempfindlichkeit, Halos oder Blendung erzeugen. Die Firma Abbott Medical Optics (AMO, Illinois, USA) hat vor Kurzem eine neue Intraokularlinse (Tecnis Symfony) mit erweitertem Schärfetiefenbereich auf den Markt gebracht. Durch die Kombination einer Echelette-Struktur und der Korrektur der chromatischen Aberration soll ein halo- sowie blendungsfreies Sehen von unendlich bis 60 cm möglich sein. Abbildung 1 erklärt den Mechanismus des verlängerten Fokus, der für das Auge in einem erweiterten Sehbereich resultiert.

Ziel dieser Studie ist es, das Sehvermögen der Probanden, deren Brillenunabhängigkeit sowie das Auftreten von Halos oder Blendung zu untersuchen.

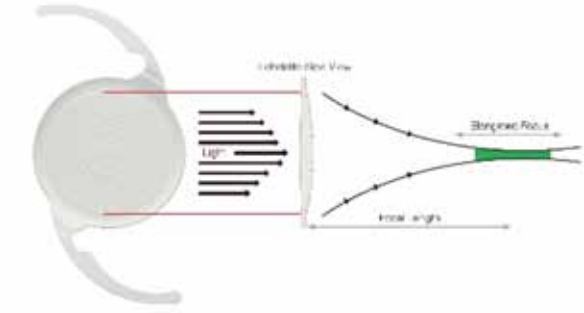

Abb. 1: Aufbau Tecnis Symfony

Material und Methoden

Diese retrospektive Studie schließt Patienten ein, die eine bilaterale Phakoemulsifikation mit Implantation einer Tecnis Symfony IOL (AMO, Illinois, USA) erhalten haben. Die Probandenstruktur besteht aus Patienten, die einen diagnostizierten Katarakt vorweisen, sowie Patienten, die einen refraktiven Linsenaustausch erhalten haben. Ausschlusskriterien:

- Netzhautanomalien (diabetische Retinopathie, AMD)
- Amblyopie, Strabismus, Keratokonus
- Kapsel oder Zonulaanomalien
- Pupillenanomalien (Pupillen, die sich unter mesopischen und skotopischen Bedingungen nicht mehr als 3,5 mm weiten)
- Glaukom
- Hornhautastigmatismus >1,0 dpt

Alle Patienten erhielten eine vollständige augenärztliche Voruntersuchung. Anhand der Messwerte des IOLMasters wurde unter Verwendung der Haigis-Formel eine IOL ausgewählt. Alle Linsen wurden nach einer emmetropen postoperativen Restrefraktion ausgewählt. Postoperativ wurden an zwei Nachbeobachtungszeiträumen, ein Monat und sechs Monate, die später folgenden Daten aufgenommen.

Operationstechnik

Alle Operationen wurden mittels Phakoemulsifikation (Infinity, Alcon) vom selben Chirurgen (BFB) unter der Verwendung einer subkonjunktivalen Anästhesie durch eine 2,4 mm breite, superotemporale Inzision durchgeführt. Die Rhexis, wie auch die Zentrierung der Linse, erfolgte unter Verwendung eines videogestützten Zentriersystems (Callisto, Zeiss Meditec, Jena).

Intraokularlinse

Bei der Tecnis Symfony handelt es sich um eine faltbare, im Gesamtdurchmesser 13 mm große single-piece, hydrophobe Acryllinse mit einer asphärischen Oberfläche, einer achromatisch-diffraktiven Rückfläche im Echelette-Design. Die optische Zone ist 6 mm groß. Diese Linse ist ebenfalls in einer torischen Variante verfügbar.

Ergebnisse

Diese Studie besteht aus 28 Augen von 14 Patienten. Alle 32 Augen erhielten eine Tecnis-Symfony-IOL. Das Probandenkollektiv setzt sich aus elf Frauen und fünf Männern zwischen 44 und 79 Jahren (Mittel 58,7 ± 9,1 Jahre) zusammen. Bei acht Pati-

enten (50 %) wurde ein refraktiver Linsenaustausch durchgeführt, bei den anderen 50 % der Patienten bestand eine diagnostizierte Katarakt. Die mittlere Augenlänge beträgt 23,31 ± 0,87 mm (von 21,53 bis 24,48 mm). In die Auswertung aufgenommen wurden alle Probanden, bei denen ein vollständiger Datensatz der ersten Nachuntersuchung vorhanden war.

Refraktion

Das mittlere präoperative sphärische Äquivalent lag bei +0,54 ± 2,11 dpt (von –4,75 dpt bis 3,63 dpt). Dies reduzierte sich beim ersten Nachbeobachtungszeitraum auf –0,19 ± 0,45 dpt (von –1,50 bis 0,38 dpt) und beim zweiten Nachbeobachtungszeitraum auf –0,35 ± 0,70 dpt (von –1,75 bis 0,5 dpt).

Visus binokular erster Nachbeobachtungszeitraum

Der binokulare, unkorrigierte Fernvisus liegt im Mittel bei 0,05 logMAR ±0,10 (von –0,10 bis 0,20). Der CDVA liegt demgegenüber bei –0,01 logMAR ±0,06 (von –0,10 bis 0,10). Der UNVA (40 cm) liegt bei 0,14 logMAR ±0,12 (von –0,1 bis 0,30). Der UIVA (60 cm) liegt im Mittel bei –0,03 logMAR ±0,12 (von –0,30 bis 0,12).

Visus binokular zweiter Nachbeobachtungszeitraum

Der binokulare, unkorrigierte Fernvisus für n = 4 liegt im Mittel bei 0,08 logMAR ±0,05 (von 0,00 bis 0,12). Der CDVA liegt demgegenüber bei 0,04 logMAR ±0,07 (von –0,04 bis 0,10). Der UNVA liegt bei 0,08 logMAR ±0,10 (von 0,00 bis 0,20). Der UIVA liegt im Mittel bei 0,01 logMAR ±0,15 (von –0,10 bis 0,22).

Brillenunabhängigkeit/Zufriedenheit

Zu beiden postoperativen Terminen benötigen 100 % der Probanden für den Intermediärbereich keine Brille. Zur ersten postoperativen Nachbeobachtung benötigen sechs der 14 Probanden zu 25 % des Tages eine Lesebrille. Ein Patient benötigt zu 100 % eine Lesebrille. Ein Patient benötigt zu 50 % des Tages eine Fernbrille. Zwölf von 14 (86 %) Patienten würden sich wieder für diese IOL entscheiden sowie diese weiterempfehlen.

Halos und Blendung

Neun von 14 befragen Probanden berichten von Halos oder vermehrter Blendung. Dies ist vergleichbar mit bisher veröffentlichten Daten zu multifokalen IOLs [6, 5]. Munoz et al. [9] verglichen in ihrer Studie 80 Augen, die entweder mit einer multifokalen (MPlus, Oculentis) oder einer monofokalen IOL versorgt wurden und erhielten 10 % Patienten, die von Halos berichten. Inwieweit sich diese Phänomene mit der Neuroadaptation verringern, vor allem aber wie schnell, sollte über einen längeren Nachbeobachtungszeitraum überprüft werden. [3]. Law et al. [7] berichten in ihrer Studie von einer signifikanten Reduzierung der wahrgenommenen photopischen Phänomene über einen Zeitraum von sechs Monaten.

Diskussion

Die vorliegenden Ergebnisse zeigen eine hohe Akzeptanz der implantierten IOL. Obwohl in den meisten Fällen eine leichte postoperative Myopisierung eintrat, würden zwölf von 14 Patienten sich wieder für diese Behandlung entscheiden, und zwölf von 14 würden sie an Familie und Freunde weiterempfehlen. Komplette Brillenfreiheit wurde bei sechs Patienten (43 %) erreicht. Die beobachtete postoperative Myopisierung wurde anhand unterschiedlicher Gesichtspunkte untersucht. Hier lässt sich keine klare Tendenz bezüglich einer anderen Berechnungsformel ausmachen. Sobald ein größerer Datensatz an implantierten Linsen vorliegt, sollte eine Optimierung der A-Konstante durchgeführt werden.

Eine reduzierte Wahrnehmung von Halos oder Blendung kann zum Zeitpunkt der Datenerhebung nicht in dem Maße wie erwartet bestätigt werden. Der erreichte Intermediärvisus liegt nach einem Monat bei 0,00 logMAR bzw. bei 0,02 logMAR nach sechs Monaten und ist vergleichbar mit bisher publizierten Ergebnissen von trifokalen Intraokularlinsen [8]. Der gute Intermediärvisus kann durch die eingetretene Myopisierung erklärt werden. Keiner der untersuchten Probanden trägt im Intermediärbereich eine Brille.

Fazit für die Praxis:

- Erste Veröffentlichung zu Daten über Sehleistung mit dieser Linse
- Sicheres und zuverlässiges Verfahren
- Hohe Patientenzufriedenheit
- Eine ausführliche Aufklärung der Patienten über eventuelle photopische Phänomene notwendig
- Um eine emmetrope Restrefraktion zu erhalten, bei Verwendung der Haigis-Formel auf ein resultierendes sphärisches Äquivalent von +0,25 dpt zielen
- Ausgezeichnete Leistung dieser IOL im Intermediärbereich
- Eventuelle Lesebrille
- Familienmitglieder/gute Freunde in ausreichenden Abständen operieren

Literatur

1. Alfonso F, Knorz M, Fernandez-Vega L et al.: Clinical outcomes after bilateral implantation of an apodized 3.0 D toric diffractive multifocal intraocular lens. J Cataract Refract Surg 2014;40:51–59
2. Ang RE, Martinez GA, Cruz EM et al.: Prospective evaluation of visual outcomes with three presbyopia-correcting intraocular lenses following cataract surgery. Clin Ophthalmol 2013;7:1811–1823
3. Cezon Prieto J, Batista MJ: Visual outcomes after implantation of a refractive multifocal intraocular ens with a +3.00 D addition. J Cataract Refract Surg 2012;36(9):1508–1516

4. Cillino G, Casuccio A, Pasti M et al.: Working-Age Cataract Patients: Visual Results, Reading Performance, and Quality of Life with Three Diffractive Multifocal Intraocular Lenses. Ophthalmology 2014;121:34–44
5. Gill MA, Varon C, Rosello N et al.: Visual acuity, contrast sensitivity, subjective quality of vision, and quality of life with 4 different multifocal IOLs. Eur J Ophthalmol 2012; 22(2):175–187
6. Hayashi K, Masumoto M, Takimoto M: Comparison of visual and refractive outcomes after bilateral implantation of toric intraocular lenses with or without a multifocal component. J Cataract Refract Surg 2015;41:73–83
11. Law EM, Aggarwal RK, Kasaby H et al.: Clinical outcomes with a new trifocal intraocular lens. Eur J Ophthalmol 2014;24(4):501–508
13. Marques EF, Ferreiera TB: Comparison of visual outcomes of 2 diffractive trifocal intraocular lenses. J Cataract Refract Surg 2015;41(2):354–363
16. Munoz G, Albarran-Diego C, Javaloy C et al.: Combining zonal refractive and diffractive aspheric multifocal intraocular lenses. J Refract Surg 2012;28(3):174–181
19. Visser N, Nuijts R, Vries N et al.: Visual outcomes and patient satisfaction after cataract surgery with toric multifocal intraocular lens implantation. J Cataract Refract Surg 2011;37:2034–2042